This is a digital copy of a book that was preserved for generations on library shelves before it was carefully scanned by Google as part of a project to make the world's books discoverable online.

It has survived long enough for the copyright to expire and the book to enter the public domain. A public domain book is one that was never subject to copyright or whose legal copyright term has expired. Whether a book is in the public domain may vary country to country. Public domain books are our gateways to the past, representing a wealth of history, culture and knowledge that's often difficult to discover.

Marks, notations and other marginalia present in the original volume will appear in this file - a reminder of this book's long journey from the publisher to a library and finally to you.

Usage guidelines

Google is proud to partner with libraries to digitize public domain materials and make them widely accessible. Public domain books belong to the public and we are merely their custodians. Nevertheless, this work is expensive, so in order to keep providing this resource, we have taken steps to prevent abuse by commercial parties, including placing technical restrictions on automated querying.

We also ask that you:

+ *Make non-commercial use of the files* We designed Google Book Search for use by individuals, and we request that you use these files for personal, non-commercial purposes.

+ *Refrain from automated querying* Do not send automated queries of any sort to Google's system: If you are conducting research on machine translation, optical character recognition or other areas where access to a large amount of text is helpful, please contact us. We encourage the use of public domain materials for these purposes and may be able to help.

+ *Maintain attribution* The Google "watermark" you see on each file is essential for informing people about this project and helping them find additional materials through Google Book Search. Please do not remove it.

+ *Keep it legal* Whatever your use, remember that you are responsible for ensuring that what you are doing is legal. Do not assume that just because we believe a book is in the public domain for users in the United States, that the work is also in the public domain for users in other countries. Whether a book is still in copyright varies from country to country, and we can't offer guidance on whether any specific use of any specific book is allowed. Please do not assume that a book's appearance in Google Book Search means it can be used in any manner anywhere in the world. Copyright infringement liability can be quite severe.

About Google Book Search

Google's mission is to organize the world's information and to make it universally accessible and useful. Google Book Search helps readers discover the world's books while helping authors and publishers reach new audiences. You can search through the full text of this book on the web at `http://books.google.com/`

Über dieses Buch

Dies ist ein digitales Exemplar eines Buches, das seit Generationen in den Regalen der Bibliotheken aufbewahrt wurde, bevor es von Google im Rahmen eines Projekts, mit dem die Bücher dieser Welt online verfügbar gemacht werden sollen, sorgfältig gescannt wurde.

Das Buch hat das Urheberrecht überdauert und kann nun öffentlich zugänglich gemacht werden. Ein öffentlich zugängliches Buch ist ein Buch, das niemals Urheberrechten unterlag oder bei dem die Schutzfrist des Urheberrechts abgelaufen ist. Ob ein Buch öffentlich zugänglich ist, kann von Land zu Land unterschiedlich sein. Öffentlich zugängliche Bücher sind unser Tor zur Vergangenheit und stellen ein geschichtliches, kulturelles und wissenschaftliches Vermögen dar, das häufig nur schwierig zu entdecken ist.

Gebrauchsspuren, Anmerkungen und andere Randbemerkungen, die im Originalband enthalten sind, finden sich auch in dieser Datei – eine Erinnerung an die lange Reise, die das Buch vom Verleger zu einer Bibliothek und weiter zu Ihnen hinter sich gebracht hat.

Nutzungsrichtlinien

Google ist stolz, mit Bibliotheken in partnerschaftlicher Zusammenarbeit öffentlich zugängliches Material zu digitalisieren und einer breiten Masse zugänglich zu machen. Öffentlich zugängliche Bücher gehören der Öffentlichkeit, und wir sind nur ihre Hüter. Nichtsdestotrotz ist diese Arbeit kostspielig. Um diese Ressource weiterhin zur Verfügung stellen zu können, haben wir Schritte unternommen, um den Missbrauch durch kommerzielle Parteien zu verhindern. Dazu gehören technische Einschränkungen für automatisierte Abfragen.

Wir bitten Sie um Einhaltung folgender Richtlinien:

+ *Nutzung der Dateien zu nichtkommerziellen Zwecken* Wir haben Google Buchsuche für Endanwender konzipiert und möchten, dass Sie diese Dateien nur für persönliche, nichtkommerzielle Zwecke verwenden.

+ *Keine automatisierten Abfragen* Senden Sie keine automatisierten Abfragen irgendwelcher Art an das Google-System. Wenn Sie Recherchen über maschinelle Übersetzung, optische Zeichenerkennung oder andere Bereiche durchführen, in denen der Zugang zu Text in großen Mengen nützlich ist, wenden Sie sich bitte an uns. Wir fördern die Nutzung des öffentlich zugänglichen Materials für diese Zwecke und können Ihnen unter Umständen helfen.

+ *Beibehaltung von Google-Markenelementen* Das "Wasserzeichen" von Google, das Sie in jeder Datei finden, ist wichtig zur Information über dieses Projekt und hilft den Anwendern weiteres Material über Google Buchsuche zu finden. Bitte entfernen Sie das Wasserzeichen nicht.

+ *Bewegen Sie sich innerhalb der Legalität* Unabhängig von Ihrem Verwendungszweck müssen Sie sich Ihrer Verantwortung bewusst sein, sicherzustellen, dass Ihre Nutzung legal ist. Gehen Sie nicht davon aus, dass ein Buch, das nach unserem Dafürhalten für Nutzer in den USA öffentlich zugänglich ist, auch für Nutzer in anderen Ländern öffentlich zugänglich ist. Ob ein Buch noch dem Urheberrecht unterliegt, ist von Land zu Land verschieden. Wir können keine Beratung leisten, ob eine bestimmte Nutzung eines bestimmten Buches gesetzlich zulässig ist. Gehen Sie nicht davon aus, dass das Erscheinen eines Buchs in Google Buchsuche bedeutet, dass es in jeder Form und überall auf der Welt verwendet werden kann. Eine Urheberrechtsverletzung kann schwerwiegende Folgen haben.

Über Google Buchsuche

Das Ziel von Google besteht darin, die weltweiten Informationen zu organisieren und allgemein nutzbar und zugänglich zu machen. Google Buchsuche hilft Lesern dabei, die Bücher dieser Welt zu entdecken, und unterstützt Autoren und Verleger dabei, neue Zielgruppen zu erreichen. Den gesamten Buchtext können Sie im Internet unter `http://books.google.com` durchsuchen.

COUNTWAY LIBRARY
HC 2B1A A

Gift of Dr. Ernst Freund,
formerly of Vienna

Walter Bauer

ARTHRITIS DEFORMANS

UND SOGENANNTER CHRONISCHER

GELENKRHEUMATISMUS

EINE RÖNTGOLOGISCHE UND ANATOMISCHE STUDIE

VON

w. Dr. ALBERT HOFFA
GEH. MED.-RAT, A.O. PROFESSOR FÜR ORTHOPÄD. CHIRURGIE AN DER FRIEDR. WILHELMS-UNIVERSITÄT ZU BERLIN

UND

Dr. G. A. WOLLENBERG
PRIVATDOZENT FÜR ORTHOPÄD. CHIRURGIE AN DER FRIEDR. WILHELMS-UNIVERSITÄT ZU BERLIN

MIT 178 ABBILDUNGEN

STUTTGART
VERLAG VON FERDINAND ENKE
1908

HARVARD MEDICAL LIBRARY
IN THE
FRANCIS A. COUNTWAY
LIBRARY OF MEDICINE

Druck der Hoffmannschen Buchdruckerei in Stuttgart.

PROPERTY OF THE
ROBERT W. LOVETT MEMORIAL

PRIVATDOZENT
DR. ERNST FREUND
WIEN, VII MUSEUMSTRASSE 5
TELEPHON 32-1-46

Vorwort.

Das Schicksal hat es gewollt, dass Albert Hoffa die Herausgabe des vorliegenden Werkes, des letzten, das seinen Namen noch trägt, nicht mehr erleben sollte! Seit Jahren war die Gelenkpathologie ein Gegenstand des grössten Interesses des nunmehr Entschlafenen, und besonders die Unsicherheit, die auf dem Gebiete der chronischen Gelenkkrankheiten herrscht, war ihm ein steter Sporn, sich dem Studium dieses Gegenstandes zu widmen.

Diesem seinem Interesse, das er auch auf seine Schüler zu übertragen wusste, verdankt das vorliegende Buch seine Entstehung.

Letzteres kann und will nicht den Anspruch machen, eine Monographie zu sein; es ist vielmehr, wie der Titel besagt, lediglich eine röntgologische und anatomische Studie.

Der röntgologische Teil ist ein Produkt Hoffas und meiner gemeinschaftlichen Untersuchungen, während der anatomische Teil meine der hiesigen medizinischen Fakultät eingereichte Habilitationsschrift darstellt.

Das Kapitel der Arthritis deformans ist nur kurz abgehandelt; es geschah dies aus dem Grunde, weil ich, seit längerer Zeit mit Studien über die Anatomie und Aetiologie dieses Leidens beschäftigt, die Absicht habe, an anderem Orte ausführlich über meine diesbezüglichen Untersuchungen zu berichten; hier sollte die Arthritis deformans nur so weit behandelt werden, als zu ihrer Vergleichung mit dem sog. chronischen oder „deformierenden“ Gelenkrheumatismus absolut notwendig war.

Obwohl wir, dem Titel entsprechend, in erster Linie die Röntgenbefunde und die Anatomie berücksichtigt haben, wurden doch auch die klinischen Symptome, die Aetiologie, Prognose und Therapie in gedrängter Kürze herangezogen. Dabei haben wir nicht nur unsere in den Krankengeschichten niedergelegten Fälle verwertet, sondern auch unsere sonstigen, aus unserem grossen ambulatorischen Materiale gesammelten Erfahrungen.

Die den untersuchten Fällen zugrunde liegenden Krankengeschichten haben wir am Schlusse eines jeden Abschnittes beigefügt; dieselben sind zwar öfters etwas lückenhaft — z. B. fehlt häufig ein genauerer Gelenkstatus — wir glaubten aber auf ihre Wiedergabe nicht verzichten zu dürfen, weil sie jedenfalls erkennen lassen, welcher Kategorie die betreffenden Fälle einzureihen sind. Einige wenige Krankengeschichten, unserer ambulatorischen Praxis entnommen, fehlen ganz, doch ist hier stets die genaue Diagnose gestellt worden.

Die Röntgenbefunde sind natürlich alle nach dem Studium der Negativplatten erhoben worden; wenn ein grosser Teil der feineren Details mit der Reproduktion der Bilder verloren gegangen ist, so ist dies ja leider ein nicht vermeidbarer Uebelstand. Wir beabsichtigten, alle von uns studierten Bilder reproduzieren zu lassen, haben aber bei dem Transport der Platten eine nicht unerhebliche Zahl der letzteren eingebüsst; da haben dann Konturzeichnungen, soweit diese vorher angefertigt waren, in die Lücke treten müssen, wodurch wenigstens eine Wiedergabe der äusseren Form der Gelenke ermöglicht wurde. Ebenso haben Konturzeichnungen da Verwendung gefunden, wo die Originalplatten allzu erhebliche „kosmetische“ Fehler aufwiesen.

Bei der primär chronischen progressiven Polyarthritis sind die Röntgenbilder, nach den einzelnen Körperabschnitten geordnet, zusammengestellt worden, um die Vergleichung und damit die Beobachtung der historischen Entwicklung der Gelenkläsionen zu erleichtern; bei den sekundär chronischen Krankheitsformen ist uns das nicht ratsam erschienen, wegen der geringen Zahl der in die einzelnen Gruppen gehörenden Fälle.

Die makroskopischen anatomischen Bilder sind meist von mir genau nach der Natur gezeichnet worden; ich gebe derartigen anatomischen Zeichnungen im allgemeinen vor der photographischen Wiedergabe den Vorzug.

Die Mikrophotogramme sind von der Firma E. Leitz in vortrefflicher Weise hergestellt worden.

Einen besonderen Dank haben wir allen jenen Herren abzustatten, die uns durch Ueberlassung ihres Materiales unterstützt haben; es sind das vor allem die Herrn Geheimrat Schmorl in Dresden, Geheimrat Orth, Prof. Kayserling, Geheimrat Landau und Dr. Pick, Sanitätsrat Gräffner, Leiter des hiesigen städtischen Siechenhauses, sowie sein Assistent Dr. Hirschberg, ferner Sanitätsrat Dr. Müller, Leiter des hiesigen Elisabeth-Siechenhauses. Die Röntgenaufnahmen der in den erwähnten Siechenhäusern untersuchten Fälle wurden sämtlich von meinem früheren Mitassistenten, Herrn Dr. J. Fränkel, ausgeführt, dem ich an dieser Stelle hierfür meinen wärmsten Dank ausspreche.

Walter Bauer

In ganz besonderer Weise bin ich ferner meinem früheren Lehrer, Herrn Prosektor Dr. Geipel in Dresden, verpflichtet, in dessen Institut ich eine grosse Zahl meiner anatomischen Untersuchungen ausführen durfte!

Der letzte, nicht geringste Dank gebührt dem Herrn Verleger, der in bezug auf die Ausstattung, besonders in bezug auf die Reproduktionen, keine Mühe und Kosten gescheut hat!

Berlin, April 1908.

Dr. Gustav Albert Wollenberg.

Inhalt.

Seite

Einleitung 1

I. Arthritis deformans 9

1. Symptome und Verlauf 9
2. Röntgenuntersuchungen 16
   1. Kniegelenke 16
   2. Hüftgelenke 22
   3. Fussgelenke 25
   4. Ellbogengelenke 26
3. Anatomie der Arthritis deformans 31
   a) Makroskopische Anatomie 31
   b) Mikroskopische Anatomie 41
4. Aetiologie 56
5. Therapie der Arthritis deformans 64
6. Krankengeschichten zur Arthritis deformans 65

II. Primäre chronische progressive Polyarthritis (destruens) 75

1. Symptome und Verlauf 75
2. Röntgenuntersuchungen der prim. chron. progress. Polyarthritis 86
   a) Hand 86
   b) Ellbogengelenke 96
   c) Schultergelenke 100
   d) Fuss 102
   e) Knie 105
   f) Hüfte 112
   g) Wirbelsäule 112
3. Prognose der primär chronischen progressiven Polyarthritis 129
4. Aetiologie „ „ „ „ „ 130
5. Therapie „ „ „ „ „ 133
6. Krankengeschichten der primär chronischen progressiven Polyarthritis . 136

III. Sekundär chronischer Gelenkrheumatismus 162

1. Symptome und Verlauf des sekundär chronischen Gelenkrheumatismus . 162
2. Röntgenuntersuchung des sekundär chronischen Gelenkrheumatismus . . 169
3. Prognose des sekundär chronischen Gelenkrheumatismus 196
4. Aetiologie „ „ „ „ 197
5. Therapie „ „ „ „ 203
6. Krankengeschichten zum sekundär chronischen Gelenkrheumatismus . . 205

Seite

IV. Anatomie der chronischen Polyarthritiden 223

1. Literaturübersicht über die Anatomie der chronischen Polyarthritiden . . 225
   1. Primär chronische progressive Polyarthritis 252
   2. Sekundär chronischer Gelenkrheumatismus 252
   3. Fälle von unsicherer Klassifikation 253
2. Eigene Untersuchungen über die Anatomie der chronischen Polyarthritiden 254
   a) Makroskopische Anatomie 254
      α) Primär chronische progressive Polyarthritis 254
      β) Sekundär chronischer Gelenkrheumatismus 257
   b) Mikroskopische Anatomie 264
      α) Primär chronische progressive Polyarthritis 264
         Gelenkkapsel 265
         Gelenkknorpel 268
      β) Sekundär chronischer Gelenkrheumatismus 283

V. Differentialdiagnose der chronischen Polyarthritiden 288

Literatur 297

Die zahllosen Synonyma, welche im Laufe der Zeit für jene schleichend, meist fieberlos einsetzende, langsam, aber sicher progrediente, polyartikuläre chronische Arthritis, welche gemeinhin als chronischer Gelenkrheumatismus bezeichnet wird, in der Literatur vorgeschlagen und benützt worden sind, geben ein überaus charakteristisches Bild der Unklarheit, welche zurzeit wie seit alters über dieser Affektion, sowie über ihrer Stellung im System der Pathologie waltet. Die erwähnte Vielheit der Namengebung hat einen nicht geringen Teil der Schuld an der herrschenden Verwirrung.

Es sind immer wieder Versuche einer ätiologischen Einteilung der Gelenkkrankheiten gemacht worden; aber ehe die Aetiologie der einzelnen hier in Frage kommenden Krankheitsprozesse keine klare ist, können die, zuweilen bestechend anmutenden, ätiologischen oder besser „pseudoätiologischen" Einteilungen nur einen recht bedingten Wert für sich in Anspruch nehmen.

Bei dem Mangel gründlich gesicherter ätiologischer Einteilungsprinzipien wäre es demnach an der pathologischen Anatomie, hier das entscheidende Wort zu sprechen oder uns wenigstens einstweilen ein nicht im Stich lassendes Einteilungsprinzip in die Hand zu geben; voll hat die pathologische Anatomie diese Aufgabe bisher jedoch nicht zu erfüllen vermocht, da viele chronische Gelenkerkrankungen verschiedener Aetiologie unter gleichem oder doch unter ähnlichem anatomischen Bilde verlaufen.

Was die klinische Einteilung der Gelenkaffektionen betrifft, so hat dieselbe bisher entschieden noch am weitesten geführt, und gerade die Abgrenzung des im Anfange erwähnten primär chronischen, progressiven, polyartikulären Gelenkleidens ist klinisch so gut möglich, dass wir diesen Krankheitsprozess, obwohl er unter den verschiedensten Namen von den einzelnen Autoren geführt wird, fast stets mit Leichtigkeit aus seinen klinischen Erscheinungen rekognoszieren können.

Ursache der grössten Verwirrung gibt im allgemeinen noch die Abgrenzung der primär chronischen, progressiven Polyarthritis (des Rhumatisme noueux Trousseaus, der rheumatoiden Arthritis Garrods und Pribrams, der Polyarthritis villosa Schüllers, der Arthritis nodosa Schuchardts, der Arthritis deformans Senators, der Polyarthritis chron. deformans Curschmanns — um nur einige der erwähnten Synonyma zu nennen —) von der Osteoarthritis deformans Virchows und Volkmanns. Die Abgrenzung der primär chronischen von den sekundär chronischen, sich an akuten Gelenkrheumatismus anschliessenden Gelenkrheumatismen und von den durch andere infektiöse Prozesse (z. B. Gonorrhöe etc.) hervorgerufenen Arthritiden ist dagegen klinisch heutzutage fast überall durchgeführt.

Wir teilen die chronischen Gelenkerkrankungen folgendermassen ein:

A. Nichtinfektiöse chronische Gelenkerkrankungen.
   1. Arthritis chronica traumatica.
   2. Arthr. chron. irritativa (Hydarthros chronicus).
   3. Konstitutionelle oder dyskrasische Arthr. chron.
      a) Arthr. uratica,
      b) Arthr. haemophilica.
   4. Arthritis deformans
      a) spontanea,
      b) reactiva,
      c) neuropathica.
   5. Funktionelle Arthr. chron. (Gelenkneuralgien, Hydrops intermittens.)

B. Infektiöse chronische Gelenkerkrankungen.
   1. Polyarthritis chronica progressiva primitiva (od. Polyarthritis chron. destruens).
   2. Sekundär chron. Gelenkrheumatismus.
   3. Chron. Arthritis nach Gonorrhöe, Scharlach, Masern etc.
   4. Arthritis tuberculosa.
   5. Arthritis syphilitica.

Einige kurze Erläuterungen mögen diese unsere Einteilung der chronischen Arthritiden begleiten: Bei der von uns unter A. 2 genannten irritativen chronischen Arthritis handelt es sich wesentlich um den lokalen chronischen Hydrops der Gelenke; wir wissen, dass derselbe auf alle möglichen Reize hin entstehen kann, Reize, die uns jedoch grossenteils bisher nicht bekannt sind. Wir führen diese Form einstweilen unter der nichtinfektiösen Hauptgruppe an; möglicherweise wird ihr jedoch, wenn die Ursachen der Affektion uns klarer geworden sind, später eine andere Stellung im System zugewiesen werden müssen.

Die Arthritis deformans teilen wir ein in die spontane, reaktive und neuropatische; als spontane bezeichnen wir zunächst die Form, welche scheinbar primär, ohne erkennbare Ursache, eintritt. Auch diese Form wird mit der Zeit wohl erheblich eingeengt werden, je mehr unsere Kenntnisse der Ursachen der Arthritis deformans wachsen; ja, wir haben die Ueberzeugung, dass sie noch einmal ganz wird gestrichen werden müssen, da wir glauben, dass die Arthritis deformans wesentlich eine sekundäre Erkrankung, eine Reaktion auf eine Ernährungsstörung der Gelenke, darstellt. Für die häufigste, unsere zweite Gruppe der Arthritis deformans, die reaktive, ist dies wohl sicher anzunehmen; wir bezeichnen mit diesem Namen die nach Traumen und Entzündungen auftretenden Prozesse im Sinne der Arthritis deformans. Der reaktive Prozess kann oft nach Abheilung der primären Erkrankung so das Bild beherrschen, dass er als scheinbar selbständige Krankheit imponiert. Unsere letzte Gruppe der Arthritis deformans, die neuropathische, umfasst die Arthropathien nach Tabes, Syringomyelie etc. Schliesslich müssen wir unter die nichtinfektiösen chronischen Arthritiden noch eine funktionelle Arthritis einreihen; hierher gehören Fälle, die uns in ihrer Aetiologie noch nicht näher bekannt sind, wie die sogenannten Gelenkneuralgien, Fälle, die immer seltener werden, je mehr die fortschreitende Gelenkchirurgie durch Erheben objektiver Befunde Klarheit auf diesem dunklen Gebiete schafft; zu letzterer Gruppe wäre übrigens noch der sogenannte Hydrops intermittens zu rechnen.

Wenn wir in die zweite Hauptgruppe, nämlich in die infektiösen chronischen Gelenkerkrankungen die primär chronische progressive Polyarthritis, also den primären chronischen Gelenkrheumatismus vieler Autoren, einordnen, so sind wir uns wohl bewusst, dass der sichere Beweis einer solchen Zugehörigkeit noch aussteht, allein wir sind der Ansicht, dass die anatomischen Erhebungen bei dieser Erkrankung unsern Glauben an ihre infektiöse Genese rechtfertigen, wenn wir von den bisherigen bakteriologischen Befunden auch ganz absehen. Für den sekundär chronischen Gelenkrheumatismus ist die Einreihung in die infektiöse Gruppe viel besser gestützt; rechnen wir doch den akuten Gelenkrheumatismus, auf dessen Basis diese Erkrankung entsteht, wohl fast alle zu den infektiösen Gelenkprozessen. Das gleiche gilt — nur mit noch viel grösserer Sicherheit — für die letzten Gruppen unserer Einteilung.

Es handelt sich bei dieser unserer Einteilung, wie wir selbst zugeben, nur um einen schwachen Versuch, ätiologische Prinzipien zu benützen; auch für unsere Einteilung gilt daher, was wir oben über ätiologische Einteilung im allgemeinen gesagt haben. Wie wir selbst ein-

gestanden haben, ist die Zugehörigkeit mancher Unterabteilungen zu den einzelnen Hauptgruppen noch rein hypothetischer Natur; also wird sich unsere Einteilung mit dem Fortschritte der Erkenntnis wohl noch manche durchgreifende Korrektion gefallen lassen müssen.

Die vorliegende Arbeit wird sich lediglich mit drei Gruppen unserer Einteilung befassen, nämlich mit der Arthritis deformans, mit der Polyarthritis chronica progressiva primitiva und dem sekundär chronischen Gelenkrheumatismus.

Unter dem letzteren Namen verstehen wir, wie gesagt, nur die chronischen mono- und polyartikulären Erkrankungen, welche sich auf dem Boden oder im unmittelbaren Anschluss an einen akuten Gelenkrheumatismus entwickeln, unter der primär chronischen progressiven Polyarthritis dagegen die von allem Anbeginn chronisch entstehende, schleichende Gelenkaffektion, die, meist in den peripheren Gelenken ziemlich symmetrisch beginnend und allmählich auf die zentralen Gelenke sich ausbreitend, eine deutliche Tendenz zur Progression zeigt und mit hochgradiger Atrophie der Muskeln und Knochen Hand in Hand geht.

Nun noch einige Worte über die Gründe, weswegen wir den von His benutzten Namen „primär chronische progressive Polyarthritis" vorziehend, die Nomenklatur der übrigen Autoren verwerfen:

Unserer Meinung nach sind es vor allem zwei Worte, die wir aus den zahlreichen Nomenklaturen, welche der primär chronischen progressiven Polyarthritis erteilt worden sind, ausscheiden müssen; das sind die Worte „Rheumatismus" und „deformans".

Obwohl es uns, wie wir später sehen werden, nicht gelungen ist, die primär chronischen von den sekundär chronischen Formen streng anatomisch zu unterscheiden, stimmen wir doch mit jenen Autoren überein, welche, um der Missdeutung, es bestehe ein sicher erwiesener ätiologischer Zusammenhang zwischen dem akuten Gelenkrheumatismus und der primär chronischen progressiven Polyarthritis, zu entgehen, eine reinliche Trennung der beiden letzteren Begriffe fordern.

Ebenso perhorreszieren wir den Ausdruck „deformans" für die primär chronische Polyarthritis. Wie wir durch unsere Röntgenuntersuchungen und durch unsere anatomischen Präparate zeigen werden, gehört der Begriff der Deformierung nicht ohne weiteres der primär chronischen Polyarthritis an, sondern er kann lediglich eine sekundäre Komplikation der letzteren bilden.

Schüller, der immer wieder die Verschiedenheit der beiden Prozesse, die er als Polyarthritis chron. villosa und als Arthritis deformans gegenüberstellt, betont hat, hat sich damit in unseren Augen ein nicht geringes Verdienst erworben. Wenn wir seiner Benennung Poly-

arthritis chron. villosa nicht beipflichten, so geschieht das aus dem Grunde, weil für uns die Zottenbildung nichts für ein bestimmtes Krankheitsbild Charakteristisches darstellt: ebenso mächtige Zottenbildung, wie wir sie bei der primär chronischen progressiven Polyarthritis in ihren früheren Stadien gefunden haben, haben wir auch bei sekundär chronischen Fällen gesehen; und unter Schüllers publizierten zottenbildenden Erkrankungen finden wir ja auch nicht so sehr wenige sekundär chronische Fälle. Weiter haben wir Zottenbildungen von nicht geringerer Mächtigkeit bei alten Fällen von Arthritis deformans sowie von neuropathischen Gelenkerkrankungen gesehen.

Bei den immer wieder hervortretenden Versuchen zahlreicher Autoren, besonders der internen Kliniker — aber auch einiger Chirurgen und Anatomen —, den Begriff der Arthritis deformans im Sinne Virchows und Volkmanns mit dem der primär chronischen progressiven Polyarthritis zu konfundieren, ist unseres Erachtens die Frage, mit der wir uns hier beschäftigen wollen, zurzeit ebenso aktuell, wie sie z. B. im Jahre 1884 war, als Waldmann, ein Schüler Volkmanns, die an das Komische grenzende Verwirrung, welche in bezug auf Nomenklatur und Begriffsbestimmung herrschte, an den Pranger stellte.

Von den Autoren, die gegen eine Trennung der primär chronischen progressiven Polyarthritis von der Arthritis deformans sind, seien hier Charcot, Senator, die beiden Garrod, Drachmann, Bouchard, Marie, Lancereaux, Curschmann, Bäumler, Weisz u. a. erwähnt; eine mehr oder weniger exakte Trennung dagegen haben Waldmann, Volkmann, Oettinger, Legendre, Bannatyne, Wohlmann, Goldthwait und Painter, Rubinstein, Schüller, Schuchardt, Müller, Pribram, His u. a. Einige von diesen Autoren gegebene Einteilungen, wie sie in Pribrams Monographie übersichtlich zusammengestellt sind, seien hier unter Hinzufügung der Namen, welche wir diesen Krankheitsbildern beilegen, angeführt:

I. Primär chron. progr. Polyarthritis ist nicht genau von der Arthritis deformans getrennt.

Einteilung der Autoren.	Entspricht unserer Einteilung[1]).
Senator 1879:	
1. Polyarthr. rheumatica acuta.	
Anhang: Tripp.-Gelenkentzündung.	
2. Chron. rheum. Gelenkentzündung	Sekund chron. Gelenkrheumatism.

[1]) Hier sind nur Abweichungen unserer Nomenklatur von der der Autoren notiert.

3. Arthritis deformans.	Prim. chron. progr. Polyarthritis und Arthritis deformans.
4. Gicht.	

Lancereaux 1888:

1. Akuter Rheumat. (Arthritismus).	
2. Chron. Rheumat. (Herpetismus).	
a) Rheumatism. chron. artic. generalisatus mit Rheumat. d. Extremitäten.	Prim. chron. progr. Polyarthritis und secund chron. Gelenkrheumatismus.
b) Partieller chron. Rheumat., Arthriten mit Erguss und trockene Arthr. umfassend.	Arthritis deformans.

Charcot 1889:

1. Rheumatism. nodosa od. artic. chron. progress.	Prim. chron. progr. Polyarthritis.
2. Rheumatism. chron. partialis.	Arthr. deformans (A. senilis, A. sicca).
3. Heberdensche Form.	Prim. chron. progr. Polyarthritis[1]).

Archibald Garrod:

1. Polyartikul. rheumatoide Arthritis.	Prim. chron. progr. Polyarthritis.
2. Untervarietät: Heberdensche Knoten.	Primär chron. progr. Polyarthritis (und Gicht.)
3. Rheumatoide Arthritis nach akut. Gelenkrheumatismus, gonorrh. Arthritis u. Gicht.	Sekund. chron. Gelenkrheumatismus, infektiöse u. dyskrasische Arthr.
4. Lokalisierte Art, Typus Malum coxae senile.	Arthr. deform.

Bäumler 1897:

1. Akuter Rheumatismus.	
2. Chron. Rheumatismus.	Sekund. chron. Rheumatismus.
3. Arthritis infolge Infektionskrankheiten, Gonorrhöe, Tuberkulose, Syphilis.	
4. Arthritis deformans.	
a) polyartikulär,	Prim. chron. progr. Polyarthritis.
b) monartikulär.	Arthritis deformans.

[1]) Aehnliche Knotenbildungen kommen aber auch bei anderen Krankheiten, z. B. bei der Gicht, vor.

Curschmann 1906:

1. Rheumatismus.	Akuter Gelenkrheumatismus (event. auch für die sekundären Veränderungen nach demselben).
2. Polyarthritis chron. deform.	Prim. chron. progr. Polyarthritis, und Arthritis deformans.

II. Trennung der primär chron. progr. Polyarthritis von der Arthritis deformans.

Einteilung der Autoren.	Entspricht unserer Einteilung.
Waldmann 1884:	
1. Arthritis deformans, mono- und polyartikulär.	
2. Chron. Gelenkrheumatismus,	
a) infektiöse Form,	Sekund. chron. Gelenkrheumat.
b) lokale „	
c) senile „	Arthr. deformans.
d) Arthritis nodosa.	Prim. chron. progr. Polyarthritis.
Schuchardt 1899;	
1. Exsudative Gelenkentzündung.	
Arthritis nach subkutanen Verletzungen.	Arthritis traumatica.
Infektiöse Arthritis.	
Akuter Gelenkrheumatism., chron. Formen desselben,	Sekund. chron. Gelenkrheumatism.
gonorrh. Gelenkentzünd., andere Infektionskrankh.	Infektiöse Arthritiden.
Syphilitische Arthritiden.	
2. Proliferierende Gelenkentzünd.	
Osteoarthritis deformans.	Arthritis deformans.
3. Atrophierende Gelenkentzünd.	
Arthritis nodosa,	Prim. chron. progr. Polyarthritis.
Malum senile.	Arthritis deformans.
4. Dyskrasische Gelenkkrankheiten.	Dyskrasische Arthritiden.
5. Nervöse Gelenkkrankheiten.	Neuropathische Arthritiden.
Schüller 1900:	
1. Polyarthritis chron. villosa.	Prim. chron. progr. Polyarthritis.
2. Arthritis deformans.	

Pribram 1902:

1. Rheumatoide Arthritis.	Prim. chron. progr. Polyarthritis.
2. Sekund. chron. Gelenkrheumat.	
3. Chron. Pseudorheumatismus.	Infektiöse Arthritis.
4. Osteoarthritis deformans.	Arthritis deformans.

His 1904:

1. Infekt. akuter Gelenkrheumat.	
Unterabteilg.: chronischer, aus akutem hervorgegangen.	Sekund. chron. Gelenkrheumatismus.
2. Exsudative } Form d. prim. chron.	Prim. chron. progr. Polyarthritis.
3. Trockene } progr. Polyarthr.	
4. Arthritis deformans.	
5. Chron. deformierende u. ankylosierende Wirbelsäulenerkrank.	
6. Heberdensche Knoten (Mittelglied zw. chron. Rheumatism. u. Arthritis deformans).	Prim. chron. progr. Polyarthritis.

Nach diesem kurzen Ueberblick werden wir versuchen, darzutun, dass die Osteoarthritis deformans einerseits und die Polyarthritis chronica primitiva progressiva, sowie der sekund. chron. Gelenkrheumatismus andererseits voneinander durchaus getrennt werden müssen, und zwar sowohl in klinischer wie anatomischer Beziehung.

Vorausschicken wollen wir, dass unsere Fälle sich zum Teil aus eigener Praxis, zum Teil aus dem Materiale des Städtischen Siechenhauses zu Berlin sowie des Elisabeth-Siechenhauses zu Berlin rekrutieren.

PROPERTY OF THE
ROBERT W. LOVETT MEMORIAL

I. Arthritis deformans.

1. Symptome und Verlauf.

Die Osteoarthritis deformans, worunter wir hier stets das anatomisch von Virchow, klinisch und anatomisch von Volkmann klassisch gezeichnete Krankheitsbild verstehen, kann einmal sekundär, dann aber scheinbar auch primär entstehen. In ersterem Falle entsteht sie besonders häufig nach einem Trauma, z. B. nach Gelenkfrakturen, aber auch nach geringeren Verletzungen, wie Kontusionen etc. Auch nach entzündlichen Prozessen im Gelenke kann sie entstehen, z. B. nach alten, ausgeheilten tuberkulösen Koxitiden. Primär entsteht das Leiden oft ohne jede erkennbare Ursache.

Ergriffen sind vorwiegend die grossen Extremitätengelenke, das Schulter-, Hüft- und Kniegelenk; an den kleinen Gelenken werden derartige Veränderungen weit seltener beobachtet. Eine Ausnahme macht jedoch die Wirbelsäule, welche nicht selten von der Arthritis deformans befallen wird — ein Krankheitsbild, das unter dem Namen „Spondylitis deformans" bekannt und geläufig ist.

Wenn die Osteoarthritis deformans spontan, d. h. ohne vorhergehendes Trauma oder eine andere prädisponierende Ursache, auftritt, so handelt es sich meist um ältere Individuen, obwohl man diese Form auch hin und wieder bei jüngeren Leuten antreffen kann. Die traumatische Osteoarthritis dagegen tritt auch bei jüngeren Personen beiderlei Geschlechtes ziemlich häufig auf. An anderem Orte wurde von dem einen von uns bereits darauf hingewiesen, dass wir auch die Fälle der Osteoarthritis deformans traumatica zuzurechnen haben, bei welchen häufige, oft sehr geringe Traumen den Prozess auslösen. Z. B. haben wir bei Reitern häufig eine Arthritis deformans auftreten sehen; das immer wiederholte Aufstossen des Gesässes bei gespreizten Beinen genügt hier, um die chronischen Veränderungen des Gelenkes einzuleiten.

Der Beginn ist, wenn der Prozess spontan eintritt, wie gesagt, ein unmerklicher. Der Patient hat zunächst nur ein gewisses Gefühl der

Ermüdung in der betroffenen Extremität, es tritt eine gewisse Steifigkeit oder Schwerbeweglichkeit ein. Besonders nach längerem Ausruhen, wie z. B. nach der Nachtruhe, macht sich diese Steifigkeit bemerkbar, und die Gelenke müssen nach solchen Ruhepausen stets erst wieder eingearbeitet werden. Allmählich stellen sich dann knarrende, dem Patienten selbst und der aufgelegten Hand wahrnehmbare Geräusche bei Bewegungen ein, eine Krepitation, die sich von den mehr weichen Geräuschen, welche man bei der primär chronischen progressiven Polyarthritis spürt, deutlich unterscheiden. Das betroffene Gelenk zeigt bei Bewegungen eine gewisse Empfindlichkeit, eine geringe Schmerzhaftigkeit. Die Muskulatur beginnt allmählich abzumagern, wobei besonders der Streckapparat sowie die Abduktoren der Gelenke leiden; so atrophiert der Quadriceps femoris bei Arthritis deformans genu, die Glutäalmuskulatur bei Arthritis deformans coxae, der Deltoides und Triceps bei der Schultergelenkserkrankung. Mit der Muskelschädigung steigern sich die Beschwerden der Patienten: das Bein kann bei Erkrankung des Kniegelenks nicht mehr gestreckt aufgehoben werden, die aktive Abduktion der Hüfte leidet, wenn diese erkrankt ist. Bei Erkrankung des Schultergelenks kann der Arm nicht mehr, wie früher, aktiv eleviert werden. Jedoch ist hier hervorzuheben, dass die Muskelatrophien bei der Arthritis deformans kaum je auch nur annähernd die Hochgradigkeit erreichen, wie bei der progressiven Polyarthritis. Während zu Beginn der Erkrankung nur subjektive Beschwerden und von objektiven Symptomen allenfalls nur die Krepitation einen Anhaltspunkt für die Erkennung der Krankheit gibt, treten dann allmählich weitere objektive Erscheinungen an dem erkrankten Gelenke hervor. Die normalen Konturen der Gelenkgegend verschwinden allmählich; das Gelenk scheint etwas verdickt, und nicht selten fühlt man dann, z. B. am Knie, die verdickte Gelenkkapsel, besonders an den Umschlagsfalten. Auch mehr oder weniger grosse Zottenwucherungen können palpabel sein. Wohlgemerkt sind die Kapselverdickungen stets nur in vorgeschrittenen Stadien nachweisbar. Ergüsse in das Gelenk sind zuweilen, jedoch nicht so sehr häufig, vorhanden; meist ist sogar von einer Verminderung der Gelenkflüssigkeit in der Literatur berichtet (Arthritis sicca). Fieber besteht nie; auch ein Anhaltspunkt für das Bestehen entzündlicher Prozesse im Gelenke, wie Rötung, lokale Temperatursteigerung, fehlt durchaus! Im weiteren Verlauf können dann hochgradige Bewegungsstörungen eintreten, die einerseits durch die Deformierungen der Gelenkenden bedingt werden, andrerseits durch die Einklemmungen eventueller freier oder gestielter Gelenkmäuse. Die Bewegungsstörungen werden aber nie durch wahre Ankylosen hervorgerufen; höchstens kann die Einkeilung der deformierten Gelenke einmal eine

Ankylose vortäuschen (Deformationsankylose). Subluxationen und Luxationen kommen öfters vor. Es können durch die oft ans Groteske grenzenden Gestaltsveränderungen der Gelenkenden alle möglichen pathologischen Gelenkstellungen und damit Anomalien der Gelenkfunktion eintreten, stets aber schleift sich wieder ein Gelenk zurecht, und oft haben die auf das höchste verunstalteten Gelenke eine recht vollkommene Funktion, wenn auch häufig in einer ganz anderen Richtung, wie das normale Gelenk.

In der Mehrzahl der Fälle ist das Leiden monartikulär; es bevorzugt dann die grossen Extremitätengelenke. Dass aber auch symmetrische Erkrankungen vorkommen, unterliegt keinem Zweifel. Wir haben wiederholt bei Gelenksektionen an den beiden gleichnamigen Gelenken durchaus die gleichartigen, stets allerdings graduell etwas verschiedenen Veränderungen der Arthritis deformans gesehen.

Es kommt ferner gar nicht so selten vor, dass bei zunächst monartikulärer Erkrankung später doch noch ein anderes Gelenk ergriffen wird. Wir können uns mit der Angabe begnügen, dass die Arthritis deformans meist monartikulär auftritt, dass sie jedoch auch gar nicht so selten polyartikulär erscheint, ohne dabei die Regelmässigkeit der Progression und der Lokalisation zu zeigen, wie die primär chronische progressive Polyarthritis.

Von einer Progredienz der Arthritis deformans kann man mit einem gewissen Recht sprechen; indes bedarf dieses Wort einer Einschränkung; wenn die Krankheit auch allmählich fortschreitet, so kommt sie doch, wie besonders E. Müller mit Recht hervorgehoben hat, gar nicht so selten zum Stillstand. Hat die Krankheit einen gewissen Höhepunkt erreicht, so kann sie auf diesem beharren. Auch Besserungen kann man nicht so ganz selten beobachten, wenn man auch von einer Heilung nur mit Vorsicht sprechen darf.

Jedenfalls ist das hervorzuheben, dass die bei der primär chronischen progressiven Polyarthritis so exquisite, unaufhaltsame Progredienz, das allmähliche Befallenwerden eines Gelenkes nach dem andern, bei der Arthritis deformans durchaus fehlt. Auch das Allgemeinbefinden der Patienten zeigt keinerlei Störungen; abgesehen davon, dass die Kranken zuweilen etwas früh gealtert scheinen, sind sie wohl und — bis auf das kranke Glied — durchaus rüstig. Von einer Kachexie, wie sie bei den chronischen Polyarthritiden so gewöhnlich vorkommt, ist hier keine Rede.

Die Symptome und der Verlauf der reaktiven Arthritis deformans, die sich an Traumen anschliesst, sind in den wesentlichsten Punkten die gleichen, wie bei der spontanen Form, nur dass sie sich

rascher entwickeln; nachdem ein mehr oder weniger heftiges Trauma mit seinen nächsten Folgen vorausgegangen ist. Die Zeit zwischen den ersten Anzeichen der Arthritis deformans und dem Trauma schwankt so erheblich, dass sich bestimmte Aussagen hierüber kaum machen lassen; oft verstreichen Jahre, oft schliesst sich die Arthritis deformans fast unmittelbar dem durch die Verletzung bedingten Krankenlager an.

Betrachten wir nach dieser allgemeinen Schilderung des Krankheitsbildes nun unsere einzelnen Fälle, wobei wir auf die Krankengeschichten verweisen (S. 64 ff.); wir schliessen hier einstweilen die Fälle Buk. und Felt. wegen ihrer besonderen Entstehungsgeschichte aus, werden die Krankengeschichten derselben vielmehr im Kapitel „Aetiologie" besprechen. Da unsere Patienten grossenteils in ambulatorischer Behandlung waren, zuweilen auch nur zu einmaliger Konsultation kamen, können wir leider von vier Fällen keine Krankengeschichten veröffentlichen (Glöck., Ko., Biel., v. Wal.).

Von den übrigen Fällen wäre folgendes hervorzuheben:

1. Kniegelenk. Unter 5 Fällen sind 2 Frauen, 3 Männer vertreten. Betroffen ist stets das rechte Kniegelenk.

Ueber Lebensalter und Dauer des Prozesses gibt folgende Tabelle Auskunft:

Nr.	Name	Alter	Geschlecht	Unfall	Dauer der jetzigen Beschwerden
1	Glei.	44 Jahre	♀	Vor 2 Jahren	2 Jahre
2	Lo.	35 „	♂	„ 33½ „	2 „
3	Kus.	50 „	♂	„ 2 „	2 „
4	Rich.	40 „	♀	—	ca. 10 „
5	Wo.	53 „	♀	„ 11 „	11 „

Die Veranlassung der Affektion ist bis auf den Fall Rich. mit Sicherheit in einem Trauma zu suchen, und zwar handelte es sich meist um relativ schwere Verletzungen. Im Falle Glei. sind zwei Traumen verzeichnet, eins vor 2 Jahren, eins vor 1 Monat; beide Male entstand ein Hämarthros. Nach dem Röntgenbilde muss die Arthritis deformans jedenfalls älteren Datums sein, als 1 Monat, folglich müssen wir sie auf die erste Verletzung zurückführen. Dass diese Patientin ausserdem zweimal akuten Gelenkrheumatismus durchmachte, der jedesmal spurlos ausheilte, sei nur nebenbei erwähnt.

Der Fall Lo. lehrt, dass das für die Erkrankung disponierende Trauma bereits in der frühesten Kindheit stattgefunden haben kann,

während die Arthritis deformans sich erst in späteren Jahren entwickelt. Das letzte Trauma, vor $1^1/_2$ Jahren, welches in der Krankengeschichte notiert ist, kann nicht recht für die Affektion verantwortlich gemacht werden, da bereits vorher, vor nunmehr 2 Jahren, sich die ersten Beschwerden einstellten.

Im Falle Kus. war das vor 2 Jahren erlittene Trauma offenbar nicht sehr hochgradig.

Im Falle Wo. fand vor 11 Jahren ein schweres Trauma statt, das mit starkem Hämarthros einherging.

Im Falle Rich. dagegen kann von einem eigentlichen Trauma nicht die Rede sein; es ist vielmehr anzunehmen, dass die Patientin auf ihr Leiden zuerst aufmerksam wurde, als ein freier Körper plötzlich hervortrat; sie spürte nämlich beim Herabsteigen von der Treppe vor 10 Jahren plötzlich einen stechenden Schmerz im Kniegelenk, worauf an der Aussenseite des letzteren eine hühnereigrosse Geschwulst hervortrat. Das Stechen wiederholte sich nun im Laufe der Jahre von Zeit zu Zeit, bis vor 3 Jahren ein typischer Fall von Einklemmung auftrat. Unserer Meinung nach ist die Arthritis deformans entweder ohne erkennbare Ursachen aufgetreten und hat zur Bildung von freien Körpern geführt, oder aber die freien Körper haben sich, wie dies ja auch sonst vorkommt, unabhängig von einer Arthritis deformans gebildet und haben nun durch die häufigen „inneren Traumen", also durch Einklemmungen etc., zu einer Arthritis deformans geführt.

Die Schmerzen sind bei unsern Patienten als stechende, brennende geschildert, ferner wurden Spannungsgefühl, Schwere im Knie notiert. Diese Sensationen waren zuweilen in der Ruhe wie bei Bewegungen vorhanden, zuweilen steigerten sie sich besonders nach der Ruhe, so dass das Gelenk erst wieder eingearbeitet werden musste. Druckempfindlichkeit des erkrankten Kniegelenks ist nur einmal notiert.

Eine Atrophie der Muskulatur des Oberschenkels war stets vorhanden, besonders deutlich am Quadriceps femoris, jedoch hielt sich die Atrophie immer in mässigen Grenzen.

Eine Funktionsstörung des erkrankten Gelenkes war meist sehr gering, oder auch gar nicht vorhanden. Sie bestand in geringer Streckbehinderung, einmal in Streck- und Beugungsbeschränkung.

Krepitation war meistens nachweisbar.

Das Allgemeinbefinden war bei sämtlichen Patienten gut. Andere wichtige Organerkrankungen lagen nicht vor.

2. Hüftgelenk. 5 Fälle.

Nr.	Name	Alter	Geschlecht	Unfall	Dauer der jetzigen Beschwerden
1	Kl.	49 Jahre	♂	Vor 18 Jahren	1/2 Jahr
2	Se.	32 „	♂	„ 16 „	Seit einigen Jahren
3	Ja.	37 „	♀	?	?
4	Go.	51 „	♀	„ 43 „	15 Jahre
5	Wei.	62 „	♀	?	Lange Jahre

Als mögliche Ursache ihres Gelenkleidens wird auch hier in drei Fällen von unseren Patienten ein Trauma angegeben, das stets schon viele Jahre, im Falle Go. sogar schon 43 Jahre zurückliegt. Diese letztere Patientin spürte ihre ersten Beschwerden vor 15 Jahren, also 28 Jahre nach dem in der Kindheit erlittenen Trauma der Hüfte (Ueberfahrenwerden).

Auch in den andern beiden Fällen liegen viele Jahre zwischen Trauma und dem Beginn des jetzigen Leidens, jedoch ist es unwahrscheinlich, ob bei dem Falle Kl. das Trauma eine Rolle spielt, da Pat. damals auf den Kopf fiel, die Hüfte angeblich nicht verletzte. Es wird sich hier wohl um eine spontan entstandene Arthritis deformans handeln. Im Falle Ja. und Wei. liegen Notizen über ein eventuelles Trauma nicht vor, jedoch ist in letzterem Falle eine früher erlittene Schenkelhalsfraktur nach dem Röntgenbefunde nicht auszuschliessen. Ergriffen ist auch bei diesen sämtlichen Fällen, wie bei unseren Kniegelenkspatienten, die rechte Seite.

Die Schmerzen sind bald geringer, bald hochgradiger, in einzelnen Fällen nur bei Bewegungen, in anderen auch in der Ruhe vorhanden. Meist bestand auch eine Druckempfindlichkeit, vorwiegend vorne unter der Mitte des Poupartschen Bandes, also bei direktem Druck auf den Schenkelkopf, ferner an der Seite, dicht oberhalb des Trochanter major.

Eine Muskelatrophie war stets nachweisbar; sie betraf vorwiegend die Glutaei und den Quadriceps femoris.

Die Funktionsstörung war bis auf den Fall Kl., der erst geringere Veränderungen aufwies, stets sehr hochgradig. Meist bestand eine mehr oder weniger starke Adduktions- und Aussenrotationsstellung und dementsprechend auch eine besonders bedeutende Beschränkung der Abduktion und Innenrotation. Im Falle Wei. war das Gelenk fast unbeweglich, im Falle Se. war es sogar zur vollständigen Fixierung des Gelenkes, zur „Deformationsankylose", gekommen. Ein Trochanterhochstand war nur in 2 Fällen nachweisbar.

Krepitation war, bis auf diese letzten Fälle, bei Bewegungen stets vorhanden.

Das Allgemeinbefinden war nie alteriert.

3. Ueber unsern Fall von Arthritis deformans des Fussgelenkes besitzen wir leider keine Krankengeschichte.

4. Ellbogengelenk.

Nr.	Name	Alter	Geschlecht	Unfall	Dauer der jetzigen Beschwerden
1	Kna.	34 Jahre	♂	Vor $3^1/_2$ Jahren	$3^1/_2$ Jahre
2	Schö.	37 „	♂	—	5 „

Im ersteren Falle war der rechte, im zweiten der linke Ellbogen erkrankt.

Im ersteren Falle hatte ein heftiges Trauma die Krankheit eingeleitet; nach demselben blieben dauernde Beschwerden, Schmerzen und Schwäche im Gelenk zurück, die sich allmählich steigerten. In letzterem Falle ist ein eigentliches Trauma dagegen nicht nachweisbar; allein der Patient führt sein Leiden selbst auf Ueberanstrengung in seinem Berufe zurück. Da er Artist ist, mögen wohl zahlreiche geringere, sozusagen chronische Traumen dafür verantwortlich zu machen sein.

Auch in diesen Fällen sind Schmerzen, leichte Ermüdbarkeit und Schwächegefühl vorhanden.

Im Falle Kna. besteht die Funktionsstörung in einer Beschränkung der Beugung und Streckung sowie der Supination, im Falle Schö. nur in einer Streckbehinderung.

Krepitation bei Bewegungen war in beiden Fällen vorhanden.

Das Allgemeinbefinden war auch hier vorzüglich.

Wenden wir uns nun zur Röntgenuntersuchung unseres Materials. Leider haben wir, wie dieser kurze Auszug aus den Krankengeschichten ergab, sehr frühe Stadien des Leidens nicht röntgologisch studieren können. Die Beschwerden pflegen im Frühstadium so gering zu sein, dass die Patienten den Arzt deswegen wohl nicht sehr häufig aufsuchen.

Die Gestaltsveränderungen der Gelenke bei der Arthritis deformans sind bedingt 1. durch aktive Wucherungen der Knorpel- und Knochensubstanz; 2. durch regressive Vorgänge, die sich im Zerfall des Knorpels, in der Aufsaugung und Rarefikation des Knochens äussern; 3. in Sklerosierung des Knochengewebes.

Für die Deformierung spielen neben den Gewebsproliferationen sowohl die durch die Rarefikation der Spongiosa bedingte Plastizität des Knochengewebes, infolge deren die Knochenmasse unter dem Druck des Körpergewichtes allmählich nach der druckfreien Seite ausweicht, als auch die direkte Zertrümmerung des rarefizierten Gewebes durch den Belastungsdruck eine Rolle.

Die Röntgenbilder, welche wir jetzt besprechen werden, sind ungefähr nach dem Grade der Erkrankung geordnet. Allerdings standen uns nur für das Kniegelenk auch etwas frühere Fälle zur Verfügung. Natürlich würden in regelmässigen Zeitintervallen häufig wiederholte Röntgenaufnahmen eines und desselben Patienten einen viel höheren Wert haben, um die Entwicklung des Krankheitsprozesses zu demonstrieren; da wir aus naheliegenden Gründen über derartige Serien nicht verfügen, müssen wir uns damit begnügen, Aufnahmen verschiedener Patienten in verschiedenen Stadien zu bringen.

Beginnen wir mit den am ersten sichtbaren Veränderungen:

2. Röntgenuntersuchungen.

1. Kniegelenk.

Fall Glei.

Rechtes Knie. (Nach Sauerstoffeinblasung Durchstrahlung von vorn nach hinten[1]).

Die Schatten sind infolge der hochgradigen Adiposität der Patientin wenig kontrastreich, jedoch ist eine besonders auffallende Knochenatrophie nicht bemerkbar.

Der Gelenkspalt zwischen Tibia und Femur ist nicht in nennenswerter Weise reduziert. Die Ränder der Femur- und Tibiagelenkflächen sind sämtlich etwas nach der Seite hin ausladend, besonders auf der medialen Seite, wo spornförmige Exostosen sichtbar sind.

Seitliche Durchstrahlung (Fig. 1). Keine erkennbare Knochenatrophie. Der Knorpelüberzug der Femurkondylen ist in den freiliegenden Partien (zwischen Patella und Tibiagelenkfläche, sowie im hinteren Rezessus) deutlich erhalten. Die Femurkondylen zeigen keine scharfe Facettierung, nur scheint die Partie, welcher die Patella anliegt, leicht abgeflacht. Dort wo die hintere Partie der Kondylen in die hintere Fläche des Femurschaftes übergeht, findet sich nicht die normale, sanft gerundete Ecke, sondern ein spitzer, nach oben gerichteter Vorsprung. Die Tibia zeigt unter dem vorderen Rande ihrer Gelenkfläche einen kleinen, breitbasigen, runden Knochenvorsprung. Die Patella weist am oberen und unteren Rande ihrer Gelenkfläche leicht vorspringende Ausladungen auf.

Der Gelenkraum ist nicht geschrumpft, vielmehr von normaler Weite. Im oberen Rezessus weist die Synovialbekleidung des Femurschaftes einige leichte Wulstungen auf. Im subpatellaren Raum ist der subpatellare Fettkörper mit einigen Zotten sichtbar. Im hinteren Recessus tritt der Meniscus mit seiner Synovialanheftung deutlich, etwas nach rückwärts disloziert, hervor.

[1]) Platte verloren gegangen.

Fall Lo. (Fig. 2).

(Nach Sauerstoffeinblasung Durchstrahlung von der Seite.)

Die Oberschenkelkondylen haben ihren Knorpelüberzug teilweise eingebüsst und sind etwas unregelmässig konturiert. Der Uebergang der hinteren Gelenkflächen in den hinteren Teil des Femurschaftes ist nicht von der normalen Rundung, sondern etwas spitzwinkliger. An der Tibia sind gröbere Formveränderungen nicht erkennbar. Die Patella dagegen zeigt eine überaus hochgradige Spornbildung am unteren Rande der Gelenkfläche. Die Gelenkhöhle ist nur unwesentlich verkleinert, jedoch ist die Synovialis deutlich verdickt, besonders im oberen Rezessus, wo die normalen zarten

Fig. 1. Fall Glei.

Falten in dicke Wülste verwandelt sind. — Eine irgendwie bedeutende Knochenatrophie ist nicht sichtbar.

Bei Durchstrahlung von vorne nach hinten (das Bild eignet sich nicht zur Reproduktion) sieht man deutliche, schattenarme Wucherungen zu beiden Seiten der Femurgelenkfläche und an der Tibia, ferner lippenförmige Umbiegung der Femur- und Tibiagelenkfläche (an letzterer nur auf der medialen Seite) am Rande des Gelenkspaltes. Neben der Eminentia intercondyloidea, auf der lateralen Seite derselben, befindet sich ein freier Körper.

Fig. 2. Fall Lo.

Fall Rich. (Fig. 3 und 4.)

Femur Kante. Tibia Kante. Fig. 3.

Die Gelenkflächen zeigen die stärksten Veränderungen am medialen Condylus femoris, geringere am medialen Knöchel der Tibia: ersterer zeigt in der Mitte eine muldenförmige Einsenkung, sonst Unregelmäßigkeiten der Kontur. Dass der Knorpel hier stellenweise stärker geschwunden ist, ergibt sich aus der stärkeren Annäherung der beiden Gelenkkörper. Die Tibiagelenkfläche zeigt auf der medialen Seite nur geringe Unregelmäßigkeiten. Die Gelenkkörper des Femur und der Tibia sind an den seitlichen Begrenzungen des Gelenkspaltes lippenförmig umgebogen, und zwar nach rückwärts, von der Gelenkspalte aus betrachtet; nur die mediale Kante der Tibiagelenkfläche zeigt einen kleinen, proximalwärts gerichteten Sporn. Die seitliche Begrenzung der Femurkondylen zeigt auf der lateralen und medialen Seite ziemlich erhebliche, wulstige, unregelmässige Wucherungen, deren Sitz dem Rande der Gelenkfläche entspricht (auf der Platte deutlicher).

Fig. 3. Fall Rich.

Die Knochen sind nicht atrophisch, nur die letztgenannten Wucherungen scheinen deutlich schattenärmer, als die anderen Partien.

Bei seitlicher Durchstrahlung (Fig. 4) treten an folgenden Stellen die Knochenveränderungen am stärksten hervor: 1. Zwischen den Femurkondylen, dem mittleren Teile der Patella gegenüber, ist ein breitbasiger Knochenschatten sichtbar (wohl Corp. liberum). 2. Am oberen Rande der Gelenkfläche des Condylus femoris lateralis ist eine atrophische geringe Hervorragung sichtbar. 3. Am hinteren Ende der beiden Femurkondylen sowie in der Fossa intercondylica sind ausgedehnte, unregelmässige, wolkige, schattenarme Wucherungen zu erkennen. 4. Auf der Tibiagelenkfläche sind unregelmässige, unscharf begrenzte Knochenschatten gelegen; nach vorne zu sieht man auf der Gelenkfläche eine breitbasige, schattenarme Auflagerung, die

Fig. 4. Fall Rich.

einer lippenförmigen Umbiegung der Gelenkfläche entspricht. 5. Die Patella zeigt am oberen und besonders unteren Rande ihrer Gelenkfläche geringe spornartige Wucherungen. Die Facettierung des Condylus lateralis femoris ist sehr ausgeprägt.

Fall Glöck. (Fig. 5).

Rechtes Knie. (Durchstrahlung von vorne nach hinten.)

Die Gelenkspalte ist, besonders auf der medialen Seite, geschwunden; auf der lateralen sieht man unregelmässige Schatten in derselben. Die Femurkondylen sind stark abgeflacht. An den beiden Seiten der Femurkondylen je eine Leiste von schattenarmen, wulstigen Knochenwucherungen, besonders innen. Am Rande der Tibiagelenkfläche grosse lippenförmige Wülste. Knochenatrophie gering.

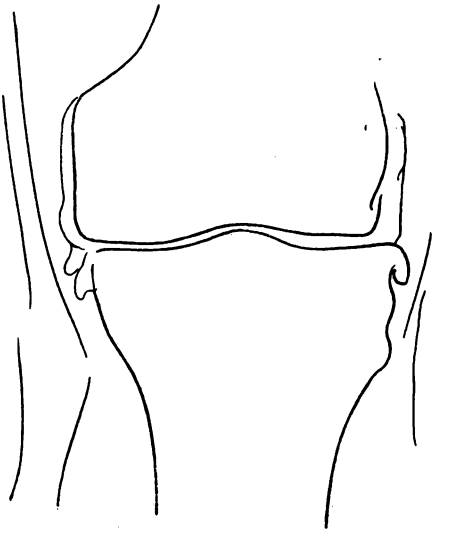

Fig. 5. Fall Glöck.

Fall Ko. (Fig. 6 und 7).

Seitliche Durchstrahlung nach Sauerstoffinjektion (Fig. 6). Neben geringen Wucherungen an dem oberen Rande der Femurgelenkfläche und dem unteren Rande der Patellargelenkfläche sieht man hier besonders deutlich, dass der Femurknorpel im unteren Bereiche etwas geschwunden ist. Ferner zeigt das Bild zwei grosse freie Körper im hinteren Rezessus, einen dichteren und einen ganz schattenarmen. Die Gelenkhöhle ist von normaler Weite, die Synovialis vielleicht ein wenig verdickt, mit einzelnen geringen Wulstungen im hinteren Rezessus. Knochenatrophie sehr geringen Grades.

Fig. 6. Fall Ko.

Bei Durchstrahlung von vorne nach hinten (Fig. 7) sieht man die schnabelförmige Umbiegung der Gelenkränder, besonders am lateralen Tibia- und medialen Femurkondylus. Der eine freie Körper ist als undeutlicher Schatten in der Mitte des Gelenkspaltes sichtbar. Die Gelenkfläche des medialen Femurkondylus ist besonders unregelmässig gestaltet, zeigt wellige Konturen. Der Gelenkspalt ist auf der medialen Seite stark reduziert.

Fall Wo. (Fig. 8).

Seitliche Durchstrahlung nach Sauerstoffeinblasung.

Sämtliche Gelenkflächen sind etwas unregelmässig gestaltet. Der Condylus femoris medialis zeigt an seiner vorderen und unteren Fläche je einen kleinen, breitbasig aufgelagerten Knochenschatten; er ist ausserdem deutlich abgeflacht. Am hinteren Rande der Femurgelenkfläche sieht man in der Fossa intercondylica einen sehr unregelmässigen Knochenschatten. Die Tibiagelenkfläche trägt in ihrem vorderen und hinteren Rand wulstige Knochenwucherungen, die Patella ebenso teils wulstige, teils spornartige Knochenmassen an ihrer oberen und unteren Begrenzung.

Die Knochen sind nicht atrophisch.

Fig. 7. Fall Ko.

Die Gelenkhöhle des oberen Rezessus ist von normaler Weite, ihre Synovialis ist leicht unregelmässig verdickt.

Fall Kus. (Fig. 9).

Rechtes Knie. Seitliche Durchstrahlung nach Sauerstoffeinblasung.

Die Femurgelenkfläche, die besonders vorne oben stark abgeflacht ist, zeigt an ihrem oberen Rande unregelmässige Knochenwucherungen; ebenso die Patella an der oberen und unteren Begrenzung ihrer Gelenkfläche. Die Gelenkhöhle ist von annähernd normaler Ausdehnung, die Synovialis

Fig. 8. Fall Wo.

leicht verdickt Unterhalb der Patella treten die Zotten der Ligamenta alaria, die nicht wesentlich vergrössert erscheinen, deutlich hervor.

Eine erhebliche Knochenatrophie liegt hier nicht vor.

Fig. 9. Fall Kus.

Fall Buk. (Fig. 10 und 11) cf. S. 59.

Rechtes Knie. Seitliche Durchstrahlung (Fig. 10.)

Gelenkflächen sämtlich stark verändert. Besonders zeigt sich die Gestalt der Femurkondylen deformiert, indem die hintere untere Partie derselben sehr in ihrer Höhe reduziert ist und zackenförmig nach hinten ausladet. Die Konturen der Kondylen sind unregelmässig; unterhalb der Kortikalis sieht man schmale, längliche, atrophische Herde. Die obere Begrenzung der Femurgelenkfläche springt ebenfalls zackig vor. Die Tibia zeigt vorne an ihrer Gelenkfläche auch einen zackigen Vorsprung und undeutliche, wolkige Knochenwucherungen. Zwischen ihr und der Patella ein rundlicher freier Körper. Die Patella hat infolge zackiger Vorsprünge, deren einer in die Insertion der

Fig. 10. Fall Buk.

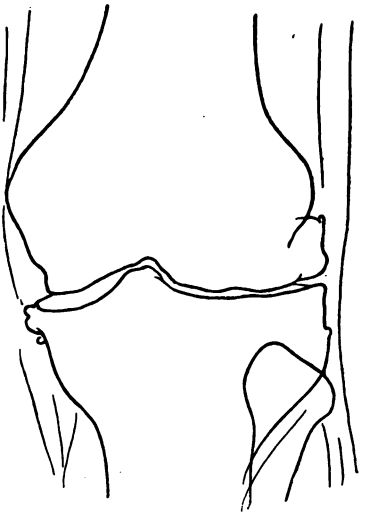

Fig. 11. Fall Buk.

Quadricepssehne hineinstrahlt, eine polygonale Gestalt angenommen. Der Knochen zeigt besonders in den unteren Abschnitten des Femur und den oberen der Tibia eine Verdichtung seines Gewebes.

Durchstrahlung von vorne nach hinten (Fig. 11): Neben den geschilderten Veränderungen sieht man hier besonders die unregelmässige, wellige Beschaffenheit der Gelenkflächen, ferner, dass am Condylus lateralis femoris ein Knochenstück in der Demarkation begriffen ist. Die Gelenkspalten sind infolge des Knorpelschwundes stark reduziert; die Gelenkflächen sind auch in ihrer Lage verändert, indem z. B. der mediale Teil derselben einen etwas schräg nach unten gerichteten Verlauf zeigt. Seitlich ausladende Knochenwucherungen befinden sich besonders am medialen Rande der Tibiagelenkfläche.

Fig. 12. Fall Biel.

Fall Biel. (Fig. 12).

(Nach Sauerstoffeinblasung.) Die Gelenkflächen von Femur, Tibia und Patella zeigen ausgeprägte Unregelmässigkeiten ihrer Konturen. Besonders deutlich sind hier die spornförmigen Wucherungen an der oberen Begrenzung der Femurgelenkfläche, sowie an dem oberen und unteren Rande der Gelenkfläche der Patella und an der vorderen Begrenzung der Tibiagelenkfläche; zwischen letzterer und der Patella sieht man einen kleinen und einen grösseren freien Körper. Auch der hintere Rand der Femur- und Tibiagelenkflächen zeigt breite, teils drusig aussehende, wulstige Wucherungen. Die feste Aufeinanderpressung der knöchernen Tibia- und Femurkondylen weist auf den starken Knorpelschwund hin. Die Gelenkhöhle, die von normaler Ausdehnung ist, lässt im oberen Rezessus unregelmässige Wucherungen der Synovialis erkennen in Gestalt von streifigen und fleckigen Schatten. Ebenso scheint der subpatellare Gelenkraum durch gewucherte Synovialiszotten eingenommen.

Die Knochen zeigen ausser im unteren Teil der Femurkondylen und im oberen Teile des Tibiakopfes, wo eine Verdichtung des Schattens sichtbar ist, eine mässige Knochenatrophie.

2. Hüftgelenk.

Fall Kl. (Fig. 13).

Rechtes Hüftgelenk.

Gelenkspalt nur sehr schwach sichtbar. Der Kopf scheint oben pilzhutförmig über den Schenkelhals hinübergepresst, wodurch der freie Rand desselben etwas über-

hängend geworden ist. Die Gestalt des Kopfes ist dadurch erheblich verändert; seine Kontur erscheint oben deutlich abgeflacht. Eine Veränderung des Schenkelhalswinkels ist nicht erkennbar. Die Knochen sind vielleicht in sehr geringem Grade atrophisch, jedoch sind die Knochenschatten infolge der mächtigen überlagernden Weichteile wenig kontrastreich.

Fig. 13. Fall Kl. (r).

Fall Ja. (Fig. 14).

Rechtes Hüftgelenk.

Ein Gelenkspalt ist nur noch wenig angedeutet. Der walzenförmig ausgezogene Kopf ist in das Niveau des Trochanter major herabgesunken (Coxa vara). Es besteht eine geringe Atrophie der Knochen.

Fall Go. (Fig. 15).

Rechtes Hüftgelenk.

Der Gelenkspalt ist eben noch erkennbar. Der Kopf ist stark deformiert, und zwar zeigt er ausgesprochen die Gestalt eines Pilzhutes, dessen Basis oben weit über den grossen Trochanter emporragt. Nur in diesem Teile, sowie im Trochanter major besteht etwas Knochenatrophie. Der Gelenkspalt ist nicht mehr erkennbar.

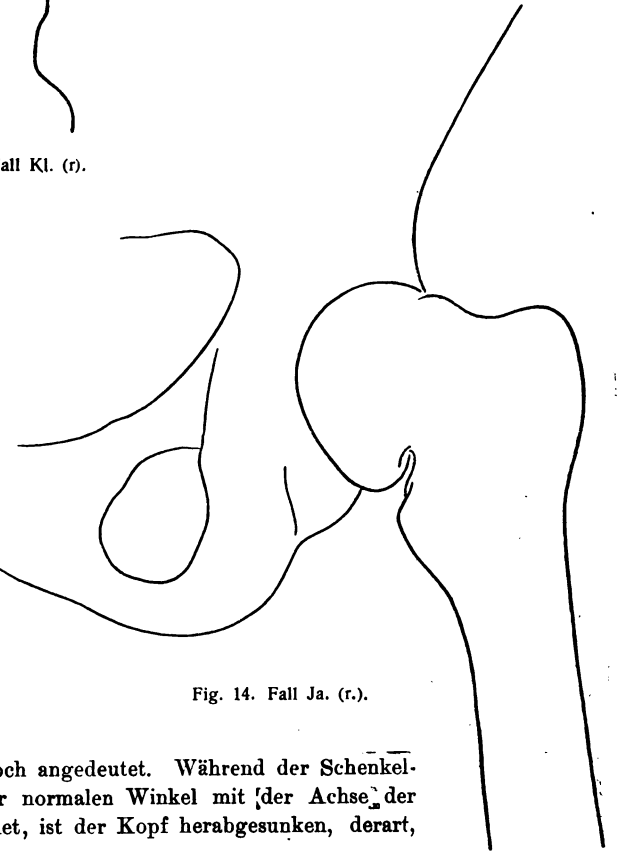

Fig. 14. Fall Ja. (r.).

Fall Se. (Fig. 16).

Rechtes Hüftgelenk.

Der Gelenkspalt ist noch angedeutet. Während der Schenkelhals noch einen ungefähr normalen Winkel mit der Achse der Oberschenkeldiaphyse bildet, ist der Kopf herabgesunken, derart,

dass er unten stark vorragt. An der oberen Grenze zwischen Schenkelhals und Kopf ist ein dreieckiger Knochenkörper sichtbar. Der obere seitliche Pfannenrand zeigt einige unregelmässige knöcherne Wucherungen. Mässige Knochenatrophie.

Fig. 15. Fall Go. (r.).

Fall Wei. (Fig. 17).

Rechtes Hüftgelenk.

Vielleicht handelt es sich hier um eine Arthritis deformans nach geheilter Schenkelhalsfraktur. Mässige diffuse Knochenatrophie. Der Gelenkspalt ist noch angedeutet. Der Kopf ist tief herabgesunken, so dass eine Coxa vara-Stellung resultiert. Oben findet sich auf dem Schenkelhals und -kopf eine relativ schattenarme, kappenförmige Knochenauflagerung. Unten geht vom Rande des Kopfes eine starke, spornförmige Knochenleiste aus, die in einer der Biegung des Schenkelhalses ungefähr parallelen Linie bis an die Wurzel des Schenkelhalses verläuft. Ihr gegenüber geht auch vom unteren Pfannenrande eine schattenarme, starke Knochenwucherung aus. Beide Leisten würden bei einer Adduktionsbewegung wahrscheinlich gleich in Kontakt treten und so die Bewegung hemmen.

Fall Felt. (Fig. 18).

Linkes Hüftgelenk.

Fig. 16. Fall Se.

Bei starker Knochenatrophie sehen wir eine Deformation des Caput femoris, der verbreitert und oben sehr stark abgeplattet ist, so dass er eine fast eckige Gestalt angenommen hat. Es ist ferner eine erhebliche Subluxation des Kopfes eingetreten, so dass nur die medialste Partie der Plattform noch mit der Pfanne in Kontakt steht. Die Neubildung von Knochen ist offenbar sehr gering, sie besteht in kleinen, schattenarmen Wucherungen im unteren Bereiche der Pfanne und am Uebergange des Kopfes in den Hals, der übrigens kaum merklich ist, an der Aussenseite.

Dies Bild lehrt allein schon, dass wir hier eine ganz andere Art der Arthritis deformans vor uns haben, als in den meisten bisherigen Fällen; es handelt sich, wie die Anamnese ergibt, um eine sekundär nach einer vor vielen Jahren geheilten Coxitis tuberculosa eingetretene Veränderung. Der Kopf ist infolge der durch entzündliche Atrophie bedingten Weichheit und Plastizität der Knochensubstanz einfach nach rein mechanischen Gesetzen umgeformt, während nur eine äusserst geringe reparative Wucherung eingetreten ist. Wir werden diesen Fall im Kapitel „Aetiologie" (s. S. 60) eingehend würdigen und reihen ihn hier nur aus dem Grunde an, weil derartige Fälle in der Literatur des öfteren unter dem Namen „juvenile Arthritis deformans" geführt werden.

Der Fall gehört ätiologisch wohl mit dem Fall Buk. (Fig. 10 und 11) in eine Gruppe.

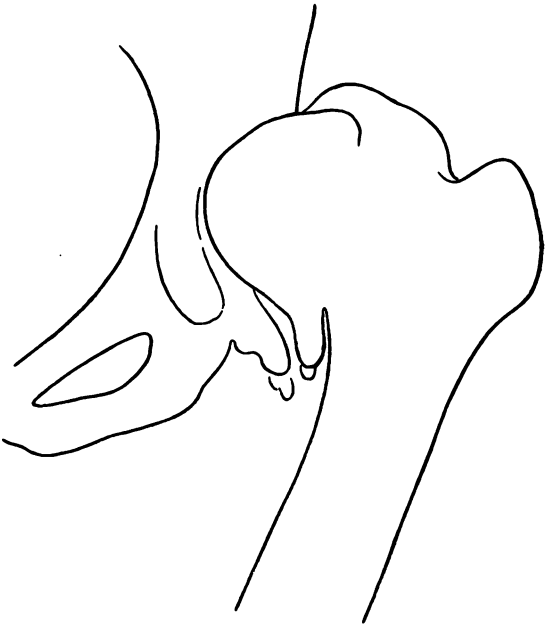

Fig. 17. Fall Wei. (r.).

Fig. 18. Fall Felt. (l.).

3. Fussgelenk.

Fall v. Wal. (Fig. 19).

Am vorderen Rande der Tibiagelenkfläche sieht man kleine drusige Knochenwucherungen. Ebenso befinden sich am vorderen und hinteren Rande der Talusgelenkfläche grössere, breitbasigere, schattenarme Wucherungen. An diese hinten gelegenen Wucherungen schliessen sich gegen 20 kleinere und grössere freie Körper, meist von der Gestalt und Grösse etwas breitgeschlagener mittelgrosser Schrotkörner, an, die hinter der Tibia liegen. Die obersten dieser Körper reichen bis in die Höhe der Epiphysenlinie der Tibia heran. Eine Knochenatrophie ist nicht erkennbar. Die freien Körperchen liegen offenbar in einer Sehnenscheide.

4. Ellbogengelenk.

Fall Kna. (Fig. 20).

Rechter Ellbogen.

Das Capitulum humeri erscheint vergrössert, wie aufgetrieben, am Rande mit einigen unregelmässigen Wucherungen besetzt. Ebenso ist das Radiusköpfchen nach der radialen Seite zu vergrössert, ebenfalls mit Randauflagerungen. Auch am Radio-Ulnargelenk scheinen unregelmässige Wucherungen vorhanden zu sein. Am medialen Epicondylus humeri befindet sich neben der Trochlea ein knöcherner Fortsatz.

Bis auf die ziemlich stark atrophischen, gewucherten und vergrösserten Knochenteile ist nur eine mässige Knochenatrophie vorhanden. Die Gelenkspalten sind alle noch deutlich sichtbar.

Fig. 19. Fall v. Wal.

Fig. 20. Fall Kna.

Fall Schö. (Fig. 21).

Rechter Ellbogen.

Die Gelenkspalten sind alle noch eben sichtbar, das Humero-Ulnargelenk zeigt jedoch starke Unregelmässigkeiten. Am meisten verändert scheint der Processus coronoideus, der vorne einen dattelkernähnlichen Knochenvorsprung trägt. An der hinteren Kontur des Radiusköpfchens befindet sich eine kleine Exostose. Die Knochenatrophie ist nicht sehr erheblich.

Die Betrachtung dieser Röntgenaufnahmen, von denen hauptsächlich die Kniebilder von Interesse sind, weil sie eine grössere Serie dar-

stellen, lehrt uns, dass wir die frühesten, röntgologisch nachweisbaren Veränderungen in geringen, lippenförmigen Umbiegungen der Gelenkflächen an ihren freien Rändern finden, und zwar noch ehe ein stärkerer Knorpelschwund eingetreten zu sein braucht. An der Patella äussert sich die beginnende Arthritis deformans in kleinen, spornförmigen Wucherungen am oberen und unteren Rande der

Fig. 21. Fall Schö.

Gelenkfläche, die allmählich zu einer rhombischen Gestalt mit oft spornförmig ausgezogenen Ecken führen, so dass der Schatten der Patella eine gewisse Aehnlichkeit mit einem Haifischei bekommt, zuweilen aber auch eine polygonale Form annimmt.

Allmählich kommt es dann zum Knorpelschwund, wodurch die knöchernen Gelenkteile einander abnorm genähert sind, ja schliesslich fest aufeinander gepresst erscheinen. Die Konturen der Gelenkflächen werden dann unregelmässig, abgeflacht oder wellenförmig. An der Seite der Gelenkflächen treten die Wucherungen teils als lippen-, teils als spornartige, teils als schattenarme, wolkige oder drusige Gebilde deut-

licher hervor. Freie Körper finden sich im Knie besonders im hinteren Rezessus, ferner zwischen Tibiagelenkfläche und Patella.

Die Knochenatrophie hat selten höhere Grade, ist oft überhaupt nicht nachweisbar.

Ganz besonderes Interesse bieten die Kniebilder, welche nach Einblasung von Sauerstoff hergestellt sind, insofern, als sie uns deutlicheren Aufschluss über die Verhältnisse der Gelenkkapsel geben. Da ist nun bemerkenswert, dass eine Kapselschrumpfung mit Verödung der Gelenkhöhle bei unsern Fällen durchaus nicht nachweisbar war. Die aufgeblasenen Gelenkhöhlen wiesen stets annähernd normale Kapazität auf. Die Synovialis schien meistens nur mässig verdickt, in einem späten Falle mit unregelmässigen, nicht sehr hochgradigen Wucherungen versehen. Es ist aber anzunehmen, dass noch spätere Stadien der Arthritis deformans eine gewisse Reduktion des Gelenkraumes durch Kapselschrumpfung aufweisen werden. So kann man im Falle Biel. wohl schon von einer, wenn auch geringen, Kapselschrumpfung sprechen.

Die eben geschilderten Verhältnisse der Gelenkhöhle bilden, wie wir später sehen werden, ein sehr wichtiges differentialdiagnostisches Mittel zur Unterscheidung der spontanen und traumatischen Arthritis deformans von den sekundär mit Arthritis deformans komplizierten Fällen von chronischer progressiver Polyarthritis, weil in diesen Fällen die Gelenkhöhle in späteren Stadien durch Schrumpfung der Weichteile stets bedeutend verkleinert ist.

Von den übrigen Gelenken ist bemerkenswert, dass am Hüftgelenk die Knochenatrophie scheinbar etwas höhere Grade annimmt, jedoch ist zu beachten, dass die dicken Weichteile hier überhaupt das Bild etwas verschleiern, dass der Mangel an Kontrastreichtum hier also leicht eine Knochenatrophie vortäuscht. Am Hüftgelenk sind — neben der bei höheren Graden der Erkrankung meist eintretenden Coxa vara-Stellung — vorwiegend zwei Typen der Deformation des Kopfes im Röntgenbilde erkennbar, nämlich die Pilzhutform und die Walzenform. Erstere müssen wir uns so entstanden vorstellen, dass an der Kontaktfläche von Kopf und Pfanne ein starker Abbau und eine Verdrängung der mehr oder weniger plastischen Knochenmasse über den Schenkelhals stattfindet, die Substanz des letzteren ebenfalls verdrängend. In sehr hochgradigen Fällen ist infolgedessen der eigentliche Kopf ganz geschwunden, und die dem Rest des Schenkelhalses aufsitzende pilzartige Kappe kann dann lediglich aus der Substanz des Schenkelhalses gebildet sein. Was die Demarkation freier Körper betrifft, so findet dieselbe vorwiegend am freien Rande des Schenkelkopfes statt. Dass statt der üblichen Coxa vara-Bildung auch einmal eine Coxa valga bei der Arthritis deformans beobachtet wird (Lotze), dürfte nicht allzu häufig sein; wir selbst haben diese Erschei-

nung aber auch gesehen (cf. Fall Go.). Eine Coxa vara kann übrigens unter Umständen ganz fehlen; ist sie vorhanden, so kann sie lediglich durch das Heruntersinken des Kopfes, ohne Aenderung des Winkels zwischen Hals und Femurschaft bedingt sein.

Ueber die übrigen Gelenke wollen wir uns nicht weiter verbreiten, da wir nur über wenig gute Bilder von denselben verfügen. Das Schultergelenk, das angeblich so häufig erkrankt, ist in unserem Material so wenig vertreten, dass wir auf die Reproduktion von Röntgenbildern verzichten. Die wenigen Bilder, welche wir von beginnenden Fällen aufzuweisen hätten, zeigen kaum deutlich sichtbare Veränderungen.

Was uns die Röntgenuntersuchung über die Entstehung der Deformationen der Gelenkenden bei der Arthritis deformans lehrt, sei hier noch kurz auseinandergesetzt:

Wir sehen im Röntgenbilde am Knochen

1. Umformungen und Gestaltsveränderungen, welche sich rein mechanisch, d. h. durch die funktionelle Belastung eines für seine Aufgabe nicht genügend tragfähigen Knochens, erklären lassen.

2. Gestaltsveränderungen durch aktive Knochenneubildung.

Dabei haben wir die Veränderungen der Knorpel, als im Röntgenbilde wenig hervortretend, hier zunächst ausser acht zu lassen.

Was nun den ersten Punkt, die rein mechanichen Umformungen, betrifft, so spielen sie zwar eine grosse, aber nicht die alleinige Rolle. Unseres Erachtens geht Köhler etwas zu weit, wenn er diese mechanische Verbildung als das wesentlichste Symptom der Arthritis deformans hinstellt. Allerdings versteht Köhler unter Arthritis deformans sowohl die Volkmannsche Form wie unsere progressive Polyarthritis; für letztere geben wir ihm vollständig Recht. Um die mechanische Umformung der Gelenkenden zu erklären, müssen wir die geringere Widerstandsfähigkeit des Knochens nachweisen; dieser Beweis ist durch anatomische Untersuchungen längst erbracht worden (v. Volkmann, Virchow, Ziegler, Kimura u. a.). Nun ist es auffallend, dass die Knochenatrophie, welche den Knochen plastisch, umformbar macht, im Röntgenbilde bei der Arthritis deformans meist so wenig hervortritt. So fand auch Köhler in der Mehrzahl seiner Fälle nur geringe Knochenatrophie. Bei der Polyarthritis progressiva dagegen ist die Knochenatrophie, wie wir später sehen werden, eine exquisit hochgradige, abgesehen von den selteneren, gutartig verlaufenden Fällen, und doch begegnen wir hier nicht so hochgradigen monströsen Veränderungen, wie bei der uns hier beschäftigenden gewöhnlichen Form der Arthritis deformans. Die Erklärung dafür werden wir später zu geben suchen.

Die anatomische Untersuchung der Arthritis deformans hat im

allgemeinen nicht eine diffuse, über das ganze Knochenende gleichmässig sich erstreckende Atrophie ergeben, sondern mehr eine lokalisierte, auf kleine Abschnitte beschränkte Atrophie, während daneben auch stets ein Anbau von Knochen, also Knochenneubildung, zu beobachten ist. Dementsprechend müssen wir annehmen, dass die oft mikroskopisch kleinen atrophischen Bezirke bei der Arthritis deformans im Röntgenbilde meist „weggeleuchtet" werden, oder dass sie, von andern normalen oder gar dichteren Knochenmassen überlagert, einfach auf der Röntgenplatte nicht sichtbar sind. Gleichwohl ist es durchaus nicht selten, dass man auf Bildern, auf welchen die Struktur der Knochen einigermassen deutlich ist, herdförmige atrophische Bezirke wahrnimmt, so z. B. auf Fig. 10, 12 und 16. Neben diesen kleinen atrophischen Herden sieht man freilich auch öfters grössere atrophische Bezirke, besonders in späteren Stadien der Erkrankung.

Da nun bei der Arthritis deformans, abgesehen von den Fällen, bei welchen eine sogen. „Deformationsankylose" eingetreten ist, meist eine brauchbare, wenn auch oft pathologische, Funktion des erkrankten Gelenkes vorhanden ist, so haben wir in der durch Knochenatrophie bedingten abnorm geringen Widerstandsfähigkeit der Gelenkenden und der funktionellen Inanspruchnahme zwei Faktoren, welche geeignet sind, rein mechanische Verbildungen der Gelenke hervorzurufen.

Zu diesen mechanischen Verbildungen gehören die Abflachungen der Gelenkkonturen, die Ausarbeitung der Trochleen, z. B. an der Ulna, durch Pressung von seiten des Humerus (s. Fig. 21) die geringen lippenförmigen Ausladungen an den Rändern der Gelenkflächen, besonders am Femur und der Tibia, ferner an der Patella. Ferner das Herabsinken des Schenkelkopfes über den Hals, die pilzhutförmige Deformierung des Kopfes usw.

Aber ein Blick auf die anatomischen Veränderungen der Arthritis deformans in höheren Stadien lehrt uns, dass vom Uebergang dieser Lippen- oder Spornbildung zur Entstehung echter aktiver Knorpel-Knochen-Wucherungen nur ein Schritt ist. Die Grenze ist auf dem Röntgenbilde sicher nicht immer leicht zu ziehen. Aber ein Blick auf Fig. 8 z. B. zeigt uns, dass jener schattenarme, rundliche Vorsprung am oberen Ende der Patella neben dem spornartigen Fortsatz kaum durch die mechanische Pressung allein bedingt sein kann; ebenso die zarten, aber mächtigen Randwucherungen der Femurkondylen, besonders auf der medialen Seite in Fig. 5. Wenn wir aus unseren anatomischen Untersuchungen einen Schluss ziehen dürfen, so handelt es sich hier um jene drusigen, oft kolossal werdenden Knochenneubildungen, deren Lieblingssitz der freie Knorpelrand ist, und die durch ihre Form und Grösse ohne weiteres verraten, dass zu ihrer Entstehung nicht nur rein mecha-

nische Gesetze, sondern aktive, uns scheinbar regellos arbeitende Produktionskräfte erforderlich waren.

Inwieweit die im Röntgenbilde zuweilen hervortretenden Verdichtungen der Knochensubstanz einer einfachen Zusammenpressung der Spongiosa oder einer wahren Neubildung durch Osteoblastentätigkeit ihren Ursprung verdanken, das ist eine Frage, die sich durch den Röntgenbefund wohl kaum sicher wird aufklären lassen. Hier kann nur die anatomische Untersuchung entscheiden.

Im übrigen stimmen unsere Röntgenbefunde mit den in der Literatur niedergelegten überein (v. Eiselsberg u. Ludloff, Köhler, Hoffa u. Rauenbusch u. a.).

3. Anatomie der Arthritis deformans.

Auf die Geschichte der Anatomie der Arthritis deformans wollen wir hier nicht eingehen, da diese letztere durch viele und genaue Untersuchungen zu einem sehr gut bekannten Kapitel der Pathologie geworden ist. Die Erforschung der anatomischen Veränderungen bei der Arthritis deformans, die vom Beginn des vorigen Jahrhunderts an datiert, knüpft sich an Namen wie Smith, Colles, Adams, Cruveilhier, Rokitansky, Stromeyer, Ecker, Redfren, Schömann, Virchow, v. Volkmann, Weichselbaum, Ziegler und viele andere.

Wir haben uns, da wir Neues über die Anatomie der Arthritis deformans zu bringen nicht hoffen konnten, die Aufgabe gestellt, vor allem das Verhältnis der Läsionen am Knorpel und Knochen zu denen der Synovialis zu studieren. Es kam uns besonders darauf an, nicht nur die Spätstadien der Erkrankung, sondern auch möglichst frühe Prozesse einer derartigen Untersuchung zu unterziehen, um so gewissermassen die Geschichte der Veränderungen am Skelett wie an der Gelenkkapsel zu studieren. Allerdings ist unser Material nicht sehr gross und weist deshalb manche Lücke auf.

a) Makroskopische Anatomie.

Betrachten wir zunächst die Veränderungen, welche die Arthritis deformans in den Gelenken hervorruft, und zwar zuerst das Kniegelenk, welches wir am genauesten studieren konnten.

Bei acht in der Anatomie des Johannstädter Krankenhauses vorgenommenen Obduktionen konnten wir als Nebenbefund ziemlich frühe Stadien der Arthritis deformans in den Kniegelenken feststellen. Meist waren diese Prozesse in beiden Kniegelenken nachweisbar, gewöhnlich aber in dem einen weiter fortgeschritten, als in dem andern.

Einen irgendwie erheblichen Erguss in die Gelenkhöhle haben wir nicht gefunden, meist waren wenige Kubikzentimeter einer klaren, gelblichen Flüssigkeit vorhanden.

Die Synovialis erwies sich makroskopisch in der Regel nur äusserst wenig verändert. In den Fällen, in welchen nur sehr geringe Erscheinungen am Knorpel und Knochen vorhanden waren, war auch die Synovialis makroskopisch kaum von einer normalen zu unterscheiden; in anderen Fällen erwies sie sich als, besonders an den Spitzen der Zotten, leicht injiziert. Die schon normalerweise vorhandenen und an den typischen Stellen nachweisbaren Zotten waren dann etwas vergrössert, wohl auch vermehrt.

So drängen sich die kleinen Zöttchen und Wülste besonders an den Umschlagsfalten der Gelenkhaut vor, ferner neben den Kreuzbändern aus der Fossa intercondylica. Auch die oberhalb und unterhalb der Patella vorhandenen Fettzotten, die wir als supra- und infrapatellare Fettkörper bezeichnen, zeigen zuweilen geringe Vergrösserungen. Ferner ist zu bemerken, dass die Synovialis am oberen medialen Rande des Condylus internus femoris häufig einen zarten, schleierartigen, zuweilen auch derberen, wulstigen, pannusähnlichen Fortsatz auf die Knorpelfläche entsendet, der sich aber nie weit auf dieselbe hinüberzieht, auch nicht in den Knorpel hineinzuwuchern scheint.

Neben diesen geringfügigen Veränderungen der Synovialis treten die Veränderungen am Knorpel mehr in den Vordergrund. Da sehen wir Unregelmässigkeiten in der Form, wie leichte Höckerchen und Grübchen, Erweichungen des Knorpels sowie Auffaserungen, Usuren bis zu totalen Defekten. Dabei erscheint der Knorpel stellenweise von schmutziggelblicher bis rötlicher Farbe. Die normal leicht angedeutete Facettierung der Femurkondylen ist öfters scharf ausgeprägt, ja sie kann durch eine ziemlich tiefe Furche gekennzeichnet sein. Die Ränder der Defekte zeigen häufig wallartige, leicht wulstige Erhabenheiten. Die Usuren und Defekte haben gewöhnlich in den ersten Stadien der Erkrankung ganz typische Lokalisation, indem sie sich dort finden, wo durch den Gebrauch des Gelenkes die grösste Abschleifung des Knorpels stattfinden kann, nämlich an den Femurkondylen, und zwar im Bereiche ihres Kontaktes mit den Tibiakondylen, wo wir dann öfters streifenförmige Usuren finden; ferner an der Patellargelenkfläche und an der mit dieser in Kontakt stehenden entsprechenden Stelle der Femurgelenkfläche. Ueberhaupt verdient hier hervorgehoben zu werden, dass gerade die Patella gewöhnlich die grössten Veränderungen aufweist; sie wurde niemals frei von solchen gefunden. Sie scheint demnach sehr früh vom Krankheitsprozesse ergriffen zu werden, eine An-

nahme, die auch durch unsere Röntgenuntersuchungen wahrscheinlich gemacht wurde.

Neben diesen auf Abschleifung beruhenden Usuren und Defekten, auf deren Grund der blosse Knochen, öfters als glänzende Schlifffläche, zutage treten kann, finden wir Hypertrophien des Knorpels. Einmal hatten wir dieselben bereits als Höckerchen auf der freien Knorpelfläche und als wallartige Umsäumung der Knorpeldefekte kennen gelernt; höheren Grad nehmen sie aber an im Bereiche der Knorpelränder, wo sie zu länglichen, bandartigen oder zu höckerigen, drusenartigen Prominenzen werden können. Diese letzteren Veränderungen waren allerdings nur bei einem Falle dieser Gelenksektionen in grösserem Umfange vorhanden.

Was die Menisken der Kniegelenke betrifft, so erwiesen sich dieselben öfters bereits makroskopisch durch ihre gelbe Farbe und ihr transparentes Aussehen als am Krankheitsprozesse beteiligt.

Aehnliche und weiter fortgeschrittene Veränderungen am Kniegelenke wollen wir an einer Reihe von Zeichnungen und Skizzen erläutern, welche wir nach Präparaten aus der Sammlung der Anatomie des Krankenhauses Friedrichstadt zu Dresden angefertigt haben. Diese Figuren sollen speziell die bekannten weiteren Veränderungen am Knorpel und Knochen erläutern.

Fig. 22.

In Fig. 22 sehen wir neben ausgedehnten Defekten der Tibiagelenkfläche, die teils den Rand, teils die mittleren Partien betreffen, eine streifenförmige Usur am Condylus internus, an deren Rand sich eine starke, senkrecht zur Richtung dieses Streifens angeordnete Auffaserung des Knorpels vorfindet. Am Condylus lateralis findet sich ebenfalls ein mit der eben beschriebenen Usur zusammenhängender, weniger ausgedehnter, unregelmässiger Knorpeldefekt, an dessen Rändern der Knorpel stellenweise deutliche wulstige Prominenzen darbietet. Der mit der Patella in Kontakt stehenden Stelle der Femurgelenkfläche entsprechend finden wir einen ausgedehnten Knorpelschwund mit unregelmässigen Rändern. Der Grund dieser Stelle weist aber überall noch einen höckerigen, knorpeligen Belag auf.

Fig. 23 lässt, neben einem grossen, runden Knorpeldefekt auf dem Condylus lateralis femoris und einem diesem entsprechenden auf der Tibiagelenkfläche, ausgeprägte Randwucherungen an den seitlichen freien Rändern der Femurgelenkfläche erkennen. Ebenso finden wir kleine drusige Wucherungen an der Umgrenzung der Fossa intercondylica femoris, neben den Kreuzbändern. Ferner sehen wir hier, soweit die Synovialis noch an dem Präparat erhalten ist, feine, kleine Zottenwucherungen und einen feinen, schleierartigen Fortsatz der Synovialis auf den Condylus internus femoris.

Fig. 24 ergibt bereits sehr hochgradige Veränderungen des Femur und der Patella. Der Teil der Femurgelenkfläche, welcher bei gestrecktem

Fig. 23.

Fig. 24.

Knie mit der Tibia artikuliert, ist vollständig abgeflacht; ebenso ist der vordere Abschnitt der Gelenkfläche abgeflacht, so dass diese beiden Flächen, durch einen scharfen Rand gegeneinander abgegrenzt, fast senkrecht aufeinander stehen. Von einem Knorpelüberzuge ist an diesem Präparate fast nichts mehr zu erkennen; überall liegt ein unregelmässiger, höckeriger Knochen, von Furchen und Gruben durchsetzt und mit mächtigen, wulstigen Knochenwucherungen, besonders an den Rändern, versehen vor. Die Patella zeigt eine ganz eigenartige Gestaltsveränderung, indem ihre mediale Hälfte weit nach der Seite ausladend vorspringt. Ihre Gelenkfläche lässt den Knorpel noch stellenweise erkennen, weist aber auch ausgedehnte, unregelmässige Defekte auf. Von der normalen Form der Patella ist nichts mehr zu sehen.

Fig. 25 zeigt die hochgradigsten Veränderungen. Der Condylus lateralis femoris ist fast ganz verschwunden, der Condylus medialis dagegen ist zwar von normaler Höhe, dagegen stark verschmälert. Dementsprechend ist die mediale Hälfte der Tibia verschwunden oder vielmehr in einzelne freie oder gestielte Körper aufgelöst. Dadurch artikulieren Tibia und Femur in ganz veränderter Weise, nämlich in starker Varusstellung, miteinander. Die freien Gelenkflächen, besonders aber die Ränder derselben, sind mit einzelnen drusigen Wucherungen oder auch mit starken, wulstigen Massen besetzt. Die Patella zeigt ebenfalls starke Zerklüftung, Usuren und Wucherungen. Die Gelenkhöhle ist von normaler Ausdehnung. Die Synovialis zeigt teils winzige, keulenförmige, teils grössere, algen- oder blattähnliche Zottenwucherungen.

Fig. 25.

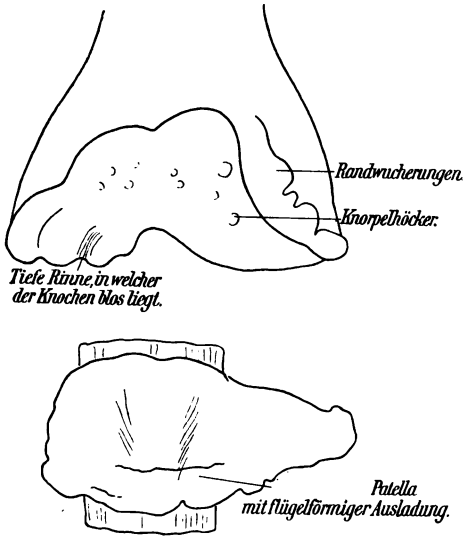

Fig. 26.

Fig. 26 stellt die Skizzierung eines Präparates von Arthritis deformans des Kniegelenkes dar, das ebenfalls die eigenartige seitliche Ausladung der Patella erkennen lässt, wie wir sie eben in Fig. 24 sahen. Das Femurende zeigt starke Verbreiterung und eine ausgeprägte Höhenreduktion, sowie starke Abflachung der Kondylen. — Neben lippenförmig umgebogenen Randwucherungen, sowie drusigen Knorpelhöckern auf der

freien Gelenkfläche sind noch zwei tiefe Rinnen im medialen Kondylus, in deren Grund der Knochen stellenweise blossliegt, erkennbar. Es sind dies jene durch Bewegung ausgeschliffenen Furchen, welche v. Volkmann mit den Gleisen vielbefahrener Wege vergleicht.

Fig. 27 lässt in skizzenhafter Andeutung die Anordnung der freien Körper, deren einer noch in einem Defekt des lateralen Kondylus liegt, sowie die Einlagerung knöcherner Platten in der Gelenkkapsel, besonders um die Patella und im medialen Teil der Kapsel, erkennen.

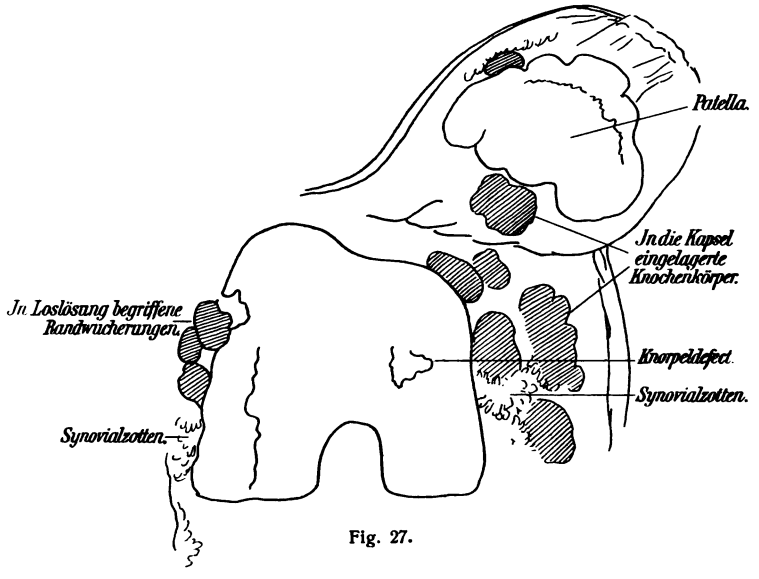

Fig. 27.

Die Veränderungen im Kniegelenk können nun noch viel hochgradiger werden; allgemein bekannt ist z. B. jener von Volkmann beschriebene und abgebildete Fall von Arthritis deformans des Kniegelenkes, bei welchem neben hochgradigsten Verknöcherungen der Gelenkkapsel eine Drehung der Tibia um ihre Längsachse um 90° stattgefunden hatte, bei welcher jedoch in dieser neuen Stellung ein bewegliches und vollkommen solides Charniergelenk sich ausgebildet hatte.

Betrachten wir jetzt die Arthritis deformans des Hüftgelenkes. Das Prototyp derselben ist das Malum senile coxae. Wir stimmen mit Weichselbaum u. a. vollkommen darin überein, dass man dieses Malum senile unmöglich von der Arthritis deformans trennen kann; in beiden finden sich die gleichen histologischen Veränderungen am Knorpel und Knochen; sie werden nur beim Malum senile, das wohl vorwiegend auf marantische und andere Ernährungsstörungen der Gelenkenden bezogen werden muss, gewöhnlich nicht so hochgradig, wie bei den ausgeprägten Fällen der Arthritis deformans.

Während beim Malum senile der Schenkelhals und seine Stellung zur Femurdiaphyse gewöhnlich nicht hochgradig verändert wird, finden wir bei ausgeprägteren Fällen der Arthritis deformans in den meisten Fällen typische Veränderungen derselben, die in einer Verkürzung des Schenkelhalses und in einer Verkleinerung des Winkels zwischen Schenkelhals und Diaphyse des Oberschenkels, also kurz in einer Coxa vara-Bildung bestehen. Diese Veränderungen sind ebensolange bekannt, wie die Arthritis deformans überhaupt; sie werden schon von Smith, einem der ersten, denen wir bestimmtere Beschreibungen der Arthritis deformans verdanken, genauer besprochen, später von Volkmann u. v. a.; Maydl hat die Beziehungen der Arthritis deformans zur Coxa vara in einer besonderen Arbeit hervorgehoben.

Im übrigen finden wir mutatis mutandis dieselben Veränderungen an der Hüfte wie am Kniegelenk, nämlich Knorpelschwund und Auffaserung, die Bildung von sogenannten Schlifflächen an den Stellen der grössten Belastung und Abnutzung, Schlifflächen, die durch Sklerosierung des blossliegenden Knochens ein emaille- oder porzellanartiges Aussehen bekommen und wie poliert aussehen können. Ferner sehen wir ausgedehnte Knorpel- und Knochenwucherungen besonders in den druckfreien Partien des Gelenkkopfes entstehen, also am freien Rande des Knorpels und in den unteren Partien des Gelenkkopfes. Der letztere nimmt unter dem Deformierungsprozess verschiedene Formen an, deren eine, gewöhnlichere, die pilz- oder kuchenähnliche Gestalt ist. Der Kopf wird gewissermassen breitgedrückt; dabei kann der Schwund von Knorpel und Knochen auf der einen Seite, die Proliferation am Rande auf der andern Seite so hochgradig sein, dass das neue, den Kopf darstellende Gebilde von dem ursprünglichen Kopfe nichts mehr aufweist, dass die Substanz dieses Gebildes vielmehr aus dem Schenkelhalse und den neuproduzierten Knochen- resp. Knorpelmassen hervorgegangen ist. Natürlich ist in solchem Falle der Schenkelhals stark reduziert; der neue deforme Kopf kann dann unmittelbar dem Trochanter major ansitzen. Eine weitere, seltenere Form des Schenkelkopfes bei der Arthritis deformans ist die walzenförmige. Bei einem von uns operierten Falle konnten wir diese Walzenform des Kopfes sehr schön erkennen. Der Kopf ist dann in die Länge gezogen, in seinem Höhen- und Querdurchmesser aber reduziert. Der Knorpelbelag kann dabei noch ganz gut erhalten sein, also müssen die Gestaltsveränderungen auf subchondrale Prozesse bezogen werden, wie sie Ziegler genauer studiert hat. Die Pfanne des Hüftgelenkes kann dem deformierten Kopfe so genau entsprechen, dass sie, wie v. Volkmann sich ausdrückt, einen ziemlich getreuen Abguss des letzteren darstellt. Sie ist also meist in der Breite und Tiefe vergrössert; ihr Rand kann starke Knochenwucherungen dar-

bieten. Infolge der letzteren kann sie den Kopf allseitig fest umschliessen. Sie kann jedoch auch stärker vergrössert sein, als der Kopf, wodurch dann Pfannenwanderung, Subluxation und Luxation des Kopfes verursacht wird.

Die folgenden Bilder sollen einige dieser Veränderungen illustrieren:

Fig. 28. Wir sehen hier, dass der Kopf unter das Niveau des Trochanter major herabgesunken ist; ein Schenkelhals ist bei der Betrachtung kaum mehr sichtbar. Der Kopf ist stark reduziert, zeigt beträchtliche Auffaserung der wenigen noch vorhandenen Knorpelreste; er ist pilzähnlich, mit stark überhängenden Rändern über den Schenkelhals hinübergepresst. Die freien Ränder zeigen stark gewulstete Knochenwucherungen. Zu erwähnen ist noch der mammillarförmige Vorsprung an der Spitze dieses deformen Schenkelkopfes (der Fovea entsprechend).

Fig. 28.

Fig. 29 stellt das von dem durchsägten Kopf desselben Präparates angefertigte Röntgogramm dar; es lässt uns besonders schön die Teile, welche vom Schenkelhals und -kopf noch übrig geblieben sind, sowie die neugebildeten Knochenmassen voneinander unterscheiden. Ferner sehen wir, dass vom Schenkelhals doch noch mehr stehen geblieben ist, als die äussere Beobachtung des Präparates vermuten liess. Der ursprüngliche Kopf ist

Fig. 29.

zwar verkleinert, aber in seiner Form durchaus erhalten geblieben. Die deforme Gestalt rührt also hauptsächlich von echter Knochenneubildung her. Besonders gut erkennt man an diesem Bilde, dass eine herdförmige, fleckige Atrophie in der Spongiosa vorhanden ist, neben einer gewissen Sklerosierung, besonders im oberen Bereiche des Kopfes. Die Kortikalis der Femurdiaphyse erscheint von normaler Dicke.

Fig. 30.

Fig. 30 ergibt ebenfalls eine starke Reduktion des Schenkelhalses mit Coxa vara-Bildung. Die überhängenden Ränder des Kopfes, die Schliffflächen im oberen Bereiche desselben, die feine Auffaserung des Knorpels und die Bildung von unregelmässigen, drusigen Wucherungen, besonders im unteren Bereiche des Kopfes, aber auch im Bereiche des Schenkelhalsrestes, sind deutlich erkennbar.

Dass die Coxa vara-Bildung hier mit einer starken Anteversion des Schenkelhalses verbunden ist, ergibt eine Betrachtung des Präparates von oben; Fig. 31 zeigt eine schematische Skizze dieser Veränderung. Die Achsen des Schenkelkopfes und -halses sind eingezeichnet.

Fig. 32 stellt die Pfanne, die zu diesem Schenkelkopf gehört, dar. Wir sehen hier am unteren Rande einige wulstige Randwucherungen, ferner die feinen, faserigen Zotten der noch stellenweise erhaltenen Synovialmembran.

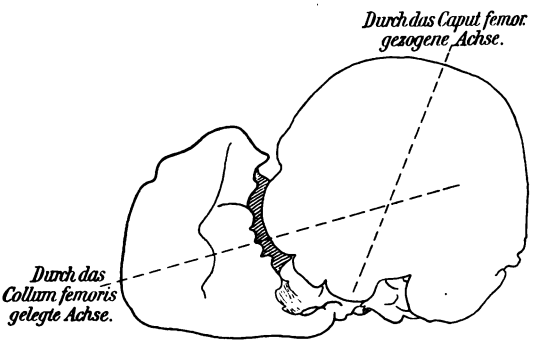

Fig. 31.

Fig. 32.

Fig. 33 zeigt uns ein sehr bekanntes Präparat des pathologischen Museums der Charité, an welchem wir erkennen können, zu welch hochgradigen Veränderungen es im Bereiche des Hüftgelenkes bei der Arthritis deformans kommen kann. Hier komplizieren ausgedehnte Verknöcherungen der Muskel- und Sehnenansätze das Bild.

Wie wir schon bei der Röntgenuntersuchung unserer Fälle sagten, verfügen wir nur über geringes Material betreffs der Arthritis deformans anderer Gelenke. Wir bilden daher nur als Ergänzung ein sehr schönes Präparat, ebenfalls der Sammlung der Charité zugehörig, von Arthritis deformans der beiden Schulter- und Ellbogengelenke ab:

Fig. 33.

Fig. 34. Wir sehen hier neben den Verunstaltungen des Kopfes, wie die Tubercula humeri deformiert sind, wie sich eine überhängende Knochenschale über die Diaphyse des Humerus hinüberzieht; ferner die starken Randwülste am Ellbogengelenk der einen Seite, sowohl am Humerus wie an Ulna und Radius.

An fast allen diesen Präparaten des Hüft-, Schulter- und Ellbogengelenks sind leider Reste der Synovialis nicht mehr vorhanden gewesen. Wir haben sie auch nur zu dem Zwecke hier abgebildet, um — gegenüber der progressiven Polyarthritis — die bei der Arthritis deformans stets erkennbaren Wucherungen von seiten des Knorpels und Knochens, wenn sie auch allgemein bekannt sind, noch einmal zu illustrieren.

Was die Synovialhäute betrifft, so genügt es hier, hervorzuheben, dass sich, wie unsere Obduktionsfälle lehren, in frühen Stadien der Arthritis deformans keine oder sehr geringe makroskopische Veränderungen an denselben vorfinden, die in geringer Gefäss-

injektion, in leichten Verdickungen und in mässiger Zottenproliferation an den Prädilektionsstellen sich äussern. Bei hochgradigen Veränderungen am Knorpel und Knochen, die wir besonders bei unseren Operationen zu Gesicht bekamen, sind auch die Synovialhäute stärker ergriffen: wir finden dann stärkere Injektion, stärkere Verdickungen und stärkere Zottenwucherungen. Die letzteren können die verschiedensten Formen haben, keulen-, blatt-, algen- oder fadenförmige Gebilde darstellen und zuweilen recht erhebliche Grösse erreichen. Kleinere oder grössere Knorpel und Knocheneinlagerungen in der Kapsel sind nicht selten. Zu einer Obliteration des Gelenkraumes, zu Verwachsungen der Synovialmembran und der Knorpel- resp. Knochenenden kommt es dagegen nie.

Fig. 34.

b) Mikroskopische Anatomie.

Ehe wir uns den histologischen Befunden bei der Arthritis deformans zuwenden, ist es wohl angebracht, einige wenige Worte über den normalen Bau der Synovialis vorauszuschicken.

Die Synovialhaut wird in ihrer innersten, der Gelenkhöhle zugekehrten Schicht aus Bindegewebe gebildet, in welchem mehr oder weniger zahlreiche fixe Bindegewebszellen liegen; diese Zellen, die auf der freien Fläche ziemlich dicht zusammenliegen, derart, dass man sie meist als „Endothelzellen" bezeichnete, sind nach den Untersuchungen Hammars und Brauns (cit. nach Fick, Anatomie d. Gelenke) alle gleichwertige, mit feinen Ausläufern versehene Zellen, die zwischen sich stets mehr oder weniger breite Flächen von Interzellularsubstanz übrig lassen. Es ist daher die Bezeichnung „Endothelzellen" nicht zutreffend; wir wollen die ganze innerste Schicht der Synovialis hier stets als die „intimale Zellschicht", das unter ihr liegende kernärmere Bindegewebe als „subintimales Bindegewebe" bezeichnen. Das subintimale Binde-

gewebe ist, je nach den einzelnen Stellen der Gelenkhaut, von wechselnder Dicke und wechselndem Gefässreichtum. An bestimmten Stellen, namentlich an den Falten der Gelenkhaut, ist es mit reichlichen Fettzellen durchsetzt. Ja, in den frei in die Gelenkhöhle hineinragenden grossen Zotten, wie sie oberhalb und unterhalb der Patella sich finden, bildet das Fett den Hauptbestandteil des subsynovialen Gewebes. Hier ist es nur durch stärkere und zartere gefässführende Bindegewebsbalken in einzelne Kammern geteilt.

Die intimale Zellschicht ist, ebenso wie das subintimale Bindegewebe, von sehr wechselnder Breite. Sie trägt an bestimmten Bezirken, als welche wir die Gelenkhautfalten, besonders die Umschlagsfalten an dem Knorpelansatz und den supra- und intrapatellaren Fettkörper bereits erwähnt hatten, schon normalerweise kleinere und grössere Zotten. Die feinsten Zöttchen sind zellen- und gefässlos, die grösseren jedoch weisen den gleichen Bau auf, wie die übrige Synovialis. Da wo die Synovialis Sehnen und Bänder überzieht, ist sie sehr dünn; bis auf diese Partien aber findet sich fast überall eine derbe fibröse Kapsel unterhalb derselben.

Schliesslich wäre noch zu erwähnen, dass man öfters an ganz normalen Synovialhäuten kleinere Knorpelinseln eingelagert findet (Kölliker).

In dem Teile der Synovialis, welcher unmittelbar in die korpelige Gelenkfläche übergeht, nehmen die Bindegewebszellen den Charakter von Knorpelzellen allmählich an. In dieser Zone liegen eigenartige bogenförmige Blutgefäss-Kapillaren, von denen normalerweise jedoch keine Gefässe in die Knorpelsubstanz ziehen. Die soeben erwähnte Uebergangsschicht von Synovialgewebszellen in Knorpelzellen nennt Weichselbaum die Proliferationszone; er glaubt, dass von hier aus die Neuproduktion

Fig. 35. Subpatellare Fettzotten, normal. 20jähr. Mann. Vergr. 33fach.

von Knorpelgewebe vor sich gehe. Es ist wohl nicht unwahrscheinlich, dass die bogenförmigen Blutgefässe in dieser Zone für die Ernährung des Knorpelrandes mit aufzukommen haben.

Fig. 35 u. 36 stellen den sog. subpatellaren Fettkörper des Kniegelenks dar, d. h. das mit Synovialüberzug versehene, in den Plicae alares

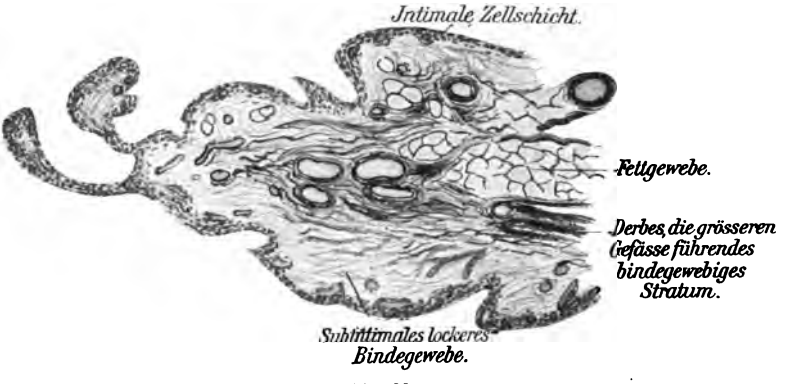

Fig. 36.

gelegene Fettgewebe (Fig. 36 nach v. Gieson-Färbung gezeichnet). Wir sehen, dass hier die intimale Zellschicht und das subintimale Bindegewebe ziemlich schmal ist. Zahlreiche bindegewebige Septen durchziehen das Fettgewebe. Ueberall finden wir kleine Zottenbildungen.

Fig. 37 zeigt die Mächtigkeit der normalen Zottenwucherungen an der seitlichen Umschlagsfalte des Kniegelenks. Das subintimale Bindegewebe ist ziemlich breit, von mittlerem Gefässreichtum; das unter ihr liegende Fettgewebe ist auf dem Bilde nicht mehr sichtbar.

Fig. 37. Seitliche Umschlagsfalte, normal. 20jähr. Mann. Vergr. 60fach.

Fig. 38 zeigt

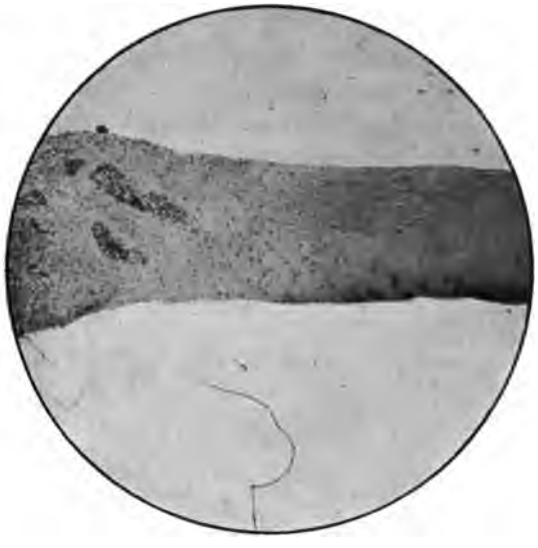

Fig. 38. Uebergang der Synovialis auf den Femurgelenkknorpel. 18jähr. Mädchen. Vergr. 20fach.

uns den Uebergang der Synovialis in die Knorpelfläche mit einigen Randgefässen; Fig. 39 endlich den überaus dünnen Synovialüberzug der Quadricepssehne.

Diese Bemerkungen über den Bau der normalen Synovialis mögen genügen. Hinzufügen wollen wir noch, dass im allgemeinen der Gehalt der Synovialis an elastischen Elementen ein äusserst geringer ist, dass ferner der geschilderte Bau der Synovialis auch im hohen Alter der gleiche zu sein pflegt, wie wir uns durch zahlreiche Präparate überführen konnten. Die hier abgebildeten Mikrophotogramme stammen von jugendlichen Individuen (18—20 Jahre alt).

Wir kommen nun zu den pathologischen Veränderungen bei der Arthritis deformans, wobei uns besonders das Verhältnis der Knorpel-Knochenveränderungen der Gelenke zu den Veränderungen der Synovialis interessiert, da wir ja aus klinischen, röntgologischen und grobanatomischen Untersuchungen den Schluss gezogen hatten, dass bei der Arthritis deformans im wesentlichen Knorpel und Knochen, erst sekundär die Synovialis verändert werde, während, wie wir sehen werden, bei



Fig. 39. Synovialüberzug der Quadricepssehne. 18jähr. Mädchen. Vergr. 20fach.

den chronischen progressiven Polyarthritiden das Umgekehrte der Fall ist. Wir werden später jedoch zeigen, dass nicht nur dieser Unterschied besteht, sondern dass besonders auch die Art der Erkrankung bei beiden Prozessen eine ganz verschiedene ist. — Einer Einschränkung bedarf das eben Gesagte jedoch; das von uns anatomisch untersuchte Material besteht nämlich aus Fällen von Arthritis deformans, welche wir nach unserer später gegebenen Einteilung (s. S. 61) als „spontane“ oder „reaktive Arthritis deformans nach Traumen“ bezeichnen müssten. Nur für diese gilt der Satz, dass das Debut der anatomischen Läsionen den Knorpel und Knochen, nicht die Synovialis betrifft; für die Gruppe der reaktiven Arthritis deformans nach Entzündungen dagegen ist meist das Umgekehrte der Fall. — Untersuchungen über diese Gruppe haben wir leider — ausser den bei primär chronisch

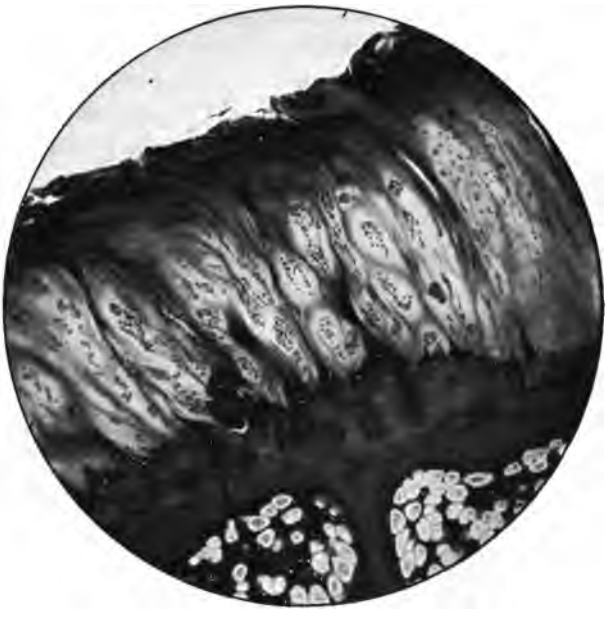

Fig. 40. Arthritis deformans des Caput femoris. Vergr. 80fach.

Fig. 41. Arthritis deformans des Cap. femor. Vergr. 45fach.

progr. Polyarthritis sekundär auftretenden der Arthritis deform. zugehörigen Prozessen — nicht aufzuweisen.

Das Charakteristikum der Veränderungen am Knorpel und Knochen besteht neben den degenerativen Vorgängen in hyperplastischen Wucherungen. Wir wollen diese bekannten Veränderungen hier nur kurz rekapitulieren: Im Knorpel tritt eine Zerfaserung der Oberfläche ein. Während mit der Auffaserung auch eine Degeneration einzelner Knorpelzellen Hand in Hand geht, findet auf der anderen Seite eine mehr oder minder mächtige Proliferation von Knorpelzellen, die oft dicht gedrängt in den Mutterkapseln liegen (Fig. 40), statt. Am Knorpelrande werden diese Wucherungen besonders hochgradig.

Fig. 42. Arthritis deformans des Caput femoris. Vergr. 12fach.

Weiter finden Erweichungsprozesse in den tiefen Schichten des Knorpels statt, die zu Erweichungshöhlen führen können; in diese Höhlen wuchert ein gefässhaltiges Markgewebe hinein, wodurch der Knorpel Markräume erhält. Einzelne grössere Gefässe können den Knochen durchsetzen und so den Knorpel vaskularisieren (Fig. 41). Die zwischen den neugebildeten Markräumen stehengebliebenen Knorpelbalken werden in osteoides, später in kalkhaltiges Knochengewebe verwandelt.

Im Knochen finden wir vor allem eine Umwandlung des Fettmarkes in fibröses (cf. Fig. 50), lymphoides oder Gallertmark. Das Knochengewebe selbst erleidet vorwiegend regressive Veränderungen, es wird resorbiert. Die Resorption kann so mächtig werden, dass eine richtige Zystenbildung im Knochen entsteht (Fig. 42). Dazu kommt

auch eine Knochenneubildung im Sinne einer Sklerosierung der vorhandenen Knochenschalen, besonders dort, wo eine stärkere funktionelle Beanspruchung stattfindet.

Was nun die Synovialis betrifft, so finden wir in den Frühstadien nur sehr geringe Vermehrung der Synovialzotten mit geringer Gefässproliferation. Die Bindegewebszellen mehren sich allmählich und bilden eine stärkere Schicht von Bindegewebe, die allmählich das subsynoviale Fettgewebe teilweise oder ganz substituieren kann. Man trifft in diesem Stadium zwar hin und wieder durch das Gewebe zerstreute Wanderzellen, aber diese findet man auch in der ganz normalen Synovialis. Stärkere Lymphocytenansammlungen haben wir jedoch nie gefunden. Eine häufige Erscheinung ist das Auftreten von Pigment in den Bindegewebszellen; die letzteren sind oft ganz vollgepfropft und dadurch stark vergrössert.

Die Zotten können in späteren Stadien recht beträchtliche werden, immer aber zeigt sich an ihnen der Mangel stärkerer entzündlicher Erscheinungen. Wir sehen zwar hin und wieder auch einmal, wie schon erwähnt, eine kleine perivaskuläre Lymphocytenanhäufung, aber nie in dem Grade, in der Ausdehnung und in der Zahl, wie bei der progressiven Polyarthritis. Die erwähnten Pigmentablagerungen in der Synovialis können einen enorm hohen Grad annehmen.

Wie an der normalen Synovialis nicht selten sich eine geringe Gewebsdegeneration, gewöhnlich schleimige oder hyaline, geltend macht, so finden wir dieselbe, allerdings in viel höheren Graden, bei der Arthritis deformans wieder, und zwar haben wir besonders die hyaline Entartung beobachtet.

Dass die normale Synovialis Knorpeleinlagerungen enthält, ist eine bekannte Tatsache, die um so weniger wunder nimmt, als die Zellen der Synovialis eine nahe Verwandtschaft zu den Knorpelzellen haben; gehen sie doch von der Uebergangszone in die Knorpeldecke unmerklich ineinander über; bilden sich doch ferner in den Stellen der Synovialis, welche stärkeren Reibungen ausgesetzt sind, wie z. B. im Ueberzuge der Quadricepssehne, Knorpelzellen aus den Bindegewebszellen.

So ist es denn auch verständlich, wenn sich bei der Arthritis deformans in den Zotten Knorpelkörper bilden, die verkalken oder verknöchern können, die gestielt, ausgezogen und losgerissen werden können und so als freie Körper in die Gelenkhöhle fallen können. Die bei der Arthritis deformans vorkommenden freien Körper können jedoch auch von den Gelenkflächen durch einen dissezierenden Prozess abgelöst werden; besonders bilden die neuentstehenden Knorpel- und Knochenwucherungen durch Abgelöstwerden freie Körper. In diesen freien Körpern findet man oft eine starke Wucherung von Knorpelzellen (Fig. 43), herd-

Fig. 43. Corpus liberum bei Arthritis deformans. Vergr. 80fach.

förmige Verkalkungen oder Bildung eines richtigen spongiösen Knochengewebes mit Markhöhlen und Markgewebe.

Nach diesem kurzen allgemeinen Ueberblick lassen wir jetzt unsere Untersuchungen vom Knorpel und Knochen und der Synovialis folgen; das Material ist teils bei den bereits erwähnten Sektionen, teils durch Operationen gewonnen. Bei gleich weit vorgeschrittenen Veränderungen fanden sich sowohl am Knorpel wie an der Synovialis die gleichen histologischen Veränderungen der zahlreichen von uns untersuchten Präparate, weswegen wir uns, um nicht immer das gleiche wiederholen zu müssen, mit der Beschreibung und Reproduktion einiger charakteristischer Bilder begnügen werden:

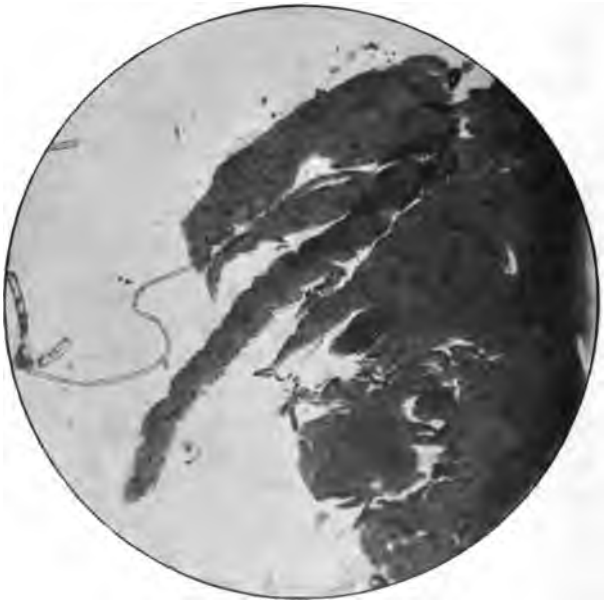

Fig. 44. Arthritis deformans des Kniegelenks. Vergr. 105fach.

1. Beginnende Arthritis deformans des Kniegelenks bei einer 49jähr. Frau (Sektionspräparat). Der Knorpel (Fig. 44) des Condylus femoris

ist stark aufgefasert; die Knorpelgrundsubstanz zeigt feine fibrilläre Struktur und ist in feinere und gröbere Zotten und Klumpen oder zartere Filamente zerfallen; dazu besteht eine starke zellige Proliferation, indem die Knorpelzellen oft in grösserer Zahl in einer Mutterkapsel zusammen liegen.

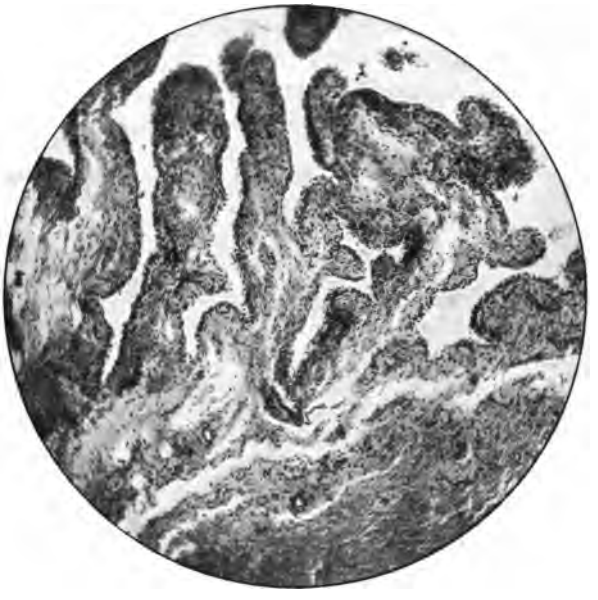

Fig. 45. Synovialis des vorigen Falles.

In Fig. 45 sehen wir nun die Synovialis dieses Falles, und zwar ist hier ein Schnitt durch die seitliche Umschlagsfalte gewählt, da diese noch die deutlichsten Veränderungen zeigte. Immerhin sind diese Veränderungen noch als höchst unbedeutende zu bezeichnen. Wir finden hier einfache Vermehrung und Vergrösserung der Zotten, eine mässige Wucherung der fixen Bindegewebszellen und Verbreiterung der subintimalen Bindegewebsschichten; die Blutgefässe dagegen sind nur ganz unbedeutend oder gar nicht vermehrt. Das Fettgewebe ist durch das proliferierende Bindegewebe teilweise substituiert. Lymphocyten-Infiltrationen sind nirgends vorhanden.

Fig. 46. Meniskus bei Arthritis deformans genus. Vergr. 80fach.

2. Beginnende Arthritis deformans des Kniegelenks bei einer

erwachsenen Frau (Sektionspräparat). Der Knorpel des Condylus femoris ist hier in ganz analoger Weise verändert, wie in dem eben beschriebenen Falle, weswegen wir auf die Reproduktion dieses Präparates verzichten. Die Menisken sind gleichfalls ergriffen. Fig. 46 stellt einen

Fig. 47. Synovialer Randpannus des vorigen Falles.

Schnitt durch den einen Meniskus dar; wir sehen hier faserigen Zerfall der einzelnen Fibrillen des Knorpels und lebhafte Wucherungsvorgänge an den Knorpelzellen, die teilweise massenhaft zusammengehäuft liegen.

Fig. 47 zeigt uns bei ganz schwacher Vergrösserung, wie die Synovialis sich am Rande des Femurknorpels bei diesem Falle eine kleine Strecke über den Knorpelrand hinüberschlägt, gewissermassen ein pannusartiges Gebilde darstellend. Der Knorpel ist an dieser Stelle in ein netz- oder maschenartig aufgelockertes Gewebe verwandelt, welches bei Hämatoxylinfärbung eine eigenartig schieferblaue Färbung (Verkalkung)angenommen

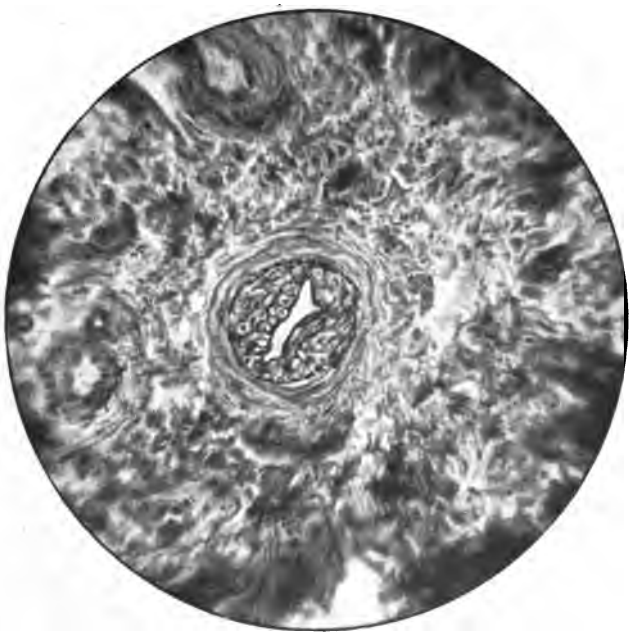

Fig. 48. Partie aus dem Pannus des vorigen Falles. Färbung auf elastische Fasern. Vergr. 350fach.

hat. Betrachtet man den synovialen Pannus bei stärkerer Vergrösserung, so sieht man, wie die sämtlichen kleinen Arterien in demselben lebhafte Wucherungen ihrer Endothelzellen aufweisen. In Fig. 48 sehen wir eine solche kleine Arterie (Färbung auf elastische Fasern). Es handelt sich also um eine ausgesprochene Endarteriitis obliterans. Ob die letztere in diesem Falle in einem Kausalnexus zu der Arthritis deformans, etwa in einem ätiologischen, steht, lässt sich natürlich nicht entscheiden; für unmöglich halten wir es nicht.

Fig. 49. Synovialis des vorigen Falles. Vergr. 60fach.

Die übrige Synovialis lässt solche endarteriitischen Wucherungen nicht erkennen, wir finden dort vielmehr nur mässige Zottenwucherungen, ziemlich ausgesprochene Bindegewebshyperplasie mit Verdrängung des subsynovialen Fettgewebes, stellenweise hyaline Degeneration der Synovialis, mässige Gefässproliferation (Fig. 49).

3. Starke Arthritis deformans des Kniegelenks (aus der Sammlung des Carolahauses zu Dresden). Der Knorpel des Femur wies neben Usur lebhafte drusige Randwucherungen auf. Einen Schnitt durch eine dieser Drusen stellt Fig. 50 dar: In das mit äusserst dicht zusammenliegenden kleinen Knorpelzellen durchsetzte neugebildete Knorpelgewebe dringt ein fibröses Knochenmark aus der Tiefe ein; in der Umgebung des letzteren sind die Knorpelzellen grösser, in stärkerer Wucherung

Fig. 50. Drusenwucherung bei Arthritis deformans genus. Vergr. 50fach.

begriffen. Dort wo das fibröse Mark vom Knorpel begrenzt wird, ist der letztere meist bereits in eine osteoide Substanz verwandelt, und zwar scheinbar unter dem Einfluss von Osteoblasten.

Die zu diesem Präparat gehörige Synovialis zeigt nun ganz exquisite Degeneration, indem sie total — wenigstens soweit wir sie untersuchen konnten — in hyalines, strukturloses Gewebe verwandelt worden ist. Diese hyaline Substanz, die sich mit Eosin leuchtend rot färbt und stark lichtbrechend ist, lässt noch die Lumina der nicht sehr vermehrten Gefässe stellenweise recht gut erkennen; im übrigen enthält sie reichliche Einlagerungen von Kalk (tiefblau mit Hämatoxylin gefärbt). Ziemlich lebhafte Zottenvermehrung (Fig. 51).

4. In Fig. 52 bilden wir bei stärkerer Vergrösserung einen Schnitt durch die tieferen Schichten des Synovialgewebes ab von einem Falle von Arthritis deformans des Kniegelenks (Operationspräparat, Fall

Fig. 51. Synovialis des vorigen Falles.

Kus.). Der Knorpel zeigte die bekannten Usuren und Randwucherungen in ziemlich ausgeprägter Weise. Der hier wiedergegebene Schnitt lässt ein mässig kernreiches Bindegewebe mit spärlichen Gefäsen erkennen. Die grossen, dunklen, blasigen Zellen mit tiefdunkelvioletten Kernen sind gewucherte Lymphgefässendothelien, wie man sie bei allen möglichen Arthritiden sehr häufig findet. Hin und wieder durch das Gewebe verstreut finden sich einzelne, nicht sehr zahlreiche kleine Lymphocyten, wie wir sie auch im normalen Gewebe hin und wieder, wenn auch spärlicher, antreffen. Zu stärkeren Lymphocytenanhäufungen war es auch in diesen Präparaten nicht gekommen.

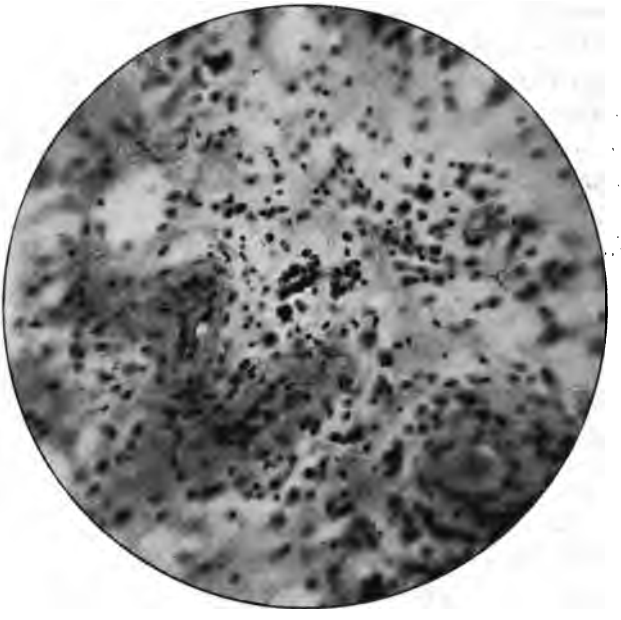

Fig. 52. Kapselgewebe bei Arthritis deformans genus. (Fall Kus.). Vergr. 350fach.

Fig. 53. Synovialis bei Arthritis deformans coxae. (Fall Ja.). Vergr. 80fach.

5. Arthritis deformans der Hüfte (Operationspräparat, Fall Ja.). — Während nun der

Knochen seinen Knorpelüberzug fast ganz eingebüsst hat und jetzt überaus starke Sklerosierung aufweist, finden wir an der Synovialis (Fig. 53) lebhafte Zottenwucherungen mit ziemlich reicher Gefässneubildung. Die fixen Bindegewebszellen zeigen mässige Proliferation. Ueberall in den Zotten finden wir massenhafte, teils intrazellulär, teils extrazellulär in den Bindegewebsspalten angehäufte Mengen eines dunkelbraunen Pigmentes. In tieferen Schichten der Synovialis tritt die Neubildung eines derben, faserigen Bindegewebes mehr in den Vordergrund (im Bilde nicht mehr sichtbar). Lymphocytenanhäufungen kommen hie und da um die Gefässe herum vor, sind aber spärlich und sehr gering (am freien Ende der grössten im Bilde sichtbaren Zotte findet sich so eine kleine perivaskuläre Infiltration). Eine so enorme Pigmentanhäufung, wie in diesem Präparate, dürfte wohl zu den Seltenheiten gehören.

Unsere mikroskopischen Untersuchungen bei der Arthritis deformans, von denen wir, wie gesagt, hier nur eine bescheidene Anzahl angeführt haben, lehren also mit grosser Deutlichkeit, dass die Erkrankung zuerst hauptsächlich im Knorpel und Knochen lokalisiert ist, dass die Synovialis erst sekundär erkrankt und dass diese letztere Erkrankung jeden höheren Grad einer Entzündung vermissen lässt. Letztere besteht vielmehr lediglich in einer gewissen Gefässvermehrung und Bindegewebsproliferation, die zu Zottenbildung und Verbreiterung der Bindegewebsschichten führt. Später treten neben der Zottenhyperplasie mehr degenerative Prozesse in die Erscheinung.

Diese unsere Befunde stimmen mit den Ausführungen der meisten Autoren durchaus überein; so hebt Virchow hervor, dass bei der Arthritis deformans die ersten Anfänge sich konstant am Knorpel finden, dass sich erst dann die Synovialis, darauf die nächsten periostalen Abschnitte und später der ligamentöse Apparat in grösserer Ausdehnung beteilige. Virchow betont weiter, dass wir eigentlich kaum Grund haben, die Arthritis deformans einen entzündlichen Prozess zu nennen. Aehnliche Darstellungen, speziell in betreff des Beginnes der krankhaften Erscheinungen im Knorpel, während die Läsionen der Synovialis erst in zweiter Linie eintreten, finden wir bei v. Volkmann, Weichselbaum, Ziegler, Schmaus, Ribbert u. a. Auch die Lehrbücher der Chirurgie weichen in ihrer Darstellung von diesen Autoren nicht ab; im Lehrbuch der allgemeinen Chirurgie von König-Hildebrand finden wir eine Abbildung der Synovialisveränderungen bei Arthritis deformans in Gestalt einer aus Fett- und Bindegewebe bestehenden hyperplastischen Zotte, welche den Mangel an stärkeren entzündlichen Erscheinungen deutlich erkennen lässt.

Schüller beschreibt die nicht entzündlichen Veränderungen der Arthritis deformans ziemlich eingehend unter Wiedergabe instruktiver

Abbildungen und weist auf die prinzipiellen Unterschiede zwischen dem histologischen Charakter derselben und dem der Synovialiszotten bei seiner Polyarthritis villosa hin.

Sind sich die einzelnen zitierten Autoren auch einig darüber, dass die ersten Erscheinungen der Arthritis deformans im Knorpel zur Geltung kommen, so findet sich doch eine gewisse Differenz über die Frage, ob die Proliferationsprozesse oder die degenerativen Vorgänge das Primäre seien; Virchow glaubt das erstere, Ziegler das letztere.

Ueber so ausgedehnte hyaline Degenerationen der Synovialis bei der Arthritis deformans, wie wir sie beschrieben haben, haben wir in der Literatur keine Angaben finden können.

Wenn wir die Veränderungen der Synovialis bei der Arthritis deformans mit unseren zahlreichen histologischen Untersuchungen anderer Formen von Arthritis vergleichen, so fällt ohne weiteres die grosse Aehnlichkeit der ersteren mit den Synovialveränderungen bei der sogen. traumatischen Arthritis[1]) in die Augen: auch hier finden wir einfache Zottenhyperplasien, Bindegewebsproliferation, Pigmenteinlagerungen, mässige Gefässneubildung und nur spärliche und geringe Lymphocytenanhäufungen, in späteren Stadien dagegen mehr degenerative Veränderungen (hyaline und schleimige Degeneration) bei einem derberen, kernärmeren Bindegewebe, das grössere Partien des subsynovialen Fettes vollständig substituiert hat.

Es liegt daher nahe, die Synovialveränderungen der Arthritis deformans als sekundäre traumatische aufzufassen, durch die bei jeder Bewegung der rauhen, unebenen, höckerigen Gelenkenden entstehende Reibung und damit Reizung der Synovialhaut hervorgerufen („inneres Trauma").

Natürlich ist es auch nicht ausgeschlossen, dass es sich in einer Anzahl unserer Fälle zunächst um eine echte traumatische Arthritis, z. B. um einen früher erworbenen Hämarthros, eine ausgeheilte Distorsion etc. gehandelt hat, die dann zu einer reaktiven Arthritis deformans den ersten Anstoss gegeben hat. Das lässt sich natürlich jetzt nicht mehr feststellen, zumal unsere frühesten Fälle einem Obduktionsmaterial entstammen, in dessen klinischen Journalen die beginnende Arthritis deformans nicht berücksichtigt war, vermutlich weil die Beschwerden in den Gelenken von den Patienten wegen ihrer Geringfügigkeit nicht beachtet oder gegenüber der schweren anderweitigen Erkrankung, die zum Exitus führte, vernachlässigt worden war.

Was die häufige Anwesenheit von Pigment in den Lymphspalten

[1]) Cf. Hoffa, Ueber die traumatische Entzündung des Kniegelenkes. Berlin. klin. Wochenschr. 1906, Nr. 1.

oder in den Zellen der Synovialis betrifft, so ist seine Herkunft aus dem Blutfarbstoffe wohl als sicher anzunehmen. Zweifelhaft ist es aus denselben Gründen, die wir oben anführten, natürlich, ob der Farbstoff aus dem durch ein äusseres Trauma verursachten Bluterguss in das Gelenk oder in das Gewebe der Synovialis stammt, oder ob die wiederholten, durch die Arthritis deformans selbst veranlassten „inneren Traumen" zu kleinen, häufig wiederholten Blutaustritten Veranlassung gaben, deren Resorption allmählich die Pigmentanhäufungen zustande kommen liess.

Es möge genügen, hervorzuheben, dass prinzipielle Unterschiede im anatomischen Bilde der Synovialis zwischen Arthritis deformans und Arthritis traumatica nicht vorliegen.

Wir stellen uns daher das Zustandekommen der Synovialläsionen bei Arthritis deformans analog der bei Arthritis traumatica vor: Die Rauhigkeiten, die Höcker und scharfen Ränder der Knorpeldefekte üben bei der Funktion einen dauernden Reiz auf die empfindliche Synovialmembran aus, die auf diesen Reiz mit Bindegewebsneubildung, mit Zottenwucherung reagiert. Daneben sind heftigere Verletzungen der Synovialhaut, die zu Blutungen in die Gelenkhöhle und in das Synovialgewebe führen, möglich. Je mehr die Synovialhaut sich unter diesen Insulten verdickt, je mehr sie mit Zottenproliferationen reagiert, desto leichter wiederholen sich die inneren Traumen, zumal die Veränderungen der Gelenkenden auch hochgradiger werden. Die vergrösserten und vermehrten Zotten können bei den Bewegungen eingeklemmt und gequetscht werden. Sind mobile Körper entstanden, so veranlassen diese durch Einklemmungen zwischen den Gelenkenden oder zwischen Gelenkende und Synovialis weitere heftige traumatische Insulte.

So entsteht ein Circulus vitiosus, indem die inneren Verletzungen zu Synovialisveränderungen führen, die selbst wieder das Entstehen innerer Verletzungen begünstigen.

4. Aetiologie.

Die Aetiologie der Arthritis deformans ist bisher noch ziemlich dunkel, wir sind daher nur auf Vermutungen angewiesen.

Verschiedene Gruppen von ätiologischen Theorien sind bisher aufgestellt worden; die hauptsächlichen suchen den Grund der Erkrankung

1. in der rein mechanischen Abnützung der Gelenkenden,
2. in senilen, durch Ernährungsstörungen der Gelenke hervorgerufenen Veränderungen,
3. in Veränderungen des Zentralnervensystems,

4. in den durch Traumen,
5. in den durch abgelaufene Entzündungsprozesse gegebenen Veränderungen.

Ad 1. Wir müssen den mechanischen Momenten für die Entstehung der Gestaltsveränderungen der Gelenke, wie wir früher ausführten, zwar eine sehr hohe Bedeutung zuerkennen, müssen aber hervorheben, dass wir ihre ätiologische Bedeutung für die Entstehung des Leidens selbst ganz in Abrede stellen müssen. Gewiss wird ein im Leben übermässig angestrengtes Gelenk unter Umständen leichter einem Erkrankungsprozess zugänglich sein können, aber irgend ein Beweis, dass die Ueberanstrengung, die Abnutzung eines Gelenks die Arthritis deformans erzeugt, steht noch aus. Unseres Erachtens spielt also die mechanische Abnützung der Gelenke eine durchaus sekundäre Rolle bei der Entstehung des Leidens.

Ad 2. Gegen die Theorie der ausschliesslichen ätiologischen Bedeutung der senilen Ernährungsstörungen spricht der Umstand, dass wir eine ganze Reihe von Fällen kennen, bei welchen jugendliche Individuen von Arthritis deformans befallen wurden. Auf der andern Seite ist ja allerdings die grosse Mehrzahl der Fälle von Arthritis deformans eine Krankheit des vorgerückten Alters. Wir sind nicht der Anschauung Stempels, der das sog. Malum coxae senile als eine von der Arthritis deformans vollkommen zu trennende Erkrankung bezeichnet (allerdings würden wir mit Stempel vollkommen übereinstimmen, wenn er unter „Arthritis deformans" die besonders von den internen Klinikern so bezeichnete, von uns Polyarthritis progressiva benannte Krankheit verstehen wollte; das geht aber aus seinen Ausführungen nicht hervor). Wir haben alle Uebergänge vom Malum coxae senile mit einfacher Funktionsbeschränkung und mässigen Schmerzen, mit geringer Krepitation bis zu höheren Graden der Deformierung gesehen; wir können die von Stempel angegebene Unterscheidung des Malum coxae senile und der Arthritis deformans nicht als ausschlaggebend anerkennen. Nach Stempel sollen nämlich die Schmerzen beim Malum coxae senile beim Gehen nicht nachlassen, während bei der Arthritis deformans das erkrankte Gelenk, wenn der Patient es erst etwas „eingearbeitet" hat, die Schmerzen nachlassen. Man muss bedenken, dass Stempels Material grossenteils aus Rentenempfängern besteht, welche bekanntlich nicht geneigt sind, ihre Beschwerden leichter hinzustellen, als sie wirklich sind. Zudem findet man auch bei der echten Arthritis deformans nicht selten sehr anhaltende Beschwerden.

Wir sind der Ansicht, dass das Malum coxae eine durch lokale Ernährungsstörung des Hüftgelenks bedingte Arthritis deformans ist, glauben allerdings auch, dass hier zahlreiche, chronische Traumen, wie

sie schwer arbeitende Menschen ständig erleiden (das Malum coxae ist nach Stempel eine Berufskrankheit par excellence, und zwar des landwirtschaftlichen Berufes), oder ein einmaliges heftigeres Trauma häufig das auslösende Moment bilden. Die Einheitlichkeit der anatomischen Veränderungen beim Malum coxae senile und der Arthritis deformans ist durch Weichselbaum genügend erwiesen.

Ad 3. Am meisten wohl ist der Zusammenhang der Arthritis deformans mit den Erkrankungen des Zentralnervensystems diskutiert worden. Tatsächlich sind bei den verschiedensten Verletzungen und Erkrankungen des Rückenmarks Gelenksveränderungen beobachtet und beschrieben, die mit der Arthritis deformans die grösste Aehnlichkeit besitzen. Besonders häufig verursacht die Tabes dorsalis und die Syringomyelie derartige Arthritiden. Auf die grosse Zahl der Publikationen über diese Frage hier einzugehen, würde den Rahmen unserer Arbeit überschreiten. Obwohl eine ganze Reihe von Autoren die Arthropathia tabidorum von der Arthritis deformans prinzipiell trennen will, halten wir an dem Standpunkte Virchows fest, dass es sich bei ersterer um eine echte Arthritis deformans handelt. Wir haben bei unserem Materiale von Arthropathia tabidorum ebensowenig wie Köhler röntgenologische Unterschiede von der Arthritis deformans ausfindig machen können und ebensowenig wie Barth prinzipielle anatomische Unterschiede. Mit Barths Befund bei tabischer Fussgelenkserkrankung stimmt unsere — allerdings einzige — histologische Untersuchung einer Kniegelenkserkrankung gleichen Ursprungs auch darin überein, dass wir bei hochgradigster Atrophie der Knochen einen Ersatz der letzteren und des Knorpels durch Bindegewebe ohne nachweisbare Entzündungserscheinungen als Charakteristikum des anatomischen Befundes erkannten.

Dass die Gruppe der neurogenen Arthritis deformans eine Sonderstellung einnimmt, ergibt sich schon ohne weiteres aus dem Befunde des erkrankten Zentralnervensystems, weiter aber auch aus graduellen Differenzen: eine so rasch einsetzende, so progressiv verlaufende, zu so extremen Formveränderungen führende Arthritis deformans kommt auf anderer als auf neurogener Basis nicht vor. Die neurogene Arthropathie ist mit gutem Rechte als „Karikatur" der Arthritis deformans bezeichnet worden.

Rotter betonte als wichtigen Unterschied zwischen tabischer Arthropathie und Arthritis deformans, dass bei ersterer die Usur der intraartikulären Gelenkenden die Knorpel- und Knochenwucherungen überwiege, während bei letzterer das Umgekehrte der Fall sei; ferner weil bei ersterer umfangreiche extrakapsuläre Knochenwucherungen vorkämen. Aetiologisch hat man für die Entstehung der tabischen Arthro-

pathie die Erkrankung der Vorderhörner des Rückenmarkes, ferner die durch diese bedingte Koordinationsstörung (v. Volkmann), die Analgesie der Gelenke (Hutchinson) und die Syphilis, als Urheberin der Tabes (Strümpell), verantwortlich gemacht. Unsere Ansicht werden wir weiter unten äussern.

Ad 4. Eine der häufigsten Veranlassungen der Arthritis deformans bildet unzweifelhaft ein Trauma, sei es des Gelenkes, welches später erkrankt, selber, oder des Knochenschaftes in einiger Distanz. Zuweilen sind es häufig wiederholte, öfter durch den Beruf des Patienten bedingte, zuweilen einmalige heftigere Traumen, wie Kontusionen, Distorsionen, Frakturen, besonders Gelenkfrakturen, Luxationen, und hier besonders die veralteten, nicht reponierten Luxationen. Unsere Fälle weisen in der grossen Mehrzahl solche Verletzungen in ihrer Anamnese auf, und wir halten das Trauma oder vielmehr die durch dasselbe gesetzte Ernährungsstörung der Gelenke für einen der wesentlichsten Faktoren in der Aetiologie der Arthritis deformans.

Ad 5. In neuerer Zeit hat besonders Köhler wieder darauf hingewiesen, dass abgeheilte entzündliche Prozesse der Gelenkenden, wie Tuberkulose, Osteomyelitis, für die Entstehung der Arthritis deformans eine wichtige Rolle spielen. Diese Prozesse hinterliessen im Gelenke ein gewisses Etwas, „das man nicht als etwas absolut Krankhaftes, sondern etwa als Schwäche in der physiologischen Funktion des betreffenden Gelenkes bezeichnen kann. Die Knochenmassen geben der Last und dem Zuge nach, die Knorpel nutzen resp. schleifen sich ab, die Gelenkkapsel schrumpft und faltet sich, kleine Partikel lösen sich ab und werden zu Gelenkkörpern usw.“ Die Richtigkeit der Annahme der Entstehung einer Arthritis deformans auf der Basis einer früher bestandenen Entzündung ist unseres Erachtens zweifellos. Wir haben in unserem Materiale zwei Fälle, die das erhärten:

Im Falle Buk. (Fig. 10 und 11) ergab die Anamnese, dass der Patient mit 3—4 Jahren auf das rechte Knie fiel. Das Trauma wurde erst nicht recht beachtet, aber allmählich zog sich das Knie krumm. Wie der Patient 6 Jahre alt war, wurde durch v. Langenbeck eine Streckung des kontrakturierten Knies vorgenommen. Pat. blieb lange in Behandlung mit Verbänden etc. Im Alter von 15 Jahren war das Gelenk ziemlich wieder hergestellt, es konnte ohne alle Schmerzen bewegt werden, nur blieb eine gewisse Beugehemmung zurück, indem eine Flexion über einen rechten Winkel unmöglich war. So blieb das Gelenk, ohne dass es dem Patienten jemals wieder Beschwerden gemacht hätte, viele Jahre. In seinem 36. Lebensjahre stellten sich ganz allmählich sehr geringe Schmerzen nach Anstrengungen sowie eine etwas leichte Ermüdbarkeit ein. Immerhin waren die Erscheinungen zu un-

bedeutend, als dass der Patient viel darauf geachtet hätte. Jetzt, als der Patient sich in seinem 47. Lebensjahre in unsere Behandlung begab, wies er das typische Bild einer weit vorgeschrittenen Arthritis deformans mit freien Körpern auf, wie die Röntgenbilder beweisen. Dass es sich bei jener Erkrankung im Kindesalter um eine, wie so häufig nach einem Trauma einsetzende, Gelenktuberkulose gehandelt hat, scheint uns unzweifelhaft.

Ebenso beweisend ist ein weiterer Fall: Felt., 30 J., Brauereibesitzer. Der blühend und gesund aussehende, kräftige Mann gibt an, er sei in seinem 5. Lebensjahre mit der linken Hüfte auf einen spitzen Stein gefallen; zunächst wurde nichts bemerkt, nach einiger Zeit aber stellte sich Hinken ein. Ein zugezogener holländischer Arzt riet zur Operation, die abgelehnt wurde. Prof. Busch in Bonn behandelte den Kranken mit Extensionsverbänden, darauf musste der Knabe 2 Jahre mit einer Sohlenerhöhung unter dem gesunden Fuss an Krücken herumgehen. So trat vollständige Heilung ein. Pat. ging ohne alle Beschwerden, trieb alle möglichen Sporte (Tennis, Reiten, Rudern, Bergsteigen etc.), ohne je Störungen zu haben. Vor 3 Jahren, also im Alter von 27 Jahren, stellten sich nun wieder Beschwerden in der linken Hüfte, bestehend in Schmerzen und Hinken, ein. Die vorgenommene Röntgenuntersuchung zeigt (Fig. 18) eine ziemlich starke Knochenatrophie, eine Deformierung des Schenkelkopfes, bestehend in starker Abplattung und Verbreiterung, ferner geringe Knochenwucherungen am Uebergang vom Kopfteil in den Hals auf der äusseren Seite, und eine hochgradige Subluxation des Schenkelkopfes. Auch die Pfanne weist geringe, schattenarme Wucherungen auf.

In diesem Falle lag wohl sicher eine in früher Jugend erworbene Tuberkulose zugrunde. Wir glauben überhaupt, dass gerade manche so unklare Fälle der sogenannten juvenilen Arthritis deformans, wie sie von Zesas, Maydl, v. Brunn, Hesse, Küttner beschrieben worden sind, neben der rein traumatischen Aetiologie auf dem Boden einer übersehenen tuberkulösen oder osteomyelitischen Erkrankung in frühem Alter entstanden sein mögen.

Beweise für eine derartige Annahme haben wir z. B. in Fig. 3, Taf. VI und in Fig. 4, Taf. VIII von Schreibers Atlas der Gelenkkrankheiten, welche Präparate von Arthritis deformans nach abgelaufenen tuberkulösen Prozessen darstellen, und in den Operationsbefunden, welche Borchardt kürzlich bei 3 Fällen von juveniler Arthritis deformans coxae erheben konnte; hier fand sich, einmal sogar doppelseitig, Osteomyelitis des Schenkelhalses.

Den Fällen von Arthritis deformans auf der Basis alter tuberkulöser Entzündungen vollkommen analog erachten wir die sekundär auf

dem Boden der primär oder sekundär chronischen Polyarthritis sich entwickelnden, der Arthritis deformans zugehörigen Prozesse, die wir später eingehend berücksichtigen werden.

Die Tatsache, dass sich nach chronischen Entzündungen verschiedener Ursache Arthritis deformans entwickeln kann, ist übrigens den Pathologen längst bekannt; so schreibt Kaufmann, dass mitunter eine infektiöse Arthritis, und zwar ein chronischer Hydrops oder ein chronischer eitriger Katarrh der Synovialis, welche nicht mit Destruktion des Gelenkes verbunden ist, in Arthritis deformans übergeht, während die destruierenden Gelenksentzündungen meist zu Verwachsungen und Ankylosen führen.

Fassen wir nun zusammen, was den wahrscheinlichen Entstehungsursachen der Arthritis deformans, die nach dem Gesagten nicht einheitlich sein können, gemeinsam ist:

Wir sahen, dass senile Veränderungen der Gelenke, dass Läsionen des Zentralnervensystems, dass ferner Traumen und abgelaufene Gelenksentzündungen verschiedenster Aetiologie die Ursache für eine Arthritis deformans abgeben können. Dass daneben eine spontane Arthritis deformans, d. h. eine Arthritis deformans, bei der keine dieser Ursachen sich ausfindig machen lässt, entstehen kann, wollen wir aus Mangel an Gegenbeweisen nicht bezweifeln.

Wir teilen deshalb die Arthritis deformans ein in

a) spontane Arthritis deformans,
b) reaktive „ „
   α) im Senium,
   β) nach Traumen,
   γ) nach Entzündungen,
c) neurogene Arthritis deformans.

Wir glauben wohl, dass die Gruppe a) durch exakte Untersuchung wohl noch manche Einschränkung erfahren mag; ja, es ist durchaus nicht unmöglich, dass sich diese Gruppe eines schönen Tages in ein Nichts auflösen wird, dass wir dann also von einer Arthritis deformans als einer Krankheit sui generis nicht mehr sprechen können; wir weisen nur auf unsern Fall hin, bei welchem die histologische Untersuchung der Synovialis an dem Knorpelrande das typische Bild der Endarteritis obliterans ergab. Es wäre möglich, dass derartige Gefässverengerungen, die eine Behinderung des arteriellen Zuflusses bedingen, eine Ernährungsstörung des Knorpelrandes hervorrufen, dort wo die Gefässe ihre geschlossenen Schlingen gegen den Knorpelrand vorschicken, oder aber, dass die Behinderung des arteriellen Zuflusses eine Störung in der normalen Sekretion der Synovia zeitigen, welche nun wieder zu einer Degeneration des Knorpels führt, auf deren Boden sich die Arthritis deformans entwickelt.

Es wäre unseres Erachtens eine dankbare Aufgabe, Untersuchungen auf Gefässanomalien in der Synovialis wie im Knochen resp. im Knochenmark bei der Arthritis deformans in grösserem Massstabe anzustellen (cf. Kimura).

Unter Gruppe b) reihen wir die durch nachweisbare Altersveränderungen oder durch Arteriosklerose, die nach Traumen- und Entzündungsprozessen sekundär entstehenden Fälle, unter Gruppe c) die durch Läsionen des Zentralnervensystems bedingten.

Wir glauben, dass den unter Gruppe b) und c) aufgeführten Fällen eine Alteration der Ernährung des Knorpels und Knochens zugrunde liegt; ähnlich, wie im Senium infolge von Arteriosklerose oder marantischen Zuständen die Ernährung der Knochenenden resp. des Knorpels leidet, wird bei der traumatischen Arthritis durch intrakapsulären Bluterguss oder bei Epiphysen- resp. Diaphysenbrüchen durch Zerreissung der ernährenden Knochengefässe jedenfalls eine Zeitlang eine Ernährungsanomalie der Gelenkenden gegeben sein. Bei den entzündlichen Prozessen der Gelenkenden oder der Synovialis ist diese Möglichkeit ebenso gegeben, da wir wissen, dass der Knorpel für sein Intaktsein neben der normalen Ernährung der Epiphyse auch die Absonderung der normalen Synovia von seiten der Synovialis absolut nötig hat. Wird dagegen die Absonderung der Synovia durch entzündliche Prozesse zu einer pathologischen, sei es quantitativ vermehrten oder verminderten, sei es zu einer qualitativ veränderten, so muss der Knorpel Schädigungen erfahren. Dass man sich die neurogene Form der Arthritis deformans als durch Alteration der Gefässe durch die vasomotorischen Nerven von seiten des erkrankten Zentralorganes vorstellen kann (Virchow), bedarf keiner Erwähnung. Kimura konnte einen derartigen Anlass in dem von ihm untersuchten Falle von Arthropathia tabidorum wahrscheinlich machen: er erklärt die Arthropathie durch vasomotorische Störungen, die einerseits anfangs durch arterielle Anämie Knochenatrophie und -schwund, andererseits durch venöse Hyperämie Knochenneubildung bewirkt haben.

Unter unseren früher erwähnten 8 Fällen von Arthritis deformans der Kniegelenke, die wir bei der Obduktion fanden, handelte es sich 1 mal um ein jüngeres Individuum, das an Pyloruskarzinom mit multiplen Knochenmetastasen zugrunde gegangen war, bei dem also die Krebskachexie wohl eine allgemeine Disposition im Sinne einer Ernährungsstörung abgegeben haben mag. Unter den übrigen 7 Fällen, die im Alter von 45—70 Jahren standen, lagen 3 mal Erkrankungen des Zirkulationsapparates (1 mal chron. Myokarditis und Arteriosklerose, 1 mal das gleiche Leiden mit beginnender Fussgangrän und 1 mal Myokarditis bei Mitralinsuffizienz) vor. In den letzten 4 Fällen wurde 1 mal Lungenschwindsucht, 1 mal Magenkarzinom, 1 mal Septikaemie nach Dekubitus, 1 mal Nephritis und Cystitis konstatiert.

Jedenfalls ist die Häufigkeit einer allgemeinen oder gar einer lokalisierten Ernährungsstörung in diesem Materiale auffallend.

Nach dem Gesagten ist es nicht überraschend, dass das Leiden zuweilen nicht monartikulär bleibt; die Einteilung der Arthritis deformans in eine monartikuläre und polyartikuläre Form aber erscheint uns überflüssig. Ebenso ist die Einteilung in eine atrophische und hypertrophische Form, wie sie von zahlreichen Autoren vorgeschlagen wurde (Riemann u. A.), unnötig; denn je nach der zugrunde liegenden allgemeinen oder lokalen Ernährungsstörung wird die reaktive Neubildung mehr oder weniger in den Vordergrund treten gegenüber dem atrophierenden Prozesse; das Senium, die Kachexie infolge konsumierender Erkrankungen werden natürlich die Vitalität der Knochen und Knorpel mehr herabsetzen, als ein lokales Gelenktrauma!

Was die feineren Vorgänge im Knorpel und Knochen betrifft, die einerseits in Schwund und Zerfall, andererseits in Proliferation bestehen, so verweisen wir auf Zieglers Theorie, die mit obigen Anschauungen sich wohl vereinbaren lässt. Wir glauben mit diesem Autor, dass die Gewebsneubildungen reparative Vorgänge darstellen.

Zum Zustandekommen der hochgradigen Knorpel-Knochen-Veränderungen bei der Arthritis deformans gehört ausser dieser supponierten Alteration nun offenbar noch die Funktion des Gelenkes. Diese ist es, welche zur Abschleifung des zerfallenden Materials und als physiologischer Reiz zur Neubildung von Knochen und Knorpel Veranlassung gibt, ferner die Belastung bei der Funktion, die zur Umlagerung der Massenteile, also zur plastischen Umformung der Gelenkenden führt.

Unsere ätiologischen Ansichten erlauben uns zwar, die Entstehung der verschiedenen Gruppen der Arthritis deformans unter einem einheitlichen Gesichtspunkt zu betrachten; über das eigentliche Wesen des Prozesses aber sind wir doch noch recht wenig aufgeklärt. Warum in dem einen Falle nach einem traumatischen Hämarthros sich eine Arthritis deformans einstellt, im andern nicht, das scheint zunächst rätselhaft. Wir sind aber des festen Glaubens, dass anatomische Untersuchungen wie wir sie oben erwähnten, uns noch manche dieser Rätsel lösen werden.

Jedenfalls gehören ausser der einfachen Ernährungsstörung des Knorpels und Knochens noch andere, dunkle Momente dazu, um eine Arthritis deformans hervorzurufen. Virchow betonte schon, dass es bei der Arthropathia tabidorum unlogisch sei, anzunehmen, eine allgemeine Veränderung im Rückenmark könne ein einzelnes Gelenk auswählen und in einen so schweren Zustand von Veränderungen versetzen; dazu gehöre ein lokaler Einfluss.

Ebenso wie Virchow für die Arthropathia tabidorum es annahm, müssen wir uns auch die andern Gruppen der Arthritis deformans ent-

standen denken: irgend eine vaskuläre Störung gibt durch Alteration der Ernährung die Prädisposition ab; die Lokalisation und Entwicklung des Prozesses aber ist von lokalen, das Gelenk betreffenden Einwirkungen abhängig.

5. Therapie der Arthritis deformans.

Was die Therapie der Arthritis deformans betrifft, so wollen wir hier nur in Kürze auf sie eingehen.

Wir suchen einmal die Ernährung der Gelenkenden zu befördern, zweitens die Funktion derselben — wenigstens zeitweise — auszuschalten und sind der Ansicht, dass man durch eine früh einsetzende Behandlung das Fortschreiten des Prozesses sicher verhindern kann. Diese Behandlung muss in der Anlegung eines exakt sitzenden Schienenhülsenapparates bestehen. Der Apparat hat den Zweck, das erkrankte Gelenk zu entlasten und damit die durch die ständigen Abschleifungen und Pressungen gegebenen fortschreitenden Gestaltsveränderungen hintanzuhalten.

Wir haben die Erfahrung gemacht, dass die Patienten, wenn sie den Apparat längere Zeit, mindestens 1 Jahr, dauernd tragen, nicht nur ihre Schmerzen verlieren, sondern auch wieder leidlich funktionierende Gelenke erhalten, vorausgesetzt natürlich, dass die Behandlung zeitig einsetzt, ehe schon hochgradige anatomische Gestaltsveränderungen der Gelenkenden eingetreten sind. Wir lassen unsere Patienten gewöhnlich tagsüber den Apparat ständig tragen; nachts wird er abgelegt und morgens nach einer aus Waschungen, Massage, Heissluftbehandlung und Gymnastik bestehenden Prozedur wieder angelegt. Der Patient soll aber keinen Schritt ohne Apparat gehen.

Ist der Prozess bereits weiter vorgeschritten, ist es zu erheblichen Bewegungsbeschränkungen gekommen, so bietet auch hier noch der Schienenhülsenapparat grosse Vorteile, indem er die Schmerzen zum grossen Teil beseitigt. Von den vielen Badekuren, welche man den Patienten verordnen kann, empfehlen wir eine Kur in Karlsbad, Pistyan oder ähnlichen Badeorten, und zwar eine Trink- und Moorbadekur mit medikomechanischer Behandlung, noch am meisten. Fälle, die auch diesen Behandlungsmethoden trotzen, gibt es aber immer noch in grösserer Zahl. Für sie besteht in der Resektion des erkrankten Gelenkes, wie sie von Riedel, Küster, Fock, Maydl, König, W. Müller, uns und vielen anderen in einer erheblichen Zahl ausgeführt worden ist, die Möglichkeit einer Heilung. Den seinerzeit von Zesas für die Arthritis deformans der Hüfte aufgestellten Satz, dass die Patienten durch die Resektion von ihren Schmerzen befreit, dafür aber zeitlebens zum Tragen von Krücken verurteilt werden, können wir in keiner Weise unterschreiben; viel-

mehr haben wir besonders bei der Hüftresektion eine Reihe von bereits jahrelang geheilten Patienten zu verzeichnen, die ohne Krücken resp. Stock vorzüglich gehen und Rezidive bisher nicht gezeigt haben.

6. Krankengeschichten zur Arthritis deformans.

Ida Glei., 44 J., Witwe.

Arthritis deformans genus traumatica.

Aufnahme 9. II. 07.

Anamnese: Eltern früh an unbekannter Krankheit gestorben. Pat. war als Kind angeblich sehr skrofulös. Im 8.—9. Lebensjahre machte sie die Masern durch, mit 11 Jahren einen akuten Gelenkrheumatismus in den Fussgelenken und Muskelrheumatismus in den Waden, eine Affektion, die nach 8 Wochen völlig ausgeheilt war.

Die Menses traten mit 14 Jahren ein, waren regelmässig und schwach. Mit 24 J. heiratete Patientin; ein normaler, aber schwerer Partus mit 25 J.; zwei Aborte mit starken Blutungen. Nach dem ersten Abort wurde eine Auskratzung vorgenommen. Ferner wurde einmal ein Schleimpolyp des Uterus entfernt.

Mit 34 J. Stirnhöhleneiterung. Mit 36 J. heftiger akuter Gelenkrheumatismus in allen Gliedern, an dem Pat. 4 Monate lang gelähmt lag. Dann verschwand das Leiden spurlos und dauernd. Pat. hat danach starkes Herzklopfen gehabt. Ein Klappenfehler wurde aber von ärztlicher Seite nicht konstatiert.

Pat. war dann gesund, bis sie vor nunmehr zwei Jahren auf einem Bahnperron auf das rechte Knie niederstürzte. Es trat sofort ein Erguss mit starken Schmerzen auf. Behandlung mit Gipsverbänden und 4monatlicher Bettruhe. Darauf konnte Pat. wieder ohne alle Beschwerden stundenlang laufen.

Am 12. I. 07 fiel Pat. abermals im Zimmer auf dasselbe Knie. Ein sofort auftretender heftiger Schmerz machte das Gehen unmöglich. Das Knie schwoll wieder an, aber nicht sehr erheblich. 14 Tage Bettruhe, Kompressen, Jodvasogen-Einreibungen. Darauf fing Pat. an, wieder umherzugehen, aber nur wenig und nur im Zimmer. Zuerst stellten sich nach dem Gehen wieder Schmerzen und Schwellungen ein, die sich aber stets bald wieder verloren. Jetzt hat Pat. oft stundenlang keine Schmerzen; dann aber kommen wieder Stunden, in denen sich arge Schmerzen, auch in der Ruhe, einstellen, besonders wenn Pat. das Knie gebeugt hält. Leichte Ermüdbarkeit, selbst bei kurzen Wegen.

Status: Sehr adipöse Dame von gesundem Aussehen. Innere Organe ohne pathologischen Befund. Herz zeigt normale Dämpfung, reine und regelmässige Töne. Der rechte Quadriceps ist gegenüber dem

linken etwas atrophisch. Das rechte Knie ist nicht wesentlich geschwollen; kein Erguss. Bei Bewegungen, die übrigens ganz frei und mit ziemlicher Kraft ausgeführt werden, fühlt die aufgelegte Hand ein leises, schabendes Geräusch. Die Kapsel zeigt keine nachweisbaren Verdickungen. Innen unten von der Patella, unterhalb des Gelenkspaltes, befindet sich eine zweimarkstückgrosse, auf Druck empfindliche Stelle, die jedoch palpatorisch nichts Abnormes ergibt.

Die übrigen Gelenke sind sämtlich intakt. Röntgenbefund s. S. 16.

Die Therapie besteht in Heissluftbädern, Massage und Gymnastik.

Im Verlaufe der Behandlung tritt etwas Besserung ein; jedoch bleiben die Beschwerden wechselnd. Wenn Pat. sich im Gehen etwas zu viel zumutet, tritt wieder Schwächegefühl und Schmerz in der Extremität, bezw. im Knie auf.

Die zu röntgendiagnostischen Zwecken vorgenommene Sauerstoffeinblasung ergibt eine grosse, wenn auch nach mehreren Tagen wieder verschwindende, subjektive Besserung.

Friedrich Lo., 35 J., Lehrer.

Arthritis deform. genus dextr.

Untersucht 27. IV. 07.

Anamnese: Vater an Influenza gestorben. Mutter lebt und ist gesund. Ebenso Geschwister. Gelenkleiden in der Familie nicht vorgekommen.

Pat. stets gesund gewesen, bis auf sein Gelenkleiden. Dasselbe stammt aus früher Zeit: mit $1^1/_2$ Jahren fiel Pat. vom Tisch auf das rechte Knie, wurde dann lange mit Salben etc. behandelt. Das Leiden soll nicht besonders schmerzhaft gewesen sein, das Knie blieb stets beweglich, nie Entzündungserscheinungen, Eiterung oder dergleichen. Das Knie wurde in einigen Wochen wieder gut, so dass Pat. wie früher umherlief. Es blieb eine gewisse Schwäche zurück, die jedoch äusserst gering war und sich nur bei Ueberanstrengung etwas geltend machte. Pat. lief und spielte und turnte als Junge, ohne etwas Sonderliches zu bemerken, machte später auch Bergtouren etc.

Erst seit 2 Jahren, wo Pat. infolge seines Berufes weniger geht, spürt er Beschwerden, ohne dass eine Verletzung oder eine Entzündung des Gelenkes voraufgegangen wäre. Gefühl der Spannung, dumpfes Gefühl in der Ruhe. Gelinde Schmerzen beim Gehen. Pat. muss sich nach der Ruhe immer erst wieder mit dem Gelenke einarbeiten. Zuweilen leichte Einklemmungserscheinungen, die Pat. meist durch Reiben des Gelenkes beseitigen kann. Allgemeinbefinden stets sehr gut.

Status: Kräftiger Mann mit guter Muskulatur und mittlerem Fettpolster. Innere Organe gesund. Rechtes Kniegelenk verdickt. Kein Erguss. Kapsel deutlich verdickt, besonders auf der Aussenseite der

Kniescheibe. Hier ist eine kugelige Auftreibung der Kapsel mit deutlich durchzufühlenden Zotten. Auch im oberen Rezessus deutliche, wulstige Verdickung der Synovialis. Patella etwas verbreitert. Man fühlt am inneren Gelenkspalt eine wulstige, lippenförmige Wucherung am Femurkondylus, sowie besonders am Rande der Tibia.

Bei Bewegungen, die bis auf eine minimale Streckungsbeschränkung frei sind, deutliche Krepitation.

Rechter Quadriceps schwächer als linker.

Röntgenbild nach Sauerstoffeinblasung s. S. 17.

Heinrich Kus., 50 J., Zimmermann.

Arthritis deformans genus dextri traumatica.

Aufnahme 24. VII. 05.

Anamnese: Pat sonst stets gesund. Vor 2 Jahren erinnert er sich, auf einen spitzen Gegenstand (Nagelknopf oder Stein) mit dem rechten Knie aufgestossen zu sein. Seitdem bestehen Schmerzen im Knie, die anfangs nicht beachtet wurden, aber immer mehr zunahmen, so dass das Knien und das Beugen des Gelenkes erschwert wurden. Pat. klagt über ein Gefühl der Schwere im Knie. Das letztere soll beim Laufen und Stehen anschwellen.

Status: Kräftiger Mann. Innere Organe gesund. Das rechte Knie kann aktiv nur bis zu etwa 160° gestreckt werden, auch die Beugung ist etwas beschränkt. Die Konturen des rechten Kniegelenks sind unscharf. Verdickungen zu beiden Seiten des Kniescheibenbandes. Umfang über dem unteren Teile der Patella 2 cm grösser als links. Die Palpation des Gelenkspaltes ist nicht schmerzhaft. Kein Erguss.

Der rechte Quadriceps ist schwächer als der linke.

Röntgenbefund s. S. 20.

25. VII. Operation (Geheimrat Hoffa):

Innerer Längsschnitt. Das Gelenk zeigt das typische Bild der Arthritis deformans, besonders im Bereiche des Condylus externus femoris; ein freier Körper wird entfernt.

Exzision des subpatellaren Fettpolsters sowie der etwas verdickten Synovialiswülste, besonders im oberen Rezessus.

Heilung per primam.

26. VIII. Zur ambulanten Weiterbehandlung entlassen. Das Knie kann bis zu einem Winkel von 60° schmerzlos gebeugt und vollständig gestreckt werden.

Laura Rich., 40 J.

Arthritis deformans genus dextri mit Bildung von Corp. lib.

Aufnahme 26. IX. 04.

Anamnese: Pat. früher stets gesund gewesen; ihr jetziges Leiden datiert seit 10 Jahren. Damals bekam sie beim Herabsteigen einer Treppe, ohne fehlgetreten zu sein oder einen Stoss erlitten zu haben, plötzlich einen stechenden Schmerz im rechten Kniegelenk, wonach an der Aussenseite desselben eine hühnereigrosse Geschwulst entstanden sein soll, die auf Behandlung bald verschwand. Das Stechen im Knie aber wiederholte sich von Zeit zu Zeit immer wieder. Im Laufe der Jahre trat eine Schwächung der Beinmuskulatur ein, die sich durch Massage in letzter Zeit etwas besserte. Vor 3 Wochen soll plötzlich das Knie in Beugestellung stehen geblieben sein, aus der es erst nach mehreren Stunden wieder gestreckt werden konnte. Die jetzigen Klagen bestehen in brennenden Schmerzen unterhalb der rechten Kniescheibe beim Gehen, ferner in Schwächegefühl im ganzen rechten Bein. Bei Bewegungen entsteht häufig das Gefühl, dass sich zwei Knochen aneinander reiben.

Status: Kleine korpulente Frau. Innere Organe ohne pathologischen Befund.

Das rechte Kniegelenk zeigt dicht unterhalb und zu beiden Seiten der Patella eine leichte, pseudofluktuierende Anschwellung, besonders an der Innenseite. Hier besteht eine geringe Druckempfindlichkeit, die an der Innenseite des Gelenkspaltes intensiver wird. Bei Palpation fühlt man an dieser Stelle ein leichtes Knirschen. Ebenso ist bei Bewegungen der Patella ein leichtes, reibendes Geräusch zu erzeugen.

Die rechte Oberschenkelmuskulatur ist schwächer als die linke. Die aktive und passive Beweglichkeit des Gelenkes ist nicht beeinträchtigt.

Röntgenbefund s. S. 18.

27. IX. 04. Operation (Geheimrat Hoffa): Innerer Längsschnitt. Exstirpation der leicht vergrösserten subpatellaren Fettzotten. Die übrige Synovialis ist nur sehr wenig verdickt. Die Gelenkenden bieten das Bild der Arthritis deformans (Unregelmässigkeiten des Knorpelüberzuges, Randwucherungen des Knorpels). Ein freier Körper wird gefunden und entfernt.

Heilung per primam.

Martin Wo., 53 J., Arbeiter.

Arthritis deformans genus dextri traumatica.

Anamnese: Eltern an unbekannter Krankheit gestorben. Pat. war stets gesund, hat beim Militär gedient.

1895 rutschte Pat. beim Kohlenkarren aus, knickte mit dem rechten Knie um. Sofort heftiger Schmerz und kolossale Anschwellung des Kniegelenkes. 7wöchentliche Behandlung mit kalten Umschlägen und Einreibungen. Dann fing Pat. etwas an zu arbeiten, hatte jedoch noch immer Schmerzen. Seitdem ständige Beschwerden, die sich stetig stei-

gerten. Die Schmerzen sind jetzt sowohl in der Ruhe wie beim Arbeiten und Gehen vorhanden. Pat. hat stets trockene Wohnungen gehabt. Ernährung stets gut. Nie Gonorrhöe oder Syphilis.

Status: Kräftiger Mann von gesundem Aussehen. Innere Organe ohne Besonderheiten. Rechtes Knie deutlich verdickt, Konturen desselben verstrichen. Kein Erguss. Kapsel verdickt, mit einigen fühlbaren Zöttchen. Die Patella ist stark verbreitert. Der tastbare Rand der Tibiagelenkfläche ist auf der Innenseite wulstig verdickt. Bei Bewegungen leises Krepitieren. Das Knie wird etwas gebeugt gehalten, kann aktiv nicht ganz gestreckt werden. Beugung frei. Der rechte Quadriceps femoris ist stark atrophisch.

Röntgenbefund s. S. 20.

Hermann Kl., 49 J., Steueraufseher.

Arthritis deformans.

Aufnahme 27. III. 06.

Anamnese: Heredität belanglos. 1877 hatte Pat. angeblich Typhus, 1881 einen „Rückfall" desselben. 1888 ist er vom Pferde gestürzt, dabei angeblich auf den Kopf gefallen. Pat. hat von 1875 bis 1888 bei den Dragonern gedient. Feuchte Wohnungen will er nie gehabt haben. Ernährung stets gut und reichlich. Seit einem halben Jahr leidet er an Schmerzen und leichten Beschwerden in der rechten Hüfte (Ermüdbarkeit).

Status: Kräftiger Mann von leidlich gesundem Aussehen. Innere Organe ohne Besonderheiten. Zwischen der Glutäalmuskulatur und den vorderen Oberschenkelmuskeln besteht ein Druckschmerzpunkt. Keine erhebliche Bewegungsstörung, weder im Sinne der Flexion, Extension, Ab- und Adduktion noch der Rotation, jedoch sind alle Bewegungen schmerzhaft; bei denselben sehr geringe Krepitation fühlbar. Geringer Trochanterhochstand. Geringe Abmagerung der Glutäalmuskulatur.

Röntgenbefund s. S. 22.

Albert Se., 32 J., Arbeiter.

Arthritis deformans coxae dextr. traumatica.

Anamnese: Vater nach kurzer Krankheit gestorben. Mutter lebt und ist gesund. Ein Bruder an Blutvergiftung gestorben, 5 Geschwister leben. Pat. war stets gesund, hat stets trockene Wohnung gehabt, stets ausreichende Ernährung. Nie Gonorrhöe oder Lues.

Pat. hat sich im 16. Lebensjahr die rechte Hüfte ausgerenkt. Am nächsten Tage wurde ärztlicherseits die Einrenkung vollzogen. 14 Tage Gipsverband, 14 Tage Uebungstherapie. Dann war Pat. beschwerdefrei, arbeitete wieder alles, wurde 1894 Soldat, wo er bei der Infanterie ohne jede Beschwerde den Dienst verrichtete. Seit den letzten Jahren

hatte Pat. nun wieder geringe Beschwerden, die er selbst kaum rechnet. Er arbeitete trotzdem weiter.

16. II. 06 hatte Pat. einen Unfall, indem beim Abladen die Wagenbretter ihm von oben auf den Kopf fielen. Er rutschte aus und stürzte besinnungslos zu Boden. Darauf hatte Pat. besonders Schmerzen im rechten Hüftgelenk. Am 19. II. 06 kam Pat. in die hiesige Klinik, wo er 5 Wochen lag (Massage, Uebungstherapie). Allmähliche Besserung, jedoch dauernde Beschwerden, besonders nach der Ruhe; stechende, bis zum Knie hin ausstrahlende Schmerzen. Allgemeinbefinden gut. Pat. tut leichte Arbeit.

Status: Kleiner Patient von blasser Hautfarbe. Innere Organe ohne Besonderheiten. Herz: erster Ton über der Mitralis etwas dumpf.

Rechter Oberschenkel steht etwas adduziert, ist weder passiv noch aktiv zu bewegen. Der Trochanter steht ca. 3 cm über der Roser-Nélatonschen Linie.

Pat. geht hinkend mit vollständig steifem Hüftgelenk. Glutäalmuskulatur und Quadriceps abgemagert. Druckempfindlichkeit vorne über dem Schenkelkopf, sowie oberhalb des Trochanter major. Vorne ist die Kapsel als leicht verdickt durchzufühlen. Hinten fühlt man einen Teil des wulstig verdickten Pfannenrandes.

Röntgenbefund s. S. 23.

Frau Ja., 37 J.

Arthritis deformans coxae dextr.

Anamnese nicht mehr vorhanden.

Status: Der rechte Oberschenkel steht in starker Adduktion, Aussenrotation. Leichte Verkürzung des Beines. Grosse Unbeweglichkeit. Bewegungsversuche mit starken, ischiasähnlichen Schmerzen verbunden.

Röntgenbefund s. S. 23.

25. III. 03. Resektion des Caput femoris (Geheimrat Hoffa). Der Kopf hat walzenförmige Gestalt, ähnlich einer Glans penis, zeigt teilweise völligen Verlust des Knorpels und oben glatte Schlifflächen. Am Uebergang der letzteren in den Schenkelhals ringsherum fingerdicke unregelmässige Randwülste.

Tamponade. Hautnaht. Gipsverband in starker Abduktion.

Heilung per primam.

Der Gipsverband bleibt 6 Wochen lang liegen, wird dann durch einen Schienenhülsenapparat ersetzt. Pat. lernt bald in demselben gehen und reist am 12. V. 03 in ihre Heimat zurück.

Bei der Nachuntersuchung nach 2 Jahren ergibt sich ein geradezu glänzendes Endresultat. Pat. hat ihre Beschwerden völlig verloren, hat

eine fast normale Beweglichkeit der Hüfte und geht kaum hinkend stundenlang ohne Unterstützung umher.

Frau Go., 55 J., Kassenbotenfrau.

Arthritis deform. coxae dextr.

Aufnahme 3. X. 1906.

Anamnese: Mutter an Blinddarmentzündung, Vater an Lungenentzündung gestorben. 2 Geschwister gestorben, 1 als Kind, 1 im Wochenbett.

Pat. ist als Kind von 8 J. über dem rechten Hüftgelenk überfahren. Es trat starke Schwellung auf. Pat. wurde aber wieder vollkommen gesund und beschwerdefrei. Sonst war Pat. dauernd gesund.

Menses mit 15 J., stets normal. Pat. heiratete mit 23 J. 2 normale Partus, 1 Abort, der auch gut verlief. Mit 36 J. Menopause.

Mit 36 J. traten Schmerzen und Ermüdbarkeit im rechten Bein auf. Die Beschwerden steigerten sich mit den Jahren allmählich. Sonst ist Pat. von vorzüglichem Allgemeinbefinden.

Status: Mittelgrosse Frau von leidlichem Ernährungszustande. Innere Organe ohne pathologischen Befund.

Rechtes Bein ist abgemagert, besonders die Quadricepsmuskulatur. In Ruhelage wird das Bein leicht adduziert gehalten. Geringe Aussenrotationsstellung. Aktive Bewegungen infolge der Muskelschwäche alle etwas beschränkt. Deutliche aktive und passive Abduktions- sowie Innenrotationsbeschränkung. Der Trochanter steht in der Roser-Nélatonschen Linie. Seitlich oberhalb des Trochanter major befindet sich ein Druckschmerzpunkt, ebenso unter der Mitte des Ligam. Pouparti. Krepitation bei Bewegungen.

Röntgenbefund s. S. 23.

5. X. 06. Operation (Dr. Wollenberg): Eröffnung des rechten Hüftgelenkes durch Langenbeckschen Schnitt. Abmeisselung je einer Kortikalislamelle von beiden Seiten des Trochanter major (nach König). Resektion der stehenbleibenden dreieckigen Trochanterspitze.

Eröffnung der Gelenkkapsel, die ziemlich stark verdickt ist. Synovia fliesst nicht ab. Durchmeisselung des Schenkelhalses direkt an der Basis des Kopfes. Der erstere ist verkürzt, der Kopf pilzhutförmig über ihn hinübergedrückt. Heraushebelung des Kopfes. Glättung des Schenkelhalsstumpfes und Abrundung desselben.

Tamponade. Hautnaht. Gipsverband in Extension und mittlerer Abduktion.

Das Präparat des Kopfes zeigt die typischen Veränderungen der Arthritis deformans: wulstige, lippenförmige Umkrempelung an der

Basis, mit reichlichen Knorpeldrusen, während das Zentrum des Kopfes ausgedehnte Defekte aufweist. Knochenschlifflächen im Bereiche des oberen Poles.

8. X. Entfernung des Tampons.

Heilung per primam.

Der Gipsverband bleibt 6 Wochen liegen; darauf wird das Bein aktiv in ziemlich ausgedehnten Grenzen ohne Schmerzen bewegt. Massage und Gymnastik. Pat. macht gute Fortschritte in der Bewegungsfähigkeit.

26. IV. 07. Nachuntersuchung: Pat. sieht wohl aus, geht, mit dem rechten Beine etwas hinkend, sehr gut, ohne Stütze. Das rechte Bein kann maximal abduziert werden. Ebenso ist die Adduktion, Flexion, Extension, Aussen- und Innenrotation fast ganz frei. Die Muskelkraft im Beine ist eine sehr gute.

Pat. hat ihre Beschwerden ganz verloren, klagt nur zuweilen über leichte Ermüdbarkeit.

Frau Wei., 62 J., Hoteliersfrau.

Arthritis deform. coxae dextr. (traumatica?).

Aufnahme 10. VII. 06.

Anamnese: Seit einer Reihe von Jahren starke Beschwerden in der rechten Hüfte. Ursache unbekannt. Trauma oder Entzündung werden negiert. Allgemeinbefinden bis auf eine psychische Störung leidlich. (Pat. ist etwas unklar in ihren Angaben.)

Status: Senil aussehende Frau mit mässigem Fettpolster und gelblicher Hautfarbe. Innere Organe ohne Besonderheiten. Rechtes Bein um mehrere Zentimeter verkürzt, steht in Adduktion und Aussenrotation. Alle Bewegungen, besonders Abduktion und Innenrotation, sehr beschränkt. Bei den geringen Bewegungsexkursionen Krepitation. Der Trochanter steht über der Roser-Nélatonschen Linie. Die Muskulatur des Beines und der rechten Gesässhälfte ist atrophisch.

Röntgenbefund s. S. 24.

Therapie: 11. VII. 06. Resektion des Caput femoris (Geheimrat Hoffa). Der Kopf ist pilzförmig über den Hals zurückgeschlagen; starke Wucherungen im Bereiche des freien Randes und an dem Pfannenrande.

Tamponade. Hautnaht. Tenotomie der Adduktoren. Extendierender Verband in Abduktion.

14. VII. Entfernung des Tampons. Pat. ist sehr unreinlich, lässt viel unter sich.

17. VII. Temperatursteigerung (38.6).

20. VII. Entleerung eines Abszesses aus der Tenotomie-Einstichstelle. Eiterung aus der Resektionswunde. Drainage.

Abends Temperatur 38.5—39°. Starke Eiterung; Inzision des Abszesses in der Adduktorengegend. Entleerung einer grossen Menge Eiter.

23. VII. Abnahme des Gipsverbandes. Dauernd starke Suppuration. Extensionsverband.

25. VII. Status idem. Abendliche hohe Temperaturen. Die Operationsnarbe wird wieder ganz geöffnet und mit Kornzange und Finger die Wunde erweitert. Man gelangt in eine grosse Abszesshöhle, die unter dem Femur nach unten zu führt. Es hat sich eine Kommunikation mit der vorderen Abszesshöhle in der Adduktorengegend gebildet. Ausgiebige Spülung mit Wasserstoffsuperoxyd, Tamponade mit Jodoformgaze.

30. VII. Abendliche Temperaturen bis 38.5. Sekretion mässig. Neuer Gipsverband in Abduktionsstellung.

8. VIII. Temperatur seit mehreren Tagen normal. Wundhöhle granuliert zu. Mässige Sekretion.

Inzwischen hat die bereits anfangs erwähnte Psychose stark zugenommen. Pat. ist unklar, hat zuweilen Tobsuchtsanfälle, schreit, singt, im Urin stellen sich geringe Mengen Eiweis ein, die sich von Tag zu Tag steigern.

Pat. wird in eine psychiatrische Klinik verlegt.

Oskar Kna., 34 J., Bureaugehilfe.

Arthritis deformans cubiti dextri traumatica.

Untersucht Dezember 1906.

Anamnese: Eltern leben und sind gesund, ebenso 3 Geschwister. Gelenkkrankheiten in der ganzen Familie nicht vorhanden.

Pat. war stets gesund, hat seinen Dienst als Soldat stets gut verrichten können. Entzündungen in irgend einem Gelenke nie vorhanden gewesen. Pat. hat nie sexuelle Erkrankungen gehabt.

Am 8. X. 1903 stürzte Pat. über einen aus der Erde hervorragenden Pfahl und fiel vorneüber, wobei er sich nach den Unfallakten eine schwere Verstauchung des rechten Ellbogengelenkes zuzog. Das letztere schwoll sofort stark an und war wie gelähmt. Pat. begab sich sofort zum Arzt, der eine Zerrung der Gelenkkapsel und angeblich eine „Einsplitterung eines Knochens“ feststellte. Pat. bekam eine Schiene und feuchte Verbände 3—4 Wochen lang, Massage und Gymnastik vom 8. Tage an. Dauer der Behandlung 3 Monate lang. Nach dieser Zeit, in welcher der Arm wieder vollkommen normal beweglich geworden

war, begann Pat. wieder zu arbeiten, hatte jedoch eine Schwäche und Schmerzen zurückbehalten, die ihm anhaltendes Schreiben unmöglich machten. Pat. arbeitete trotzdem bis zum 1. April 1905, obgleich die Beschwerden immer zunahmen. Von da ab ist Pat. arbeitslos.

Status: Kräftiger, blühend aussehender Mann. Innere Organe ohne pathologischen Befund.

Gelenke bis auf das rechte Ellbogengelenk sämtlich intakt.

Der rechte Arm lässt sich aktiv und passiv im Ellbogengelenk nicht ganz strecken (es fehlen ca. 20°). Die Bewegung ist nur bis etwas über 90° möglich. Die Pronation ist in normalen, die Supination in fast normalen Grenzen möglich. Bei Bewegungen Krepitation im Gelenke. Man fühlt deutliche Unregelmässigkeiten am Rande des Capitulum Radii, sowie am Rande des verbreiterten Olecranon. Die Gelenkkapsel ist nicht wesentlich verdickt.

Röntgenbefund s. S. 26.

Oskar Schö., 37 J., Artist.

Arthritis deformans cubiti sin. (traumatica?)

Anamnese: Die Eltern des Pat. sind an unbekannter Krankheit gestorben. Die Geschwister leben und sind gesund. Pat. machte einmal eine Lungenentzündung durch, war sonst stets gesund.

Seit 5 Jahren bestehen allmählich sich steigernde Beschwerden und Schmerzen im linken Ellbogengelenk, die den Pat. in seinem Berufe hindern. Eine bestimmte Ursache weiss Pat. für sein Leiden nicht anzugeben, jedoch führt er das letztere auf Ueberanstrengung in der Berufstätigkeit zurück. Eine erheblichere Verletzung hat er nie erlitten, auch keine Gelenkentzündung in früheren Jahren. Die Beschwerden sind nicht dauernd hochgradig vorhanden, sondern äussern sich in Intervallen mit ziehenden Schmerzen, leichter Ermüdbarkeit und einer gewissen Schwäche.

Status: Kräftiger Mann mit gesunden inneren Organen.

Der linke Ellbogen ist etwas gebeugt und kann weder aktiv noch passiv vollkommen gestreckt werden. Im übrigen ist die Beweglichkeit ohne irgendwie erhebliche Einschränkung frei im Sinne der Flexion, Pro- und Supination. Bei Bewegungen Krepitation. Kapsel nicht wesentlich verdickt. An den Gelenkkonturen sind Anomalien durch Inspektion und Palpation nicht nachzuweisen.

Röntgenbefund s. S. 26.

Die Krankengeschichten der Fälle Buk. und Felt. sind im Kapitel Aetiologie enthalten.

II. Primäre chronische progressive Polyarthritis (destruens).

1. Symptome und Verlauf.

Wir tun wohl am besten, wenn wir den Beginn und Verlauf der Krankheit an der Hand unseres Materiales kurz besprechen. Das letztere umfasst 23, zum Teile aus den beiden früher erwähnten Siechenhäusern entstammende Fälle.

In folgender Tabelle haben wir unser Material, nach der Dauer der Krankheit geordnet, aufgezeichnet:

Name	Alter	Beginn der Krankheit mit	Dauer
1. Wer.	74 Jahre	72 Jahren	2 Jahre
2. Her.	36 „	33¾ „	2¼ „
3. Me.	58 „	55 „	3 „
4. Ro.	59 „	56 „	3 „
5. Ri.	24 „	20½ „	3½ „
6. Be.	38 „	34 „	4 „
7. Li.	33 „	29 „	4 „
8. Eu.	29 „	24 „	5 „
9. Rei.	57 „	52 „	5 „
10. Ku.	29 „	22 „	7 „
11. Bef.	30 „	23 „	7 „
12. Ov.	32 „	25 „	7 „
13. Fri.	59 „	46 „	13 „
14. Wi.	45 „	30 „	15 „
15. Son.	62 „	47 „	15 „
16. Bu.	43 „	25 „	18 „
17. Sto.	63 „	44 „	19 „
18. Knob.	63 „	42 „	21 „
19. Tra.	48 „	25 „	23 „
20. Gro.	66 „	39 „	27 „
21. Bel.	58 „	19 „	39 „
22. Röh.	46 „	? „	? „
23. Ha.	55 „	? „	? „

Es handelte sich unter unseren 23 Fällen um 22 weibliche, 1 männlichen Patienten. (Aeussere Ursachen!)

Dieselben standen beim Beginn der Krankheit in einem Alter von 19—72 Jahren, und zwar bewegt sich die Dauer der Krankheit zwischen 2 und 39 Jahren. Betroffen war (zu Beginn der Krankheit) von 21 Fällen (bei 2 Fällen liegt keine Notiz hierüber vor):

das	2.	Dezennium	1 mal
„	3.	„	9 „
„	4.	„	3 „
„	5.	„	4 „
„	6.	„	3 „
„	7.	„	— „
„	8.	„	1 „

Es ist auffallend, wie frühzeitig die Affektion bereits häufig auftritt. Eine grosse Zahl unserer Patienten erkrankte bereits zwischen dem 21. und 30. Lebensjahr (9 Fälle); am nächsthäufigsten trat die Erkrankung zwischen dem 41. und 50. Lebensjahr auf (4 Fälle), während zwischen das 31. und 40. sowie zwischen das 51. und 60. Lebensjahr gleich viele Erkrankungen (je 3 Fälle) fielen.

Dabei weisen wir darauf hin, dass der schleichende, unmerkliche Beginn die exakte Zeitbestimmung des Einsetzens der Affektion erschwert; manche Patienten geben an, die ersten Erscheinungen könnten recht wohl noch etwas weiter zurückliegen, als sie zahlenmässig angaben. Also wird nicht selten die erste Manifestation der Erkrankung in eine noch etwas frühere Periode des Lebens fallen, als es in unserer Tabelle aufgezeichnet ist.

Was das Ueberwiegen des weiblichen Geschlechtes in unserem Materiale betrifft, so lassen sich daraus keinerlei Schlüsse ziehen, da wir dasselbe zum grossen Teile aus den Frauenabteilungen der Siechenhäuser entnommen haben; wir hätten ebensoleicht die gleiche Zahl männlicher Kranken dagegen aufstellen können, wenn wir die männlichen Insassen der Siechenhäuser mituntersucht hätten.

Gleichwohl ist das Ueberwiegen des weiblichen Geschlechtes bei dieser Erkrankung ja bekannt.

Der Beginn war bei unseren Fällen stets schleichend, chronisch, fieberlos; wenigstens sind etwaige Temperaturerhöhungen so gering gewesen, dass sie den Patienten nicht aufgefallen sind.

Was die Frequenz der einzelnen ergriffenen Gelenke betrifft, so waren

die	Fingergelenke und Handgelenke (gleichgültig, ob viele oder weniger Gelenke erkrankt waren)	23 mal,	
„	Kniegelenke	21 „	
„	Fussgelenke (15 mal) }	20 „	
„	Zehengelenke (5 mal) }		
„	Handgelenke	19 „	
„	Ellbogengelenke	17 „	
„	Schultergelenke	16 „	ergriffen,

die Kiefergelenke . . . . . 9 mal,
„ Wirbelsäulengelenke . . . . . 9 „
„ Hüftgelenke . . . . . 5 „ ergriffen.

Der Prozess begann peripher, in kleineren Gelenken, im Verlaufe dann aszendierend, in 20 Fällen, in einem grösseren Gelenke in 3 Fällen (Her., Bel., Rei.). Häufig aber wird ein Gelenk überschlagen. Es kommt zum Beispiel öfters vor, dass der Prozess erst die Handgelenke, dann die Fingergelenke ergreift, oder dass der Prozess erst die Finger- und Handgelenke, dann die Schultergelenke, dann die Ellbogengelenke befällt.

Die Krankheit befällt die Gelenke der beiden Seiten meist symmetrisch, jedoch kommen auch hierin ziemlich häufig Abweichungen vor; es liegt oft eine ziemlich erhebliche Spanne Zeit zwischen den Erkrankungen der gleichen Gelenke der beiden Seiten. Meist jedenfalls erkrankt das Gelenk der einen Seite etwas früher, als das der anderen Seite.

Beispiele der Verschiedenheiten im Beginn und Verlauf sind folgende:

1. Peripherer Beginn; Aufsteigen auf höher gelegene Gelenke; symmetrisches ziemlich gleichzeitiges Befallensein beider Seiten:

Fall Eu.; Reihenfolge der erkrankten Gelenke:

1. Rechtes Daumengrundgelenk,
2. linkes Daumengrundgelenk und die anderen Fingergelenke beider Hände,
3. beide Handgelenke,
4. „ Ellenbogengelenke,
5. „ Metatarsophalangealgelenke,
6. linkes Kniegelenk,
7. rechtes Kniegelenk.

2. Peripherer Beginn; symmetrische, aber zeitlich ziemlich weit auseinanderliegende Erkrankung der beiderseitigen Gelenke; nicht ganz regelmässiger Aufstieg zu den höher gelegenen Gelenken:

Fall Son.:

1. Finger- und Handwurzel der linken Hand,
2. linkes Fussgelenk,
3. Finger- und Handgelenk der rechten Seite (6 Jahre später),
4. Kniegelenke beiderseits,
5. Schultergelenke „
6. Ellenbogengelenke „

3. Peripherer Beginn; nicht symmetrische Erkrankung.

Fall Li.:

1. Rechter Fuss,
2. rechtes Knie,
3. linkes Knie,

4. rechte Hand und Finger,
5. Kiefergelenke,
6. Halswirbelsäule.

(Die Krankheit dauert jedoch erst 4 Jahre; möglicherweise werden später auch die bisher gesunden Gelenke der anderen Seite befallen werden!)

4. Beginn in einem mehr zentralen Gelenke:

Fall Her.:

Beginn in beiden Schultergelenken, dann nach und nach die sämtlichen Körpergelenke, ausser Hüftgelenken und Wirbelsäule.

Fall Bel.:

1. Rechtes Kniegelenk,
2. linkes Kniegelenk,
3. Fingergelenke } symmetrisch.
4. Schultergelenke }

Fall Rei.:

1. Kniegelenke . . . . . }
2. Ellbogen-, Hand-, Fingergelenke, } symmetrisch.
3. Schultergelenke . . . . . }
3. Fussgelenke . . . . . }

Diese Fälle mögen genügen, um die Mannigfaltigkeit des Beginnes und Verlaufes der Krankheit zu illustrieren.

Von verschiedenen Autoren sind Initialerscheinungen beschrieben worden, die dem Ausbruch der eigentlichen Gelenkaffektionen vorangehen sollen; dieselben sollen teils in Parästhesien in den Extremitäten oder auch im Rücken (Schmerzen im Daumenballen und an der Volarseite des Handgelenkes — Spender), teils in vasomotorischen Störungen der Haut bestehen.

Da wir die Patienten immer erst nach Ausbruch und nach mehr oder weniger langem Bestande der Gelenkaffektionen gesehen haben, können wir hierüber kein Urteil abgeben, zumal uns die Anamnese in diesen Punkten durchweg im Stiche gelassen hat.

Ebensowenig können wir uns über das anfangs bisweilen beobachtete geringe Fieber (Fuller, Garrod, Kahler u. a.), sowie über frühzeitige Aenderungen der Pulsbeschaffenheit, ferner über initiale Hautpigmentationen äussern.

Aus unseren Krankengeschichten geht hervor, dass die Patienten langsam, schleichend, mit Erscheinungen erkrankten, die anfangs lediglich in ziehenden Schmerzen, sowie in allmählichen Verdickungen der Gelenke bestanden. Diese Erscheinungen betrafen in der Mehrzahl der Fälle zunächst die kleinen peripheren Gelenke, symmetrisch, um auch allmählich auf die grösseren Gelenke überzugehen.

Es wird, wie schon hervorgehoben, von den meisten Patienten ausdrücklich angegeben, dass die anfänglichen Schmerzen so unbedeutend waren, dass der Zeitpunkt des Krankheitsbeginnes oft gar nicht mehr sicher zu eruieren ist. Zuweilen waren die Schwellungen anfangs auch nur sehr unbedeutend. In diesem Zustande können die Gelenke jahrelang verharren. Nur in einem Falle waren die Schmerzen nach der Angabe der Patientin gleich anfangs ziemlich stark (Fall Bef.); Fieber ward aber auf das bestimmteste von dieser Patientin abgeleugnet, auch soll der Prozess von Anfang bis jetzt durchaus chronisch verlaufen sein. Diese Patientin zeigte eine geringe Unreinheit des Tones an der Herzspitze bei normalen Dämpfungsgrenzen, wobei eine mässige Chlorose vorhanden war; wir können daher unmöglich aus den Erscheinungen auf einen chronischen, aber aus akutem Gelenkrheumatismus hervorgegangenen Prozess schliessen, rechnen vielmehr auch diesen Fall zu der primär chron. Eorm.

Der weitere Verlauf der Erkrankung gestaltet sich ziemlich mannigfaltig; übereinstimmend werden von den Patienten geringe Besserungen und Verschlimmerungen im Verlaufe der Krankheit erwähnt, aber eine vollständige, dauernde Besserung kommt nur überaus selten vor. Auf diesen Punkt werden wir noch zurückkommen. Im allgemeinen nimmt das Leiden allmählich zu, indem sich einmal der Prozess auf bisher noch intakte Gelenke erstreckt, zweitens, indem die bisher befallenen Gelenke immer heftiger erkranken, immer schmerzhafter werden, immer ausgesprochenere Veränderungen zeigen.

Der Charakter der Krankheit ist also ein progredienter; aber diese Progredienz zeigt wieder recht bedeutende Variationsbreiten; so sehen wir bei einem Patienten rasche Zunahme der Krankheitserscheinungen, bei einem anderen jahrelang kaum merkliche Steigerung der Beschwerden; ja es kann unter Umständen auch einmal scheinen, als sei der Prozess stationär geworden.

Die anfänglichen Schmerzen sind meist von einer Schwellung der betreffenden Gelenke begleitet, die auf eine fühlbare Verdickung der Gelenkkapsel und der umgebenden Weichteile zurückzuführen ist, zuweilen auch auf eine Exsudation in das Gelenk und seine Umgebung. Diese exsudativen Erscheinungen pflegen jedoch nicht allzulange anzudauern.

Wirklich starke Ergüsse in den Gelenken haben wir an unserem Material nur noch in wenigen Fällen nachweisen können, bei denen es sich jedesmal um eine Erkrankung ziemlich jungen Datums handelte.

Der Palpationsbefund der Gelenke ist in der Regel so, dass wir bei frühen Stadien eine stark verdickte, bald mehr derbe, bald weichelastische Kapsel finden; häufig können wir unregelmässige Wülste und Träubchen nachweisen, die vergrösserten Synovialiszotten entsprechen,

und die daher natürlich an den Orten besonders palpabel sind, wo schon normalerweise eine reichliche Entwicklung von Gelenkzotten sich vorfindet, d. h. besonders an den Umschlagsfalten der Synovialis. In späteren Stadien verringert sich in der Regel die Kapselverdickung, und die Schrumpfung, die Retraktion des Gewebes tritt in den Vordergrund. Wir haben jedoch häufig an verschiedenen Gelenken derselben Person zu derselben Zeit die beiden Prozesse, Kapselverdickung mit Zottenhyperplasie und Kapselschrumpfung nebeneinander vor uns.

Uebrigens kann bei frühen, sehr langsamen Prozessen die Kapselschwellung auch eine sehr geringe sein (Fall Wer.). Ebenso ist nicht selten eine deutliche Zottenwucherung in den erkrankten Synovialhäuten auch bei verhältnismässig jungen Prozessen durch die Palpation nicht nachzuweisen.

Sehr bald pflegen sich nun eigenartige Deviationen und Kontrakturstellungen der Gelenke einzustellen, die der Affektion ihr typisches Gepräge verleihen. Besonders an Hand und Fingern sind die Veränderungen häufig von sehr gleichartigem Charakter, so, dass einzelne Autoren, wie Charcot, Teissier und Roque einzelne Typen derselben aufgestellt haben. Letztere beiden Autoren unterscheiden z. B. den häufigsten Flexionstypus, den Extensionstypus und einen geradlinigen Typus; ihre Typen decken sich bei gleichen Namen übrigens nicht vollkommen mit den von Charcot aufgestellten.

Da die Aufstellung derartiger Typen keinen rechten praktischen Wert hat, möge es genügen, auf die so häufige dachziegelartige Ulnarabweichung der Finger im Metakarpophalangealgelenk, auf die häufige Hyperextension der Fingermittelgelenke, auf die Flexion und seitliche Abweichung der Fingerendgelenke, sowie auf die Beuge- und Subluxationsstellung im Handgelenke hinzuweisen.

Am Ellbogengelenk finden wir meist leichte Beuge- und Pronationsstellung, an der Schulter eine Mittel- oder mehr adduzierte Stellung.

Die Füsse können in starker Valgus-, aber auch in Varusstellung stehen. Knie und Hüften sind gewöhnlich gebeugt. Die Wirbelsäule ist mit Vorliebe in ihrem Halsteile ergriffen. Neben den besprochenen Deviationen, Subluxationen und Luxationen treten schliesslich zunehmende Versteifungen der kontrakturierten Gelenke ein, die zu vollkommen festen Ankylosen führen können.

Die Ursachen für die Entstehung der Deviationen wollen wir weiter unten besprechen.

Was wir hier ganz besonders hervorheben müssen, ist der Umstand, dass die Palpation der frischen und auch schon längere, selbst sehr lange Zeit erkrankten Gelenke eine Deformation der einzelnen Gelenk-

abschnitte — Deformation hier im engeren Sinne genommen[1]) — nicht aufzuweisen pflegt. Auch die äussere Gestalt der einzelnen Glieder zeigt meist nur die Veränderungen, welche aus der veränderten Stellung der Gelenke hervorgehen. Nur selten findet man wirkliche Verdickungen der Knochen; häufig werden die letzteren aber durch die Verdickung und Verhärtung der umgebenden Weichteile vorgetäuscht. Das Röntgenbild schafft dann Klarheit.

Gehen wir jetzt noch kurz auf das übrige klinische Bild der primär chronischen progressiven Polyarthritis ein: Nicht selten nehmen die Sehnenscheiden und Schleimbeutel an dem Krankheitsprozesse teil; sie können dann mehr oder weniger hochgradige Ergüsse enthalten; so sahen wir in 2 Fällen ein Bursitis olecrani, in 1 Fall einen Erguss in die Peronealsehnenscheiden.

Wichtiger als dies sind aber die frühen und hochgradigen Muskelatrophien, welche auch besonders zur Charakterisierung des Krankheitsbildes beitragen, indem die verdickten Gelenkenden gegen die geschwundenen Muskelgruppen sich um so schärfer abheben. Die Muskelatrophien, die an der Hand besonders die Interossei, die Thenar- und Hypothenarmuskulatur, an den übrigen Gliedern vorwiegend die Streckmuskulatur betreffen, sind so eigenartig, dass Curschmann dieselben mit gewissen Formen der juvenilen Muskelatrophie in Parallele stellt. Die Muskelatrophie führt sehr schnell zu hochgradigen Bewegungsstörungen, wodurch die betreffenden Glieder schutzlos dem Zuge der überwiegenden Antagonisten und den übrigen, eine Aenderung der Gelenkstellung begünstigenden Kräften ausgesetzt werden.

Ohne auf die spärlichen, offenbar nur wenig zum Bilde der Erkrankung gehörenden Befunde an inneren Organen einzugehen, will ich hier nur berichten, dass wir eigentliche Herzklappenerkrankungen äusserst selten beobachtet haben. Der Herzbefund war zuweilen etwas abweichend von der Norm; so wurde bei der Patientin Rei. die Diagnose auf ein Cor adiposum mit zeitweiser Irregularität des Pulses gestellt; eine andere Patientin (Bef.) zeigte eine geringe Unreinheit des ersten Tones an der Spitze, eine Chlorose mässigen Grades dürfte aber diesen unwesentlichen Befund erklären. Noch in 2 weiteren Fällen waren geringe Abweichungen vom normalen Herzbefund vorhanden. Besonders erwähnt zu werden verdient aber der Fall Gro., wo wir eine geringe Dämpfungsverbreiterung des Herzens nach links, einen etwas blasenden 1. Mitralton und eine sehr geringe Akzentuation des 2. Pulmonaltones feststellten, also wohl eine Mitralinsuffizienz annehmen müssen. Wir stimmen jedoch vollständig mit Přibram, der gerade

[1]) S. weiter unten S. 85.

bezüglich der Herzaffektionen über sehr exakte Beobachtungen verfügt, überein, wenn er die Klappenfehler bei primär chronischer progressiver Polyarthritis für äusserst selten erklärt — Přibram fand in seinem Material 4 % sicher konstatierte Klappenfehler gegenüber 18—20 % beim sekundär chronischen Rheumatismus. Jedenfalls dürften die Zahlen Bannatynes (unter 270 Fällen 17,9 % Affektionen des Perikards und Endokards) kaum zutreffend sein.

Besonders geachtet haben wir auch auf das Lymphgefässsystem, da die Beteiligung desselben für die Aetiologie bedeutsam ist; wir konnten aber nur in 2 Fällen geringe Lymphdrüsenhyperplasien nachweisen (Fall Li.: Hyperplasie der Kubitaldrüsen; Fall Gro.: Hyperplasie einiger Kubital- und Zervikaldrüsen). Die hyperplastischen Drüsen waren klein, von derbelastischer Konsistenz.

Was die Haut betrifft, so zeigt dieselbe gewöhnlich ein blasses, zuweilen leicht gedunsenes Aussehen. In einigen Fällen fanden wir jedoch auch eine leicht gelbliche Verfärbung. Zuweilen waren deutliche Anschwellungen vorhanden. Mit der Zunahme des Krankheitsprozesses wird die Haut allmählich atrophisch, verdünnt; war die Schwellung früher stark, so kann die verdünnte Haut nach der Abschwellung zahlreiche feine Runzeln aufweisen. Zuweilen kann die Haut dort, wo sie prominenten Knochenteilen unmittelbar aufliegt, stark gespannt, gerötet und glänzend sein; typische Glanzhaut (glossy skin) haben wir in mehreren Fällen gesehen (z. B. Fall Li.).

In einem Falle (Her.) fanden wir an dem besonders schwer erkrankten Kniegelenke eine auffällige, der Negerhaut gleichende, diffuse Pigmentierung; dieselbe war aber artefiziell, durch langdauernde Sonnenbestrahlung hervorgerufen.

Von Hauterkrankungen, die besonders von den Autoren beschrieben worden sind, welche die Krankheit auf eine Konstitutionsanomalie zurückzuführen suchen, wie Lancereaux (Herpétisme, Arthritisme), haben wir nur wenig gesehen[1]). In einem unserer Fälle, welcher einen besonders protahierten, gutartigen Verlauf nahm, stellte sich 39 Jahre nach Beginn der Erkrankung ein Lichen ruber planus an der Haut des Gesichtes, der Hände und Unterschenkel ein.

An den Nägeln der Hände und Füsse, sowie an den Haaren haben wir krankhafte Erscheinungen nicht gesehen.

Besser als viele Worte werden die beigefügten Photographien einzelner unserer Patienten die Eigenartigkeit und Mannigfaltigkeit der besprochenen äusseren klinischen Bilder dartun:

[1]) Neuerdings hatten wir Gelegenheit, einen mit Psoriasis vergesellschafteten Fall zu beobachten, also jene Kombination, welche als Arthritis psoriatica beschrieben worden ist.

Fall Wer. (Fig. 54.)

Hier sehen wir bei einem frühen Falle die beginnenden Veränderungen der Gelenkstellung: geringe Flexion im Handgelenk, sowie in den Metakarpophalangealgelenken und den Endgelenken der Finger, Hyperextension in den Mittelgelenken der Finger. Zugleich tritt die starke Muskelatrophie, besonders des Thenar, sehr deutlich hervor.

Fig. 54. Fall Wer.

Fall Bel. (Fig. 55.)

Dieser Fall, zwar schon 39 Jahre seit den ersten Gelenkerscheinungen bestehend, ist mit einer für die progressive Polyarthritis sicher sehr seltenen Gutartigkeit verlaufen. Wir sehen an den Fingern nur geringe seitliche Deviationen der Endglieder und geringe knotige Verdickungen der Mittelgelenke. Deutliche Muskelatrophie ist nicht erkennbar.

Fig. 55. Fall Bel.

Fall Gro. (Fig. 56.)

Wir erkennen überaus hochgradige Verunstaltungen der Finger mit der so häufigen ulnaren Deviation der Metakarpophalangealgelenke und Extension der Mittelgelenke der Finger. Die Gelenke scheinen hochgradig verdickt und kontrastieren dadurch lebhaft mit den übrigen Teilen der Finger. Was die besondere Verdickung der Metakarpophalangealgelenke betrifft, so kommt dieselbe zum grossen

Fig. 56. Fall Gro.

Teile durch die Uebereinanderlagerung der subluxierten Gelenkteile zustande.

Fall Li. (Fig. 57.)

Dies Bild illustriert besonders die hochgradige Muskelatrophie, gegenüber welcher die verdickten Gelenke, besonders die Kniee, überaus auffallend sind. Charakteristisch ist an den Knieen, wie sich die prall gespannte Kapsel besonders nach der medialen Seite vorwölbt. Ferner bietet dieser Fall das ausgesprochene Bild der Glanzhaut (glossy skin) dar.

Fig. 57. Fall Li.

Fall Röh. (Fig. 58.)

Neben den auch hier charakteristischen Fingerdeviationen sehen wir bei dieser Patientin auf beiden Seiten eine Klumpfussstellung. Die Patientin ist sehr fettreich, weswegen die Muskelatrophie im Bilde nicht recht hervortritt.

Fall Son. (Fig. 59.)

Neben den Fingerdeviationen und Gelenkverdickungen tritt hier die Muskelatrophie an den Vorderarmen deutlich hervor. Die Füsse stehen in geringer Valgusstellung, die Zehen ebenfalls in Valgusstellung. Die Unterschenkel und Füsse zeigen eine teigige Schwellung.

Bisher haben wir den passiven Bewegungsapparat, die knöchernen resp. knorpeligen Teile der Knochen und Gelenke, nur kurz gestreift. Jetzt wollen wir etwas näher auf denselben eingehen:

Die grosse Mehrzahl der Autoren, besonders der chirurgischen, ist heute wohl der Ansicht, dass die ersten anatomischen Erscheinungen der primär chron. progress. Polyarthritis sich in der Synovialmembran und deren Umgebung, nicht im Knorpel resp. Knochen, abspielen. Besonders Schüller hat darauf hingewiesen, dass der Gelenkknorpel in den früheren Stadien der Affektion nicht ergriffen ist. Auch E. Müller

in Stuttgart hat ausgeführt, dass man in vorgeschritteneren Fällen an den Knochen und Gelenkenden nur wenig Veränderungen sieht und fühlt. Spitzy hebt dieselbe Tatsache hervor. Selbst Autoren, die für die Vermengung der Arthritis deformans und der primär chron. progr. Polyarthritis plädieren, wie z. B. Curschmann, geben an, dass nach Ausweis des Röntgenbildes in den Frühstadien Knorpel und Knochen

Fig. 58. Fall Röh.

Fig. 59. Fall Son.

keine Veränderungen zeigen; erst später werden Knorpelveränderungen sichtbar; ältere Personen sollen nach ihm früher von diesen Knorpelveränderungen befallen werden, als jüngere.

Der Umstand, dass die primär chron. progress. Polyarthritis die äussere Gestalt der Extremitäten, besonders der Finger und Hände, mit der Zeit hochgradig zu verändern pflegt, hat viele Autoren, besonders innere Kliniker, verleitet, dieser Krankheit das Beiwort einer „deformierenden“ zu geben. Für die äussere Gestalt der erkrankten Glieder würde der Name eine gewisse Berechtigung haben — wenden wir doch

den Namen „Deformität" im weiteren Sinne auf alle möglichen Gestaltsveränderungen des Rumpfes und der Gliedmassen an; nennen wir aber einen Krankheitsprozess einen „deformierenden", so ist das unseres Erachtens eine anatomische Bezeichnung, die wir zweckmässig im Interesse der Klarheit in einem engeren Sinne auffassen, nämlich, wie wir beim Kapitel Arthritis deformans ausgeführt haben, in dem Sinne, in welchem er von v. Volkmann für die Arthritis deformans gebraucht worden ist: wenn neben Schwund und Abbau noch aktive Proliferationen des Knorpels und Knochens beobachtet werden.

Um also jedem Missverständnisse vorzubeugen, heben wir hier besonders hervor, dass, wenn wir bei der jetzt folgenden Betrachtung unserer Röntgenaufnahmen sagen, „Deformationen" im engeren Sinne seien nicht erkennbar, wir natürlich nicht das Vorhandensein eines histologischen Prozesses am Knorpel und Knochen im Sinne einer echten Arthritis deformans ohne weiteres in Abrede stellen wollten; darüber Aufschluss zu geben, ist Sache der pathologischen Anatomie. Wir meinen dann vielmehr lediglich, dass gröbere, im Röntgenbilde sichtbare Knochenneubildungen nicht nachzuweisen sind, also dass keine Knochenveränderungen sichtbar sind, die nicht lediglich auf Umformungen eines in seiner Widerstandsfähigkeit geschwächten Knochens durch Druck und Zug, also auf rein mechanischem Wege erklärt werden könnten.

2. Röntgenuntersuchungen der prim. chron. progress. Polyarthritis.

a) Hand.

Fall Wer. (Fig. 60.)

Dauer des Prozesses ca. 2 J. Es besteht eine meist diffuse, stellenweise aber auch herdförmige Atrophie der Knochen, links stärker als rechts. Die linke Radius- und Ulnaepiphyse zeigen hochgradige zirkumskripte Atrophie der Proc. styloidei. Der Proc. styloideus ulnae ist ein wenig radialwärts verbogen.

Die Gelenkspalten sind meist noch deutlich erkennbar, aber alle reduziert; am meisten verändert sind noch die Endgelenke der Finger, wo die Gelenkspalten mehr geschwunden sind (besonders am 3. Finger beiderseits). Dabei sind die Basen der Endphalangen deutlich in der Höhe reduziert, dafür aber mehr in die Breite ausladend. Die Kapitula der Grundphalangen des 5. Fingers beiderseits scheinen schief auf der Diaphyse aufzusitzen, besonders rechts. Teilweise wird dies tatsächlich der Fall sein, teilweise aber wird diese Erscheinung durch eine Aussenrotation des Fingers um seine Längsachse, sowie durch die Flexionsstellung vorgetäuscht. An den Metakarpophalangealgelenken beiderseits beginnt eine Subluxation des Fingers nach der Vola manus zu sich einzustellen.

Die Endglieder der Daumen beiderseits sind stark hyperextendiert, links sogar schon etwas dorsalwärts subluxiert; hier erkennen wir deutlich die durch rein mechanische Verhältnisse verursachten plastischen Umformungen. Das Metakarpophalangeal-

gelenk des rechten Daumens zeigt eine deutliche Abflachung der Gelenkfläche des Capitulum metacarpi. Zugleich sind an den freien Gelenkrändern an der Dorsalseite des Daumenendgelenkes beiderseits kleine schattenarme lippenförmige Wucherungen vorhanden.

Die Basis des Metakarpale 1 zeigt auf beiden Seiten, bes. aber links einen ganz zirkumskript auf der radialen Seite befindlichen atrophischen Bezirk von leichtwabigem Bau.

Die Karpalknochen sind alle fest aufeinander, sowie gegen die Metakarpalgelenke und gegen das distale Gelenk des Radius gepresst, so dass die Gelenkspalten verschwunden oder reduziert sind.

r. Fig. 60. Fall Wer. l.

Die Gestaltsveränderungen der Finger- und Handknochen sind sämtlich durch rein mechanische Umformungen, d. h. einfache Massenverlagerungen, erklärbar.

Nur die kleinen, schattenarmen lippenförmigen Vorsprünge am Daumenendgelenk könnten aktiven Wucherungsprozessen ihren Ursprung verdanken.

Fall Her. (Fig. 61.)

Beide Hände zeigen eine überaus hochgradige Knochenatrophie, die in den Metakarpalia und den unteren Hälften der Grundphalangen mehr diffus, im übrigen leicht fleckförmig, unregelmässig ist. Die Kortikalis der Skeletteile ist überall stark verdünnt. Die herdförmige Knochenatrophie macht sich auch in den Vorderarmknochen geltend, und zwar sowohl im Radius, wie in der Ulna; in letzterer ist es offenbar durch Rarefizierung zu einer förmlichen Höhlenbildung gekommen. Diese Höhlen sieht man be-

sonders nahe der überaus verdünnten Kortikalis. Die Ulna scheint links in Subluxation begriffen zu sein. Die Karpalia sind ebenfalls stark atrophisch und erscheinen förmlich zusammengepresst, so dass man die einzelnen Knochen nur mit Mühe oder gar nicht voneinander abgrenzen kann; nur der Spalt zwischen Navikulare und Multangulum majus, sowie der zwischen Multangulum minus und Kapitatum ist beiderseits noch gut sichtbar.

Die Karpo-Metakarpalgelenke sind nur undeutlich erkennbar.

Die Metakarpophalangealgelenke 2—5 zeigen Subluxationsstellung, derart, dass die Phalangealbasen volarwärts dislociert sind.

Die Enden der Interphalangealgelenke sind, offenbar unter Schwund der Knorpel, ganz dicht zusammengedrängt, so dass die Gelenkspalten ganz schmal, fast lineär ge-

r. Fig. 61. Fall Her. l.

worden sind. Stellenweise scheint vielleicht sogar eine knöcherne Ankylose in der Entwicklung zu sein, wie am Endgelenke des linken Zeigefingers.

Die sichtbaren Formveränderungen der einzelnen Skelettabschnitte finden durch ihre gegenseitige Pressung aufeinander eine genügende Erklärung.

Neubildungen von Knochensubstanz, Deformationen im engeren Sinne sind nicht erkennbar.

Fall Me. (Fig. 62.)

Starke Knochenatrophie, besonders an der rechten Hand. Die Fingerendgelenke scheinen beiderseits am stärksten verändert: die Basis der Endglieder ist, besonders am 2. und 3. Finger, ganz niedrig, dafür verbreitert, mit scharf überhängenden Rändern. Dadurch sind die Endglieder meist erheblich verkürzt. Zu beiden Seiten der Kapitula der Mittelphalangen sehen wir leichte schattenarme wulstige Protuberanzen. Auch die Mittelglieder der Finger sind verkürzt, indem sowohl ihre Kapitula, als auch

ihre Basen zusammengepresst, also verkürzt und verbreitert erscheinen. Dasselbe sehen wir, wenn auch in geringerem Grade, an den Kapitula der Grundphalangen der linken Hand. Das Kapitulum des Metakarpale I der linken Hand zeigt eine leicht zackige, wie ausgenagte Begrenzung.

Die übrigen Knochen und Gelenke zeigen keine Veränderungen; nur weisen die Fingermittelgelenke vielleicht eine geringe Verschmälerung der Gelenkspalten auf; ferner scheint sich auf der rechten Seite die Ulna etwas vom Radius zu entfernen.

r. Fig. 62. Fall Me. l.

Bis auf die beschriebenen seitlichen Knochenwucherungen an den Kapitula der Mittelphalangen, die den Heberdenschen Knoten entsprechen, lassen sich alle Formveränderungen durch die mechanische Pressung erklären.

Fall Ri. (Fig. 63.)

Nur geringe, teils diffuse, teils mehr herdförmige Knochenatrophie. Struktur der Spongiosa, besonders an der rechten Hand, dabei scharf gezeichnet. Die Knochenatrophie betrifft mehr die Epiphysen, als die Diaphysen. Die Konturen der Karpalknochen sind meist noch scharf erkennbar, doch sind ihre Gelenkspalten wesentlich verschmälert, teilweise sogar verschwunden. Ebenso erscheinen die Spalten der Karpo-Metakarpalgelenke reduziert, so dass z. B. an der linken Hand keine scharfe Be-

r. Fig. 63. Fall Ri. l.

grenzung zwischen Karpus und Metakarpus mehr vorhanden ist. Während die Metakarpo-Phalangealgelenke der rechten Hand Anomalien nicht aufweisen, finden sich die der linken bereits in geringer Subluxationsstellung.

Die Fingermittelgelenke, besonders der rechten Hand, sind meist in leichter

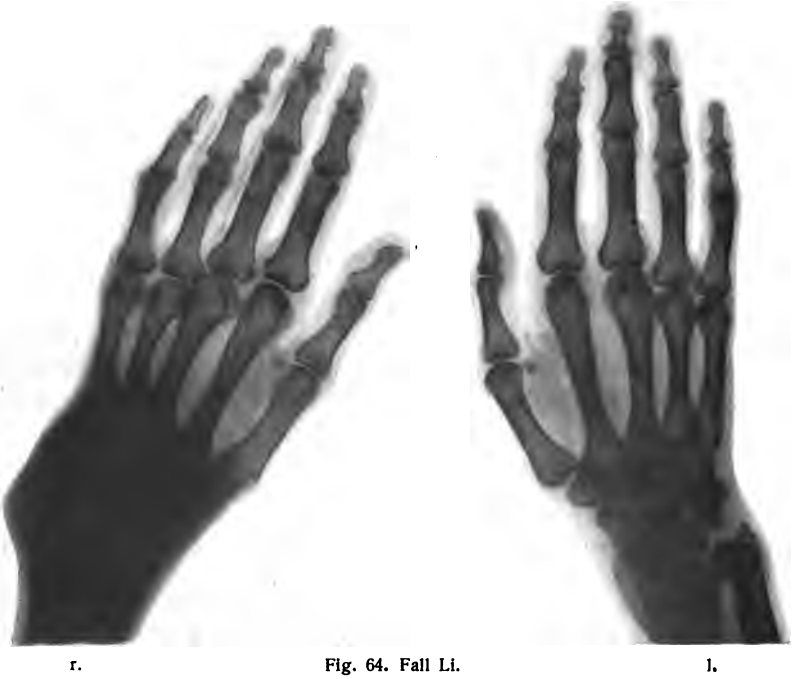

r. Fig. 64. Fall Li. l.

Beugestellung, wodurch die Konturen ihrer Gelenkenden sich gegenseitig etwas decken; jedoch sind die Gelenkspalten wohl auch durch Knorpelschwund erheblich reduziert.

Die Endglieder stehen in leichter Dorsalflexion; dementsprechend scheinen die Kapitula der Mittelglieder auf der Dorsalseite etwas abgeflacht.

Der Proc. styloideus ulnae ist auf der rechten Seite verkürzt und abgeflacht.

„Deformationen im engeren Sinne" sind nicht sichtbar.

Fig. 65. Fall Li.

Fall Li. (Fig. 64 u. 65.)

Die linke Hand weist ausser einer schon ziemlich hochgradigen Knochenatrophie nur geringe Veränderungen auf, die hauptsächlich in einer Reduktion der Gelenkspalten der Interphalangealgelenke bestehen, die rechte Hand dagegen ist viel hochgradiger atrophisch, und zwar grösstenteils diffus. Eine erhebliche Weichteilschwellung mit Erguss macht die Erkennung von Einzelheiten an dem rechten Handgelenk etwas schwierig. Die Karpalknochen sind volarwärts subluxiert; dabei scheint, wie besonders die seit-

liche Durchstrahlung (Fig. 65) erkennen lässt, der Proc. styloideus ulnae abgerissen [1]), an der Stelle des Abrisses sieht man kleine unregelmässige Höckerchen. Die Ulna scheint etwas gedreht, dorsalwärts abgebogen und wölbt mit ihrem distalen Ende direkt die Haut vor. Das Triquetrum ist in eine unregelmässige zackige Masse verwandelt.

Fig. 66. Fall Ov. (links).

An den Fingergelenken sind die gleichen Veränderungen sichtbar wie auf der linken Seite; hier wie dort finden wir eine geringe Verkürzung und Verbreiterung der Basen und Kapitula.

Gestalt-Veränderungen durch Wucherungsprozesse fehlen.

Fall Ov. (Fig. 66.)

Die distale Gelenkfläche des Radius zeigt zackige, wie ausgefressene Begrenzung; ebenso ist das distale Ende der Ulna unregelmässig begrenzt, ihr Processus styloideus radialwärts verbogen, verlängert und mit abgeplattetem Ende dem Triquetrum anliegend. Die Karpalknochen sind nicht mehr einzeln voneinander zu unterscheiden, sondern gehen alle formlos ineinander über. Ebenso ist von den Karpo-Metakarpalgelenken nur der Gelenkspalt des Daumens und weniger der des 5. Fingers erkennbar. Die Metakarpophalangealgelenke sind ulnarwärts abgewichen; besonders an dem des 5. Fingers erkennt man gut die dadurch bewirkte Formveränderung. Die Basen und Kapitula sind meist seitlich verbreitert und in der Höhe verkürzt. Die Interphalangeal-Gelenkspalten sind stark reduziert, ihre knöchernen Bestandteile stark ineinander gepresst (besonders am 5. Finger), so dass hier förmliche Zersplitterungen der Knochensubstanz eingetreten sind. Ausgeprägte Knochenatrophie.

Die Destruktion beherrscht das Bild; von Knochenneubildung nichts zu sehen.

Fall Fri. (Fig. 67.)

Die End- und Mittelgelenke der Finger zeigen, besonders rechts, Schwund der Gelenkspalten. Sämtliche Endglieder in leichter Beugestellung; daneben seitliche De-

[1]) Auf dem Negativ deutlich zu erkennen.

viationen derselben, besonders des rechten 4. und des linken 3. Fingers. — An den End- und Mittelgliedern der Phalangen sind die Basen sowie die Kapitula in der Höhe reduziert, dagegen aber seitlich stark verbreitert.

r. Fig. 67. Fall Fri. l

Besonders macht sich diese Veränderung an den Basen der Endglieder des 2. und 3. Fingers beiderseits geltend, indem diese Basen in schmale, breitausladende Knochenplatten verwandelt sind. Das linke Daumengrundgelenk bietet keine Anomalien dar, das rechte dagegen zeigt, bei starker Adduktionsstellung des Grundgliedes, einen nach der Radialseite zu klaffenden Gelenkspalt. Das Multangulum majus scheint verkleinert und unregelmässig zackig geformt.

Plastische Umformungen und Destruktion der Knochen Die Veränderungen der Endgelenke imponieren als Heberdensche Knoten.

Fall Bu. (Fig. 68.)

Linke Hand: mächtige Knochenatrophie sowohl der Kortikalis wie der Spongiosa. Die, scheinbar verdickte, Radius- und Ulna-Epiphyse bildet mit den Handwurzelknochen im Bilde eine atrophische Masse, ohne dass

Fig. 68. Fall Bu. (links).

noch irgend etwas von den normalen Formen der einzelnen Knochenteile erkennbar wäre; nur das Multangulum majus lässt sich noch einigermassen abgrenzen. An diesem Knochenkonglomerat lassen sich hier und da etwas stärkere Schattenstreifen erkennen. Auch die Karpometakarpalgelenke lassen sich — bis auf das erste — nicht mehr erkennen. Die Metakarpophalangealgelenke zeigen sämtlich eine volare Subluxation der proximalen Phalangealteile; dabei scheinen die letzteren hochgradig zerstört, an ihren Gelenkflächen abgeschrägt zu sein. Die Grundphalange ist dorsalflektiert, während die Interphalangealgelenke teils in mehr oder weniger ausgeprägter Flexionsstellung, teils in extendierter Stellung stehen. Diese Gelenke lassen meist einen deutlichen Gelenkspalt nicht mehr erkennen, sind teilweise sogar scheinbar synostosiert.

Die meisten Kapitula der Phalangen sehen blasenförmig verdickt aus, sind niedriger als normal, während die Basen ein wenig nach den Seiten hin ausladen.

Die Sesambeine des Daumens sind in unregelmässige, schattenarme Gebilde verwandelt.

Dies Bild lässt besonders schön die hochgradigste Destruktion durch Pressung der atrophischen Knochen in den Metakarpophalangealgelenken erkennen.

Vor allem am Daumen sieht man, wie durch den proximalwärts gerichteten Zug der schrumpfenden Kapsel die Grundphalange unter Abschrägung ihrer Basis und Plattdrückung des Capitulum metacarpi proximal-, volar- und ulnarwärts disloziert ist.

Fall Gro.[1]).

Wegen der starken Kontrakturstellungen ist die Beurteilung des Röntgenbildes, besonders an der rechten Hand, erschwert. Die linke Hand zeigt Mangel an jeder Differenzierung der Karpalia, des Radio-Karpalgelenkes und der Karpo-Metakarpalgelenke. Nur das Multangulum majus und seine gelenkige Verbindung mit dem Daumen ist deutlich erkennbar. Das Metakarpophalangealgelenk des 2. und 3. Fingers ist leicht volarwärts, das des 4. und 5. dorsalwärts subluxiert. Die ersten Interphalangealgelenke sind sämtlich stark verändert, indem die Basis der Mittelphalangen — bei Reduktion der Gelenkspalten — breit gedrückt, gewissermassen auseinander gepresst ist, während die Kapitula der Grundphalangen in die Basis der Mittelphalange hineingedrängt sind. Teilweise scheint es zur Synostose gekommen zu sein. Die Verbreiterung der Kapitula der Grundphalangen II und III ist grossenteils eine scheinbare, durch den weiten Abstand dieser Gelenke von der Röntgenplatte bedingt. Auch die Endgelenke zeigen ähnliche Veränderungen wie die Mittelgelenke.

Zwischen Basis der Daumenendphalange und Kapitulum der Mittelphalange sind verbindende Schatten sichtbar.

Die Knochenatrophie ist allgemein und ziemlich hochgradig.

Die Destruktion steht im Vordergrunde der Erscheinungen. „Deformationen im engeren Sinne“ sind nicht erkennbar.

Fall Bel. (Fig. 69.)

Die Knochenatrophie ist verhältnismässig (Dauer der ganzen Erkrankung 39 Jahre) gering; sie betrifft nur die distalen Teile des Handskelettes, ist hier mässig stark.

[1]) Die Platte ist leider verloren gegangen.

Die Karpo-Metakarpalgelenke sind frei von Veränderungen; ebenso die Metakarpophalangealgenleke. An den Interphalangealgelenken sieht man die typischen Gestaltsveränderungen, bestehend in Reduktion der Gelenkspalten und seitlichen Deviationen. Besonders schön sieht man am Endgelenke des 5. linken Fingers, wie die radiale Deviation durch Zusammenbrechen des Kapitulum der Mittelphalange auf der

r. Fig. 69. Fall Bel. l.

einen Seite zustande gekommen ist. Am Endgelenke des Daumens sieht man, besonders links, wie auf der Dorsalseite sich von jeder Gelenkfläche je eine kleine, drusenartige Knochenwucherung vorschiebt. Aehnliche kleine Wucherungen finden sich im Mittelgelenk des linken Zeigefingers auf der ulnaren Seite.

Das Bild zeigt also vorwiegend destruktive Veränderungen, lässt aber doch, wenn auch äusserst geringe und spärliche, „Deformationen im engeren Sinne“ erkennen.

Wir werden auf diesen Befund später zurückkommen.

Fall Röh. (Fig. 70.)

Der dritte Finger der rechten Hand bei seitlicher Aufnahme zeigt sehr schön die Hyperextension im Mittelgelenk. Mässige Knochenatrophie, keine besondere „Deformation“ der Gelenkenden, ausser einer Abflachung des Kapitulum der Grundphalange, jedoch scheint das letztere in toto etwas verkleinert. Das Endglied ist in Streckstellung etwas dorsalwärts verschoben.

Fig. 70. Fall Röh.

b) Ellbogengelenk.

Fall Ri. (Fig. 71.)

Mässige Knochenatrophie. Der Gelenkspalt zwischen Humerus und den Vorderarmknochen ist verschmälert, aber noch erkennbar.

Fig. 71. Fall Ri.

Fig. 72. Fall Be. (links).

Deutliche Formveränderungen der einzelnen Knochen sind nicht zu sehen.

Fall Be. (Fig. 72 u. 73.)

Während das linke Ellbogengelenk (Fig. 72) keine deutlichen Veränderungen aufweist, jedenfalls im vorderen Abschnitte noch eine ziemlich breite Gelenkspalte er-

Fig. 73. Fall Be. (rechts).

Fig. 74. Fall Bef. (rechts).

kennen lässt, sowohl im Humero-Ulnar-, wie im Humero-Radialgelenke, zeigt das rechte Gelenk (Fig. 73) infolge Knorpelschwundes eine erhebliche Reduktion dieser beiden Gelenkspalten. Knöcherne Verwachsungen sind jedoch zwischen den Gelenkenden nicht nachweisbar.

„Deformationen" fehlen völlig.

Fall Bef. (Fig. 74.)

Die Gelenkspalten sind vollkommen verschwunden; ihre frühere Lage eben noch erkennbar. Die Knochenatrophie ist mittleren Grades. Es scheint sich eine knöcherne Verwachsung ausgebildet zu haben. (?)

„Deformationen" fehlen.

Fig. 75. Fall Ov. (rechts).

Fall Ov. (Fig. 75.)

Die Gelenkenden sind scheinbar in rechtwinkliger Stellung synostosiert. Der Processus coronoideus ist atrophisch, undeutlich konturiert. Die allgemeine Knochenatrophie ist mittelgradig. Das Capitulum Radii sieht wie breitgedrückt aus.

„Deformationen" nicht erkennbar.

Fall Bu. (Fig. 76.)

Rechter Ellbogen (die Innenfläche liegt der Platte auf): Die Vorderarmknochen sind gegen den Humerus nach innen und etwas nach oben luxiert. Das distale Ende des Humerus zeigt eine leicht winklige Abknickung; das Gelenkende erscheint kolbig

Fig. 76. Fall Bu. (rechts).

verdickt (da es ziemlich weit von der Röntgenplatte entfernt lag). Sämtliche Knochenteile sind stark atrophisch, sowohl in der Kortikalis, wie in der Spongiosa.

Wucherungsvorgänge sind an den Knochen nicht nachzuweisen.

Fig. 77. Fall Sto. (rechts).

Fall Sto. (Fig. 77.)

Scheinbar völlige Synostose zwischen den einzelnen Gelenkabschnitten. Der distale Teil des Humerus scheint volarwärts etwas abgeknickt zu sein. Zwischen

Fig. 78. Fall Bef.

Radiusköpfchen und Humerus sieht man einen diffusen, undeutlich begrenzten schwachen Schatten.

Es ist wahrscheinlich, dass der letzterwähnte Schatten einem Proliferationsprozess des Knochens seinen Ursprung verdankt.

c) Schultergelenk.

Fall Bef. (Fig. 78.)

Linke Schulter: Ein deutlicher Gelenkspalt ist zwischen Caput humeri und Cavitas glenoidalis nicht mehr sichtbar. Der Gelenkkopf erscheint ganz wenig sub-

luxiert, so dass er dem Proc. coracoideus und Akromion genähert ist, während der untere Teil der Cavitas glenoidalis sichtbar wird. Oberarm in Mittelstellung.

„Deformationen" im engeren Sinne nicht sichtbar.

Fig. 79. Fall Ov.

Fall Ov. (Fig. 79.)

Rechte Schulter: Der Humeruskopf ist ein wenig weiter nach oben subluxiert, so dass die untere Partie der Cavitas glenoidalis frei sichtbar wird. Ziemlich erhebliche Knochenatrophie. Oberarm in Mittelstellung.

„Deformierende" Prozesse im engeren Sinne nicht zu erkennen.

Fall Bu. (Fig. 80.)

Linke Schulter: Humeruskopf leicht nach oben subluxiert. Starke diffuse Knochenatrophie. Oberarm in Mittelstellung.

Keine „Deformation" im engeren Sinne.

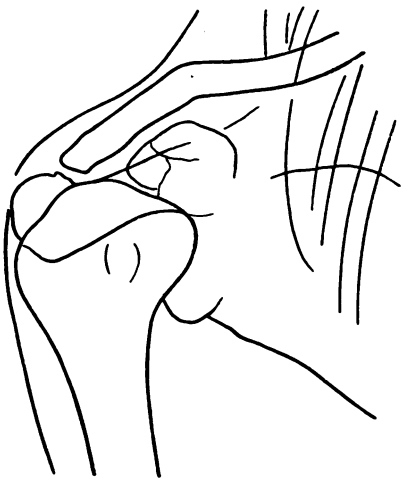

Fig. 80. Fall Bu. (links).

Fall Sto.[1])

Linke Schulter: Oberarmkopf leicht nach oben subluxiert. Starke Knochenatrophie.

Keine „Deformation" im engeren Sinne.

d) Fuss.

Fall Li. (Fig. 81.)

Rechter Fuss (tibiale Seite liegt der Platte auf): Sehr starke, diffuse Knochenatrophie, derart, dass die Spongiosa, deren Struktur noch erkennbar ist, nicht viel mehr Schatten gibt, als die Weichteile. Kortikalis sämtlicher Knochen sehr dünn, ja sogar papierdünn, stellenweise kaum sichtbar. Die Gelenkspalten sind jedoch noch alle deutlich erkennbar.

Als Nebenbefund sei hier eine Varietät, ein Os peroneum, erwähnt. Fuss in Equinusstellung.

„Wucherungsvorgänge" am Knochen sind nicht sichtbar.

Fall Rei. (Fig. 82.)

Fuss steht in extremer Spitzfussstellung, so dass der ganze vordere Abschnitt der Talusrolle frei liegt. Die Gelenkspalten sind meist noch erkennbar, wenn sie auch teilweise stark reduziert sind. Hochgradige Knochenatrophie. Das untere Drittel der Fibula weist unregelmässige, wie gezähnte Konturen auf; es handelt ich allem Anscheine nach um periostale Auflagerungen. Dort, wo die Kapsel des Talo-

Fig. 81. Fall Li.

[1]) Die Platte ist leider verloren gegangen.

kruralgelenkes sich an der Tibia inseriert, finden wir kleinste unregelmässige, undeutliche, knöcherne Zacken.

„Deformationen" sind, wenn man nicht die letzterwähnten zakkigen Vorsprünge dazu rechnen will, nicht vorhanden; jedenfalls sind die letzteren höchst unbedeutend.

Fall Ov. (Fig. 83.)

Alle Zehen befinden sich in Valgusstellung und dorsaler Subluxation. Die Grundphalange der rechten grossen Zehe steht nur noch in einem Punkt mit dem Capitulum metatarsi in Berührung. Das Grössenverhältnis des rechten Metatarsus I, Kuboid und Navikulare zu den linksseitigen gleichnamigen Knochen zeigt deutlich die durch die linksseitige Klumpfussstellung hervorgerufene Aenderung der Projektion.

Fig. 82. Fall Rei.

r. Fig. 83. Fall Ov. l.

Die Grundphalangen des linken Fusses sind an der Basis abgeschrägt und teilweise abnorm vertieft.

Hochgradige Knochenatrophie. Die Sesambeine der rechten grossen Zehe sind lateralwärts verlagert, vergrössert, wie plattgedrückt.

Die Basis der rechten Grosszehengrundphalange zeigt leicht unregelmässige, wie gezähnte Kontur der Gelenkfläche.

„Deformationen" im engeren Sinne fehlen.

Fig. 84. Fall Son.

Fall Son. (Fig. 84.)

Die diffuse Knochenatrophie ist so hochgradig, dass die Spongiosa, deren Struktur unkenntlich ist, keinen stärkeren Schatten wirft, als die Weichteile. Von Einzelheiten ist daher am Skelett wenig erkennbar. Sowohl das Talokruralgelenk, wie die Tarsalgelenke sind kaum sichtbar. Das Ganze scheint eine atrophische Knochenmasse, die nur durch einige stärkeren Schatten gebende Züge (wohl verknöcherte Bandmassen) in ihrer Einförmigkeit gestört wird. Im Talokruralgelenke scheinen knöcherne Verwachsungen in der Bildung begriffen zu sein.

Die Fibula weist deutliche Unregelmässigkeit ihrer Konturen auf.

„Deformationen" im Sinne der Arthritis deformans sind nicht sichtbar.

Fall Bu. (Fig. 85 u. 86.)

Linker Fuss (Fig. 85, Durchstrahlung von oben nach unten):

Fig. 85. Fall Bu.

Starke Knochenatrophie. Das Navikulare und Kuboid weisen unregelmässige Konturen auf. Das zweite bis fünfte Metatarsale sowie die gleichen Grundphalangen sind in ihren Diaphysenteilen stark verschmälert. Die Gelenkspalten der Metatarsophalangealgelenke sind stark reduziert, teilweise sogar nicht mehr zu erkennen. Die erste und zweite Grundphalange steht in Valgusstellung; das fibulare Sesambein ist etwas nach der fibularen Seite hin disloziert, schattenarm, vergrössert, von unregelmässiger Gestalt.

Die Basen der Grundphalangen sind sattelförmig ausgehöhlt, abnorm nach den Seiten hin ausladend. Die Endgelenke zeigen ähnliche Verhältnisse. Die dritte Zehe ist unter die zweite geschlagen.

Am Metatarsale V weist eine zirkumskripte spindelige Verdickung auf eine alte, geheilte Fraktur hin.

Fig. 86 Fall Bu.

Am Tarsometatarsalgelenk der grossen Zehe ist eine geringe „Deformation“ eingetreten, während sonst mehr destruktive Prozesse vorwalten.

Linker Fuss (Fig. 86, seitliche Durchstrahlung) Nur mit Mühe kann man die einzelnen, meist synostosierten Knochen noch von einander scheiden; die Gelenkspalten scheinen fast überall geschwunden; nur im vorderen Abschnitt des Talokruralgelenkes ist dieselbe noch sichtbar. Die Tibia lässt in ihrem hinteren Abschnitt an ihrem Epiphysenteil eine breitbasige, sehr wenig schattentiefe Exostose erkennen. Auch der Kalkaneus zeigt auf der Unterfläche Unregelmässigkeiten. Ausgedehnte Bandverknöcherungen am Fussskelett, bes. das Lig. calcaneo-naviculare. Geringe Verkalkung der A. tibial. post.

Ausser der erwähnten extraartikulären Exostose der Tibia sind „Deformationen“ im engeren Sinne nicht nachzuweisen.

e) Knie.

Fall Wer. (Fig. 87).

Linkes Knie (die Tibia liegt der Platte auf): Ausser einer erheblichen Knochenatrophie und der Stellungsanomalie (rechtwinklige Beugestellung und Subluxation; der hintere Pol der Condyli femor. liegt der Mitte der Tibiagelenkfläche auf) sind nur geringe Veränderungen sichtbar; nur am oberen Pol der Gelenkfläche des

Fig. 87. Fall Wer.

Fig. 88. Fall Ro.

Condyl. fem. lateral. und am hinteren Rande der Kondylen befindet sich ein kleiner Knochenvorsprung. Knorpel hochgradig geschwunden, so dass die knöchernen Gelenkteile stark gegeneinander gepresst erscheinen. Patella von normaler Gestalt. Oberes Ende der Fibula etwas unregelmässig begrenzt.

Minimale „Deformationen".

Fall Ro. (Fig. 88.)

(Sauerstoffeinblasung): Während die Skeletteile des Kniegelenkes irgendwelche Veränderungen nicht erkennen lassen, scheinen besonders in dem zwischen Patella einerseits, Femur- und Tibiagelenkfläche andererseits gelegenen Gelenkraume erhebliche unregelmässige zottige Synovialiswucherungen des subpatellaren Fettkörpers vorzuliegen.

Der obere Rezessus ist leicht verkleinert.

Knorpel der Femurkondylen hinten noch erhalten, vorne und unten nicht mehr sichtbar.

Fall Li. (Fig. 89 u. 90.)

Rechtes Knie (Fig. 89): In Beuge- und erheblicher Subluxationsstellung. Sehr starke Knochenatrophie sowohl der Spongiosa wie Kortikalis. Die Gelenkweichteile mächtig kugelförmig ausgedehnt, von erheblicher Schattentiefe (Folge des Ergusses).

Die Gelenkenden zeigen weiter keine „Deformation".

Linkes Knie (Fig. 90): Spitzwinklige Beugestellung und starke Subluxation. Die Femurkondylen ruhen mit ihrem hintersten Abschnitte dem vorderen Bereiche der Tibiagelenkfläche auf. Die Knochenatrophie ist sehr hochgradig. Die Weichteilschwellung ist erheblich geringer, als am linken Knie. Es besteht kein Erguss. Die Knochenteile zeigen geringe Veränderungen, und zwar an der Femurgelenkfläche (Auffaserung), an der Patella (Wucherungen oben

und unten im Bereiche der Sehnenansätze) und an der Tibiagelenkfläche (unregelmässige Begrenzung).

Fall Rei. (Fig. 91.)

Beuge- und Subluxationsstellung. Starke Knochenatrophie. Geringe, aber deutliche „Deformation" im Bereiche der Patella und der oberen Partien der Femurkondylen.

Fall Ku. (Fig. 92, 93 u. 94.)

Rechtes Kniegelenk bei seitlicher Durchstrahlung. (Nach Sauerstoffeinblasung; es wurde vorher der bestehende, ziemlich hochgradige intraartikuläre Erguss durch Punktion entleert.) (Fig. 92.)

Die Form der Gelenkenden sowie der Patella ist eine durchaus normale; nirgends finden sich abnorme Knochenvorsprünge. Der Gelenkspalt zwischen Femur und Tibia ist deutlich sichtbar. Die Knochen zeigen mittlere Atrophie.

Fig. 89. Fall Li.

Die Gelenkhöhle ist von normaler Weite, die Synovialis im oberen Rezessus ist leicht verdickt, jedenfalls nicht erheblich. Eine deutliche Hyperplasie aber weisen die subpatellaren Fettzotten auf, die in einen grossen, pilzförmigen Körper von erheblicher Schattentiefe verwandelt sind.

Das linke Kniegelenk (Fig. 93) weist genau die gleichen Verhältnisse auf.

Linkes Kniegelenk bei Durchstrahlung von vorne nach hinten (Fig. 94).

Der Gelenkspalt ist deutlich erhalten. Lippenbildungen an den Rändern der Gelenkflächen liegen nicht vor.

Fall Bef. (Fig. 95.)

Linkes Knie: Ober- und Unterschenkel stehen in stumpfwinkliger Beugestellung zueinander.

Die Femurkondylen tragen je einen vorspringenden Sporn von

Fig. 90. Fall Li.

Knochensubstanz und sind vorne, dort, wo die Patella ihnen aufliegt, stark abgeflacht. Schwache Wucherungen im Bereich der oberen Grenze der Femurkondylen.

Die obere Tibiaepiphyse scheint leicht plattgedrückt.

Die Knochen sind von beträchtlicher Schattentiefe, wenigstens im Bereiche der Epiphysen. Die Patella lässt eine leicht viereckige Gestalt erkennen.

Fig. 91. Fall Rei.

Hier liegen neben plastischen Veränderungen deutliche Anzeichen von „Deformation", d. h. von Knochenanbildung vor.

Fall Ov. (Fig. 96.)

Spitzwinklige Beugestellung; Subluxation sehr gering. Die Gelenkspalten sind infolge des Knorpelschwundes wenig deutlich. Starke Knochenatrophie.

„Deformierende" Prozesse nicht sichtbar.

Fig. 92. Fall Ku.

Fig. 93. Fall Ku.

Fig. 94. Fall Ku.

Fig. 95. Fall Bef.

Fig. 96. Fall Ov.

Fall Son. (Fig. 97.)

Linkes Knie: Ueberaus hochgradige Knochenatrophie. Der Unterschenkel steht in ungefähr rechtwinkliger Beugestellung und Subluxation.

Keine „Deformierungen".

Fall Bu. (Fig. 98.)

Linkes Knie: Starke Knochenatrophie. Gelenk steht in leichter Beugestellung, Tibia etwas nach hinten subluxiert. — Die Femurkondylen haben langovale Gestalt; sie scheinen wie plattgedrückt.

Die Plattdrückung der Femurkondylen lässt sich durch die Plastizität des Knochenmateriales wohl erklären. „Deformierende" Prozesse brauchen für die Gestaltsänderung nicht angenommen zu werden.

Fall Bel. (Fig. 99 und 100).

Sauerstoffeinblasung.

1. Durchstrahlung von vorne nach hinten (Fig. 99).

Rechtes Knie: Mässige Knochenatrophie. Lippenförmige Umbiegung der Gelenkflächen nach der Seite. Abflachung der Femurgelenkflächen.

Linkes Knie: Eine Höhendifferenz des medialen und lateralen Gelenkspaltes tritt hier deutlich hervor. Randwucherungen der Gelenkflächen.

2. Durchstrahlung von der Seite (Fig. 100).

Linkes Knie: Die Gelenkhöhle scheint grossenteils obliteriert, da sich nur ein schmaler Spaltraum des oberen Rezessus mit Sauerstoff gefüllt hat. Der

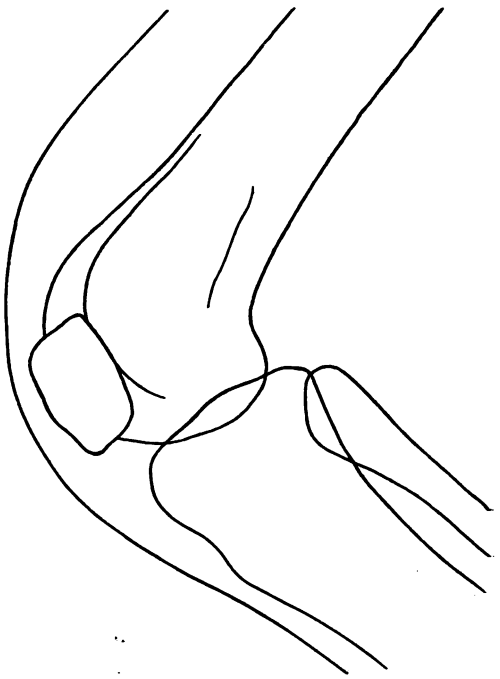

Fig. 97. Fall Son. (links).

subpatellare Gelenkraum scheint dicht mit Weichteilwucherungen ausgefüllt.

Die Knochen zeigen nur geringe diffuse Atrophie bei erheblichen Gestaltsveränderungen; die Patella hat eine rhombische Gestalt, dadurch, dass die vordere Gelenkfläche derselben oben und unten eine spornförmige Wucherung zeigt (Gestalt daher der eines Haifischeies ähnlich). Der Ansatz der Quadricepssehne ist auch verknöchert. Das Femur zeigt an seiner vorderen oberen Gelenkfläche an jedem Kondylus je eine breitbasige, hakenförmig und nach oben gebogene Wucherung, während in dem hinteren Bereiche desselben stark atrophische, unregelmässige Wucherungen, scheinbar mit der Neigung zur Bildung von freien Körpern, sich vorfinden. Die Tibiagelenkfläche ist von den gleichen atrophischen, unregelmässigen Wucherungen bedeckt.

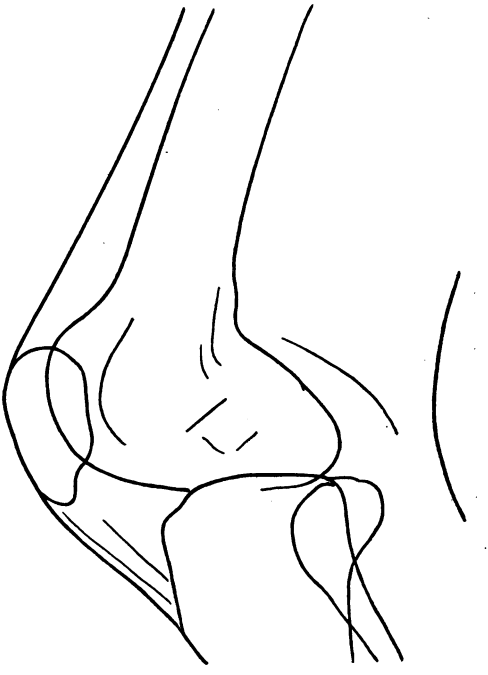

Fig. 98. Fall Bu. (links).

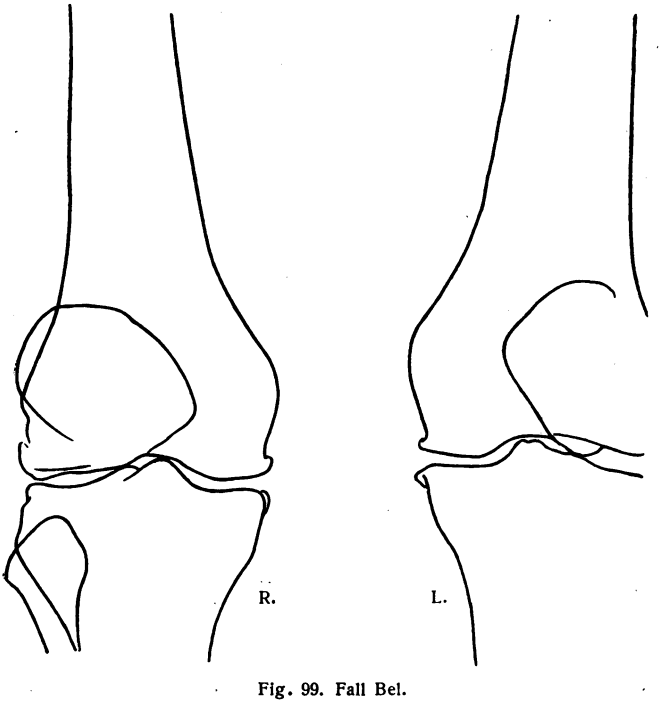

Fig. 99. Fall Bel.

Fig. 100. Fall Bel.

Das rechte Knie ist durchaus analog dem linken verändert, nur ist hier der subpatellare und hintere Gelenkraum etwas mehr mit Sauerstoff gefüllt. Wir verzichten daher auf die Reproduktion dieses Bildes.

Neben den durch die progressive Polyarthritis gesetzten Veränderungen (Kapselschrumpfung, Synovialis-Wucherungen) haben wir hier einen unserer wenigen Fälle, der mit hochgradigen, unverkennbar der Arthritis deformans zugehörigen Prozessen vergesellschaftet ist, vor uns.

f) Hüfte.

Fall Ov. (Fig. 101).

Der Gelenkspalt ist total verschwunden, die Kontur des erheblich verkleinerten Oberschenkelkopfes nur noch oben deutlich erkennbar. Starke diffuse Knochenatrophie.

Keine „Deformation" im engeren Sinne.

g) Wirbelsäule.

Fall Li. (Fig. 102).

Halswirbelsäule bei seitlicher Durchstrahlung: Die Halswirbelsäule ist in einen geraden Stab verwandelt, dem jede Andeutung der normalen Lordose fehlt. Zwischen Atlas, dessen Bogenteil, wie normal, dem Hinterhaupt aufliegt, und Proc. spinosus des Epistropheus ist die Distanz, die ja bekanntlich normaler Weise schon bedeutend ist, abnorm gross, infolge einer Knickung nach vorne, welche die Halswirbelsäule zwischen diesen beiden Wirbeln erfahren hat. Sonst lassen die einzelnen Wirbel deutliche Abweichungen von der Norm nicht erkennen, jedenfalls keine „Deformationen".

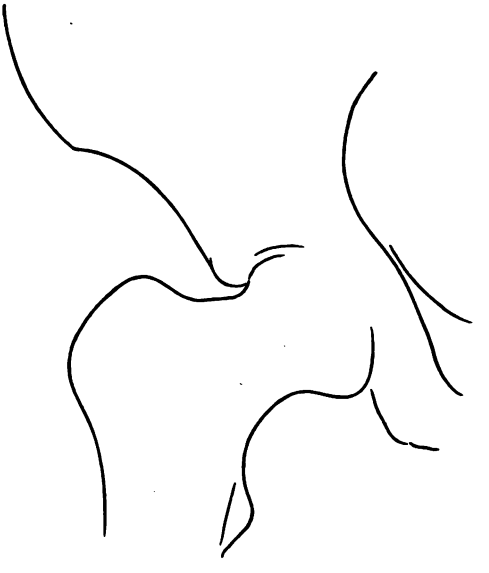

Fig. 101. Fall Ov. (links).

PROPERTY OF THE
ROBERT W. LOVETT MEMORIAL

Fall Ov. (Fig. 103).

Die Halswirbelsäule lässt bei Durchstrahlung von vorne nach hinten irgendwelche Gestaltsabweichungen nicht wahrnehmen.

Die Betrachtung der reproduzierten Röntgenbilder lehrt ohne weiteres, dass uns die Veränderungen, die bei der Arthritis deformans

Fig. 102. Fall Li.

so auffallende waren, nur in sehr wenigen Fällen bei der progressiven Polyarthritis entgegentreten. Zwar sahen wir hin und wieder ganz minimale Exostosen an den Rändern der Gelenkflächen, die wohl einem der Arthritis deformans zugehörigen Prozess ihr Dasein verdankten, aber diese Veränderungen waren so geringfügig, dass sie gegenüber den übrigen pathologischen Vorgängen im Bereiche der Gelenke ganz in den Hintergrund traten. Wir sehen vor allen Dingen, dass die Gelenke von Veränderungen der Arthritis deformans ganz frei bleiben können, selbst nach langjährigem Bestande der Krankheit, dass aber die Arthritis deformans nicht in jedem Falle von progressiver Polyarthritis eintreten muss, etwa als Endstadium, wie manche Autoren anzunehmen scheinen. Wenn wir weiter bedenken, dass die primäre progressive Polyarthritis eine Krankheit ist, welche exquisit zu frühzeitiger Kapselschrumpfung, zu Ver-

wachsungen der Gelenkflächen, fibrösen oder gar knöchernen, neigt, dass es dagegen bei der gewöhnlichen Arthritis deformans in ihrem ganzen Verlaufe kein Stadium gibt, welches diese Gelenkverödungen, fibröse oder knöcherne Verwachsungen aufzuweisen hätte, so müssen wir zu dem Schlusse gelangen, dass beide Prozesse unmöglich identisch sein können, dass sie vielmehr, zumal sie auch ganz andere

Fig. 103. Fall Ov.

klinische Bilder aufweisen, auf das strengste voneinander getrennt werden müssen. Nur der eine Schluss ist zulässig, dass beide Prozesse sich unter bestimmten Umständen miteinander kombinieren können.

Indes haben beide Prozesse auch manches gemeinsam. Dazu gehört vor allem die Knochenatrophie; aber diese ist, wie wir früher sahen, bei der Arthritis deformans im Röntgenbilde gewöhnlich sehr gering, ja oft kaum nachzuweisen. Wir sahen jedoch an dem Röntgenbilde eines anatomischen Präparates von Arthritis deformans coxae, dass wir es hier mit einer mehr herdweisen, lokalisierten Atrophie kleinerer Knochenabschnitte zu tun haben. Ganz anders ist es dagegen bei der primär chronischen progressiven Polyarthritis: da finden wir im Röntgenbilde die hochgradigsten Knochenatrophien, die sich nicht nur auf die

betroffenen Gelenkenden, sondern auf grosse Abschnitte des Knochensystems erstrecken. Demgemäss finden wir bei der progressiven Polyarthritis auch Gestaltsveränderungen, die der plastischen Umformung, also der einfachen Massenverlagerung ganzer Skelettabschnitte entsprechen, viel ausgeprägter, als bei der Arthritis deformans.

Vergegenwärtigen wir uns noch einmal die hauptsächlichsten Veränderungen, welche wir im Röntgenbilde bei der progressiven Polyarthritis fanden. Neben der eben erwähnten Knochenatrophie fanden wir jene plastischen Umformungen der Gelenkenden, deren Entstehung wir später noch zu besprechen haben werden. Weiter sahen wir, dass die Gelenkspalten verschmälert wurden, bis sie schliesslich ganz verschwanden, eine Erscheinung, die mit der Vernichtung der die Gelenkenden deckenden Knorpelschichten Hand in Hand geht. Kontrakturstellungen der Glieder in Extension oder Flexion, seitliche Deviationen, Rotationen einzelner Skeletteile um ihre Längsachse, Luxationen und Subluxationen wurden beobachtet. Ferner sahen wir unregelmässige Begrenzung der Gelenkflächen, Auffaserung derselben, so dass sie stellenweise wie angenagt aussahen, also Prozesse der Destruktion, wie sie uns bei anderen destruierenden Erkrankungen der Gelenke, zum Beispiel bei der Tuberkulose, auch bekannt sind.

Um alle diese Veränderungen zu erklären, ist es erforderlich, dem anatomischen Teile dieses Werkes etwas vorzugreifen und kurz die wichtigsten dort gefundenen Tatsachen anzuführen:

Die primär chronische progressive Polyarthritis äussert sich in einer primären entzündlichen Erkrankung der Synovialis, an der die fibröse Kapsel und das periartikuläre Gewebe teilnehmen; der pathologisch-anatomische Charakter dieser Kapselerkrankung besteht in einer Entzündung, die sich anfänglich durch Gefässproliferation, Zottenneubildung, Lymphocyteninfiltration und in massenhafter Proliferation eines zunächst aus jungen, kernreichen, später kernärmeren Granulationen bestehenden Bindegewebes äussert. Exsudative Erscheinungen können anfänglich vorhanden sein.

Im weiteren Verlaufe der Erkrankung treten dann mehr regressive Vorgänge — allerdings mit mehr oder weniger häufigen Nachschüben — in die Erscheinung: die Ergüsse werden resorbiert. Die anfangs stark verdickte, zottenbesetzte Gelenkkapsel verfällt allmählich einem Prozesse der Schrumpfung, der Induration.

Diesen primären, in der Kapsel sich abspielenden Vorgängen gegenüber müssen wir die Veränderungen am Knorpel, die vorwiegend regressiven Charakter tragen, als durchaus sekundäre auffassen. Was wir da an anatomischen Präparaten sowie am Röntgenbilde zunächst sehen, sind Veränderungen des Knorpels und Knochens, die sich an letzterem

in einer schon früh sehr hochgradigen, teils diffusen, teils mehr fleckigen, herdförmigen Atrophie, in einer Rarefaktion des Knochengewebes äussern, während sich am Gelenkknorpel Auffaserung, Schwund und Defektbildung einstellen.

Diese Knorpelveränderungen erklären sich einmal aus der allgemeinen Ernährungsstörung, welche das Glied erleidet; da der Knorpel in seiner Ernährung von dem Knochengewebe oder der Synovialmembran und der von ihr abgesonderten Synovia abhängig sein muss, wird sich eine Ernährungsstörung dieses Knochens oder eine durch die Synovialiserkrankung hervorgerufene Anomalie der Synovia-Absonderung natürlicherweise mehr oder weniger rasch im anatomischen Bau des Knorpels geltend machen. Weiter können wir für die Knorpelveränderungen den Funktionsausfall heranziehen; wie die pathologische Anatomie an den Gelenkstellen, welche ausser Funktion gesetzt werden, einen Knorpelschwund nachgewiesen hat, wie z. B. beim Hallux valgus, beim Plattfuss usw. die Teile der Gelenkflächen, welche ihren normalen Kontakt mit dem andern Abschnitt der Artikulation verloren haben, sehr bald dem Schwunde anheimfallen, wie ferner nach den Untersuchungen Molls, Reyhers u. a. in lange absolut fixierten Gelenken der gleiche Prozess auftritt; ebenso haben wir uns einen Teil der Knorpelveränderungen bei der progressiven Polyarthritis vorzustellen, bei der ja auch die Funktionsbehinderung oft schon sehr frühzeitig eintritt.

Noch ein anderes Moment kommt hinzu, das den Zerfall und Schwund der Knorpelsubstanz beschleunigen muss, nämlich der durch die sich retrahierenden, schrumpfenden Kapseln ausgeübte ständige Druck der Gelenkflächen aufeinander.

Aber auch durch das aktive Vorgehen der entzündeten Synovialis ist noch ein weiterer Faktor für die Zerstörung des Knorpels gegeben: wir finden, dass sich ein pannöses, der Synovialis entstammendes Granulationsgewebe auf den Knorpel erstreckt, welches den letzteren gewissermassen auffrisst, ihn allmählich substituiert. Barjon hat nachgewiesen, dass auch die Kortikalis der Epiphyse durch das von der Synovialis an ihrer seitlichen Insertion ausgehende Gewebe zerstört wird, dass sich hier eine Lücke im Knochengewebe bildet, die er „la manque latérale“ nennt. Durch diesen Vorgang erhält der an sich schon weiche, widerstandslose Knochen ein Punctum minoris resistentiae, wodurch ein Zusammenbrechen seiner Substanz begünstigt wird.

Was nun die mechanischen Kräfte betrifft, welche zur Lage- und Gestaltsveränderung der Gelenke führen, so haben wir hier vor allen Dingen den schon erwähnten direkten Zug der schrumpfenden Gelenkweichteile (Kapsel, Bänder) zu nennen; er führt, wenn

er allseitig gleichmässig wirkt, zum festen Aufeinanderpressen der Gelenkenden, so dass der Gelenkspalt verschwindet, bei noch erhaltener Plastizität des Knochens zur Verbreiterung und zur Höhenreduktion der Gelenkenden, schliesslich sogar zum Einbrechen der Knochensubstanz oder zum Druckschwund, so dass die Gelenkenden gewissermassen ineinander gekeilt werden; er führt, bei vorwiegend einseitiger Wirkung, zur Schiefstellung der Gelenkflächen, indem der Knochen nur auf der einen Seite eingedrückt wird oder dem Schwunde anheimfällt.

Da wo die Kapselteile sehr kurz sind und wo ein fester Bandapparat das seitliche Ausweichen der unter dem geschilderten Druck stehenden Knochen verhindert, wie z. B. an den Handwurzelknochen, kommt es stets nur zu einem Auf- oder Ineinanderpressen der einzelnen Knochen, an den freier beweglichen Gelenken aber finden wir sehr häufig Subluxations- oder vollständige Luxationsstellungen. Dieselben werden ebenfalls durch das Obwalten der mechanischen Kräfte veranlasst, zumal wenn ein stärkerer, zur Dilatation der Kapsel führender Erguss in die Gelenkhöhle begünstigend mitwirkt.

Aber nicht nur die aktive Retraktion der schrumpfenden Weichteile führt die Stellungs- und Gestaltsanomalie der Gelenke herbei, sondern auch der Muskelzug: Wie wir sahen, wird die Muskulatur überaus früh atrophisch, aber nicht in gleichmässiger Weise, sondern einzelne Gruppen werden mehr betroffen, als andere. So z. B. verfallen die Streckmuskeln einer meist viel bedeutenderen Atrophie als die Beuger; ebenso zeigen die Interossei und die Thenarmuskulatur eine frühere und stärkere Atrophie, als die übrigen Handmuskeln. Dementsprechend macht sich bald die Wirkung des einseitigen Muskelzuges durch zunehmende Kontrakturstellungen bemerkbar.

Ein weiteres Moment bildet die Schwerkraft. So hat man z. B. die so häufige Ulnardeviation der Phalangen dadurch zu erklären versucht, dass bei der meist vorhandenen Beuge- und Pronationsstellung der Ellbogengelenke die Finger, einfach der Schwere folgend, ulnarwärts herabsinken.

Als letztes, nicht unwichtiges Glied in der Kette der mechanischen Momente wollen wir noch die Funktion der erkrankten Glieder hervorheben: Die meisten Patientinnen versuchen noch lange Zeit, trotz der hochgradigen Funktionsstörung, die kleinen Verrichtungen des täglichen Lebens mit ihren kranken Händen auszuführen; wir haben uns z. B. öfters davon überzeugt, wie sie, bei jedem Versuch, einen Gegenstand mit beiden Händen zu ergreifen, bei pronierten und gebeugten Vorderarmen den Gegenstand mit den radialen Fingerseiten beider Hände zusammenpressen, dadurch natürlich die Finger in Ulnarabduktion drängend. Ebenso kann man sich das Zustandekommen der

so häufigen Hyperextension im Mittelglied der Finger teilweise daraus erklären, dass die Patienten in dem Bestreben, einen Gegenstand vom Tisch zu nehmen, die Endgelenke stets in Hyperextensionsstellung drängen.

Mit diesen vier mechanischen Momenten, dem direkten Zug der Kapseln und Bänder, dem Muskelzug, der Schwerkraft und der oft wiederholten, in demselben Sinne wirkenden Funktion lassen sich nun — unter der Voraussetzung einer äusserst geringen Festigkeit des atrophischen Knochens, der sogar eine gewisse Plastizität besitzt — viele pathologische Aenderungen der Gelenkstellung und der Form der Gliedabschnitte erklären. Nur etwas müssen wir hier noch erwähnen, nämlich eigenartige umschriebene Verdickungen der Knochen, die ausserhalb der Gelenkflächen an den Epi- und wohl auch an den Diaphysen ihren Sitz haben, ferner die eigenartigen unregelmässigen Begrenzungen der Diaphyse, wie sie uns zweimal im unteren Abschnitte der Fibula entgegentraten.

Wir müssen diese Verdickungen und Wucherungen für periostale Knochenneubildungen halten, jedenfalls spricht das Aussehen derselben im Röntgenbilde ganz dafür. Wir glauben, dass diese Höckerchen und Wucherungen sowie Knochenusuren durch eine direkte Reizwirkung des ebenfalls entzündlich affizierten Periostes hervorgerufen werden; dafür spricht z. B., dass man häufig dergleichen Gebilde im Ansatzgebiete der Kapsel an den Knochen findet; man kann sich eine derartige Wucherung durch die Reizung des Periostes von seiten der entzündlich infiltrierten Gelenkkapsel wohl vorstellen.

In Fig. 107 a—m haben wir einige der wichtigsten Veränderungen in der Form und Stellung der Gelenkteile der peripheren Glieder nach Konturzeichnungen von der Röntgenplatte zusammengestellt, um zu zeigen, dass diese Formveränderungen tatsächlich — unter Berücksichtigung der erst angeführten Kräfte und der vorhandenen abnormen Knochenweichheit — auf rein mechanischem Wege zustande gekommen sind.

Wir sehen zunächst, wie die End- und Mittelphalangen aufeinander gepresst werden, so dass der Gelenkspalt verschwindet. Dabei werden die Gelenkflächen mehr abgeplattet, als dies normalerweise der Fall ist. Bei dieser Abplattung kommt eine scheinbare Verdickung der Gelenkenden zustande; der Umstand jedoch, dass dieser Verdickung eine Verkürzung der Höhe der Basis sowie des Kapitulum entspricht, beweist, dass nur eine Verlagerung der Massenteilchen, eine Umformung stattgefunden hat (a).

Bei diesem Prozesse kann die Leiste, welche die Gelenkfläche normalerweise in zwei flache Facetten teilt, etwas widerstandsfähiger bleiben, wodurch die Facettierung eine abnorm ausgeprägte wird (b).

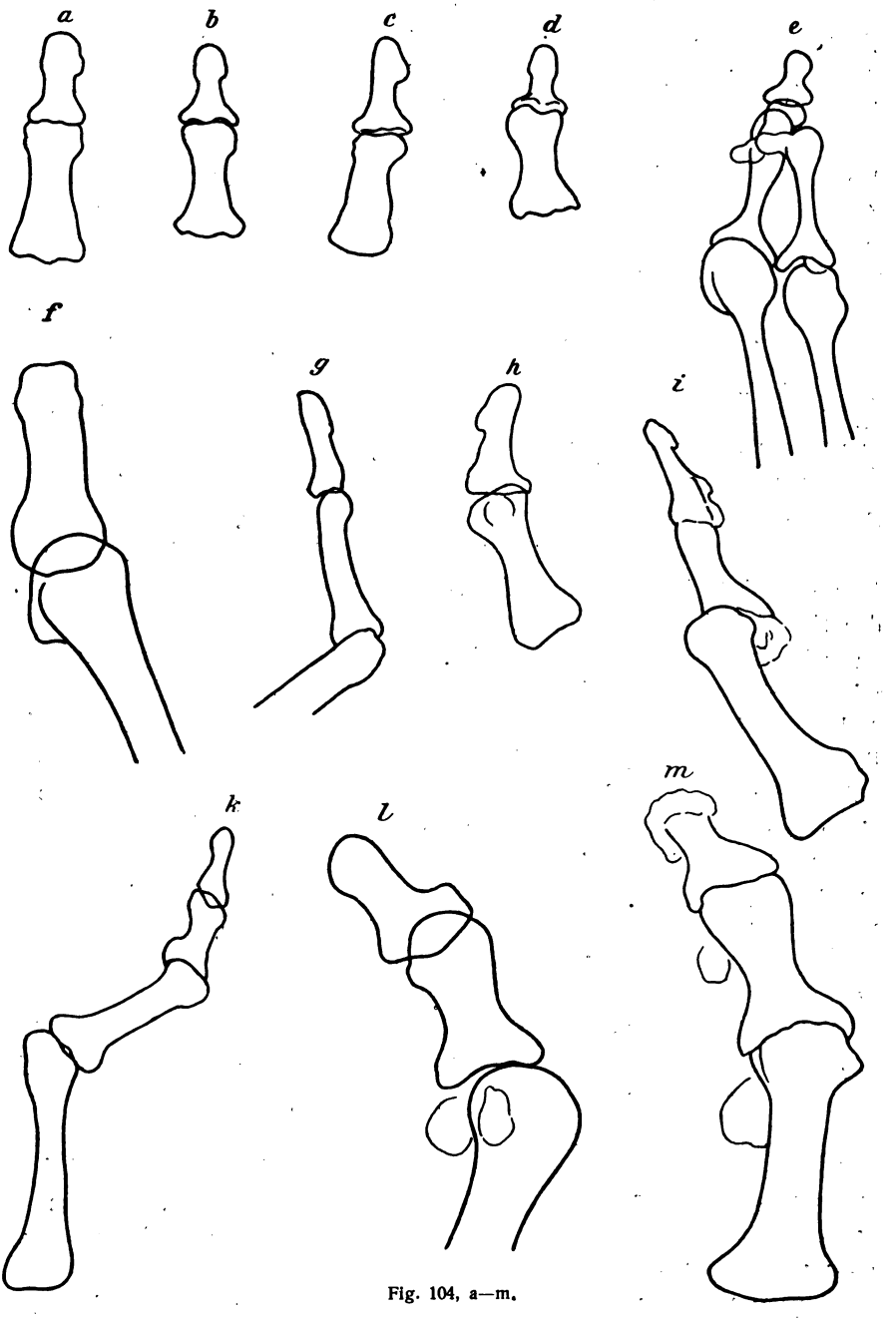

Fig. 104, a—m.

Die Basis der Endglieder des Fingers kann nun in ihrem Höhendurchmesser noch mehr reduziert werden, wodurch der Rand nach den Seiten hin schnabelförmig ausladend wird (c).

Bei hinzutretender seitlicher Deviation (d) finden wir ähnliche Veränderungen; der gedrückte Teil wird reduziert, der druckfreie dafür etwas vergrössert. Uebrigens wird die seitliche Deviation wohl meist durch ein Einbrechen der Kortikalis (Barjon) hervorgerufen.

Es kann aber auch zu einer förmlichen Auseinanderquetschung der Phalangenbasis kommen, wie wir an den Konturzeichnungen der Zehen (e), wo die Basis dem Kapitulum des Metatarsalknochens kappenförmig aufsitzt, sehen; Goldthwait nennt diese Art der Einkeilung bezeichnend eine teleskopartige.

Betrachten wir nun die Subluxationen und Luxationen:

f) zeigt uns eine beginnende Subluxation des Metakarpophalangealgelenkes, wie sie hier fast stets eintritt. Die Gelenkkonturen sind, da die runde Beschaffenheit des Capitulum metacarpi ein volares Abgleiten sehr erleichtert, kaum verändert.

Aehnlich in g), wo es sich um eine dorsale und seitliche Luxation des Mittelgelenkes des dritten Fingers handelt.

In h) dagegen, wo wir eine beginnende dorsale Subluxation des Daumenendgliedes vor uns haben, finden wir die Gestalt des Kapitulum der Grundphalange verändert, indem das letztere nach der Dorsalseite zu schnabelförmig ausgezogen ist. Der ständig in demselben Sinne wirkende Druck auf den plastischen Knochen erklärt diese Formveränderung ohne weiteres; viel mehr tritt dagegen eine hochgradige wirkliche Destruktion an der Basis der Grundphalange in i) hervor, wo der volarwärts und proximalwärts wirkende Zug die Knochenmasse in einer von der Volar- zur Dorsalseite schräg verlaufenden Linie einfach zerstört hat; dadurch bildet die volare Partie der Basis einen schnabelförmigen Vorsprung. Diese Zerquetschung war an sämtlichen Metakarpo-Phalangealgelenken derselben Hand bemerkbar.

k) zeigt, wie bei seitlicher Deviation die laterale Hälfte der Metakarpalkapitula abgeflacht wird.

In l) sehen wir die so häufig beobachtete Hallux-valgus-Bildung der grossen Zehe; hier ist ebenfalls eine, wenn auch sehr geringe Abflachung auf der Seite des Druckes bemerkbar.

Besonders gut ausgeprägt sind die plastischen Veränderungen, welche das allmähliche Abgleiten der beiden Gelenkabschnitte bei der Entstehung des Hallux valgus hervorrufen kann, in Fig. 107 m): Die Knochensubstanz sowohl der Phalangenbasis wie des Capitulum metatarsi ist nach der druckfreien Seite hingedrängt.

Vielleicht spielt hier jedoch am Capitulum metatarsi ein, wenn auch unerheblicher, der Arthritis deformans zugehöriger Prozess mit. Ferner zeigt uns diese Zeichnung die Formveränderung eines Sesambeines, wie man sie nicht selten beobachtet: das sehr transparente Ge-

bilde scheint wie breit getreten, vergrössert; seine Konturen sind daher unregelmässig.

Auf einen Punkt haben wir noch besonders aufmerksam zu machen: man liest bei der Beschreibung derartiger Röntgenbilder häufig, dass die Gelenkköpfe schon in ziemlich frühen Stadien der primär chron. progr. Polyarthritis blasenförmig aufgetrieben werden; nun kommen ja, wie wir schon hervorgehoben haben, eigentümliche Verbreiterungen der Kapitula vor, die wohl stets mit entsprechender Höhenreduktion Hand in Hand gehen. Ein Teil der sichtbaren Auftreibungen ist aber eine scheinbare; sie ist aus dem Umstande zu erklären, dass die Kapitula der Röntgenplatte nicht dicht auflagen, sondern, infolge der Kontrakturstellungen, weiter entfernt waren. In anderen Fällen wird die Vergrösserung dadurch vorgetäuscht, dass in den Diaphysen eine konzentrische Atrophie eingetreten ist.

Auffallend ist, dass an den Metakarpophalangealgelenken der Hand gewöhnlich eine Subluxation ohne starke Gestaltsveränderungen der Kapitula und Basen eintritt; nur in einem Falle (Bu.) sahen wir hier die hochgradigsten Destruktionsprozesse. Wir erklären obigen Umstand dadurch, dass die drehrunde Beschaffenheit der Metakarpalköpfe ein einfaches Abgleiten der Phalangenbasen ohne erhebliche Druckwirkung gestattet, sobald der Zug der schrumpfenden Gelenkkapsel eine gewisse Einseitigkeit zeigt. Nur wenn die Gelenkkapsel sich anfangs allseitig stark retrahiert, wird es zu stärkerer Destruktion kommen können, da diese allseitige Kapselschrumpfung einem Abgleiten gewisse Hindernisse in den Weg legen muss.

Uebrigens ist sehr beachtenswert, dass man an diesen Gelenken, selbst wenn sie lange luxiert sind, keine aktiven Proliferationen von seiten des Knorpels und Knochens zu erkennen vermag, während doch nach inveterierten, nicht reponierten traumatischen Luxationen wohl stets eine Arthritis deformans sich ausbildet.

Besonders früh erkrankt, wie unsere Röntgenbilder zeigen, in vielen Fällen das Handwurzelskelett. Das Verschwinden der Gelenkspalten lässt die Karpalknochen häufig als eine formlose Knochenmasse, fast möchten wir sagen, als einen Knochenbrei erscheinen.

Von diesen hochgradigsten Veränderungen, wie sie uns besonders im Falle Bu. und Ov. entgegentraten, bis zu den Bildern mit normal geformten Handwurzelknochen und gut erhaltenen Gelenkspalten finden wir alle Uebergänge.

Im Falle Li. war die Verwandlung des Triquetrum und Pisiforum in unregelmässige, formlose Knochenmassen auffallend. Das Multangulum majus ist nicht selten von der Zusammenschmelzung der Handwurzelknochen verschont.

Dass es bei vollständiger Synostose der Handwurzelknochen gelegentlich auch zu Verknöcherung des Bandapparates kommen kann, ist uns nicht unwahrscheinlich.

Die Karpometakarpalgelenke sind meist früh hochgradig verändert; Schwund des Gelenkspaltes bis zu vollständig unmerklichem Uebergang des Karpus in den Metakarpus ist hier zu beobachten.

Die Veränderungen, wie wir sie hier an den Karpal- und Metakarpophalangealgelenken sehen, erklären sich aus der straffen Bandverbindung der einzelnen Knochen; da ist an ein Ausweichen unter dem Zug von seiten der kurzen schrumpfenden Bänder und Kapseln nicht zu denken; es kommt vielmehr zu einem allseitigen Zusammenpressen der Knochen bis zur knöchernen Verschmelzung. Das Karpometakarpalgelenk des Daumens macht eine Ausnahme; an ihm sehen wir, infolge seiner viel lockereren Band- und Kapselvereinigung, daher häufig noch ein Intaktbleiben des Gelenkspaltes, oder wenigstens geringere Aufeinanderpressung der Gelenkenden.

Am Handgelenke beobachten wir ebenfalls starke Zusammenpressung von Karpus und Radius, so dass der Gelenkspalt sich verschmälert oder gar verschwindet. Dabei kann die Gelenkfläche des Radius lebhafte Destruktion zeigen; die Konturen werden dann unregelmässig, wie gezähnt, ausgenagt (Ov.), ebenso das Navikulare und Lunatum. Die Radiusepiphyse kann sich unter dem Drucke der schrumpfenden Kapsel verbreitern, wodurch eine Abdrängung der Ulna bis zur vollständigen Luxation der letzteren verursacht wird. Auf der anderen Seite kommt es auch zur Subluxation resp. Luxation des Karpus gegenüber dem Vorderarm (Fall Li.).

Einer besonderen Besprechung bedürfen die eigenartigen Veränderungen am Processus styloideus ulnae, die zuerst von Köhler eingehend besprochen worden sind. Dieser Autor führt drei Fälle von Polyarthritis chronica — ob primären oder sekundären Charakters, geht aus seinen Ausführungen nicht hervor, er nennt die Krankheit vielmehr nach der von den Internen bevorzugten Nomenklatur „Arthritis deformans“ — an, in welchen er teils eine Verlängerung, teils eine Verbiegung, teils eine eigenartige Abplattung konstatierte. Diese Gestaltsveränderungen erklärt Köhler in folgender Weise: Der normalerweise dem Capitulum ulnae senkrecht aufsitzende Processus styloideus, der nur bei dorsaler Ulnarflexion der Hand mit dem Triquetrum zusammenstösst, wird durch fortgesetzte Inanspruchnahme des Lig. collaterale carpi ulnare, das vom Proc. styloideus zum Triquetrum zieht, verlängert, zumal bei schlechtem Ernährungszustande des Knochens. „Verlängert sich der Prozessus, so wird die Hand zunächst zum Vermeiden der Ulnarflexion gezwungen sein. Ist aber dann eine Mittel-

stellung der Hand im Radiokarpalgelenk ohne Anstrengung nicht mehr möglich, dann beginnt der stete Druck und das Aneinanderschleifen; der Prozessus gibt schliesslich als der schwächere nach, er plattet und schleift sich ab und wird wieder kürzer."

Köhler zweifelt nicht daran, dass diese Veränderung eine der ersten röntgologisch nachweisbaren Läsionen bei der „Arthritis deformans" der Hand darstellt, und hält es für wahrscheinlich, dass das Os lunatum nächst dem Processus styloideus ulnae am frühesten in Mitleidenschaft gezogen wird.

Wenn wir diesen letzteren Schlüssen, die sich auf das äusserst geringe Material Köhlers beziehen, auch nicht beipflichten können — haben wir doch in einer ganzen Reihe von Fällen am Proc. styloid. ulnae, abgesehen von seiner Atrophie, keine Formveränderungen gesehen trotz bereits hochgradiger Läsionen anderer Knochen und Gelenke —, so sind wir doch mit seiner mechanischen Erklärung der Gestaltsveränderungen des Prozessus vollkommen einverstanden. Wir haben bei der Besprechung der Röntgenbilder auf die Verbiegung und Abplattung, die zweifellos durch das Anpressen an das Triquetrum bedingt ist, aufmerksam gemacht. In einem Fall (Li.) sahen wir, dass der Prozessus bei der eingetretenen Luxation des Handgelenkes einfach abgerissen und vielleicht resorbiert ist. Jedenfalls gibt die konstante Knochenatrophie im Bereiche der unteren Ulnar- und Radiusepiphyse, besonders des Processus styloideus ulnae einen genügenden Anhaltspunkt für die Annahme der abnormen Knochenweichheit, die für die mechanische Umformung Voraussetzung ist.

Am Ellbogengelenk haben wir ziemlich einförmige Bilder vor uns. Es ist im allgemeinen hier zu einer Versteifung in verschiedenen Graden der Beugestellung bei proniertem Vorderarm gekommen. Nur einmal (Fall Bu.) sahen wir eine vollkommene Luxation des Vorderarmes. Die Versteifungen sind wohl als eine Folge von fibröser oder gar knöcherner Verwachsung anzusehen. In einem Falle war diese Ankylose so fest, dass die von seiten des betreffenden Individuums wohl häufig gemachten Beugeversuche eine winkliche Abknickung des unteren Endes des Humerusschaftes hervorgerufen haben (Fall Sto.).

Das Schultergelenk zeigt in unseren Fällen nirgends deutliche Formveränderungen, was ja leicht erklärlich ist, da das nach unten ziehende Gewicht des Armes dem Zuge der schrumpfenden Gelenkkapsel Widerpart hält; es kann hier also wohl nur sehr schwer zu wirklich erheblicheren Pressungen der Gelenkenden kommen. Die Stellung des Oberarmes war meist eine Mittelstellung. Eine, wenn auch zuweilen nur geringe, Subluxation des Humeruskopfes nach oben pflegt einzutreten.

Die Veränderungen der Zehen, der Metatarsi und der Tarsalknochen entsprechen denen des Handskelettes, auf die wir daher verweisen. Auf die häufige Hallux-valgus-Stellung der Zehen, besonders der grossen Zehe und auf die Veränderungen der Sesambeine haben wir genügend aufmerksam gemacht. Der Fuss stand bei unseren Fällen im Talokruralgelenke in allen möglichen Stellungen bis zur extremen Equinusstellung (Fall Li. und Rei.).

Das Kniegelenk befand sich meist in geringer oder stärkerer Flexion mit oft erheblicher, oft geringerer Subluxation des Unterschenkels nach hinten. Die Gelenkflächen waren in den schwereren Fällen, unter Knorpelschwund, fest aufeinander gepresst, wodurch die Femurkondylen teilweise (Fall Bu.) stark abgeflacht und breitgedrückt waren. Die Patella war meistens fest den Femurkondylen aufgepresst.

In einem Falle (Ku.) fand sich nach Sauerstoffeinblasung eine normal weite Gelenkhöhle. Ausser deutlich sichtbaren Synovialiswucherungen waren hier noch keine nennenswerte Veränderungen eingetreten. Der Prozess war in diesem Gelenke offenbar noch sehr jung. Der noch vorhandene starke Hydrops hatte bisher der Verödung des Gelenkes vorgebeugt.

In späteren Stadien dagegen (Fall Ro. und Bel.) ergab die Röntgenaufnahme nach Sauerstoffeinblasung eine deutliche, in letzterem Falle sogar sehr hochgradige Verkleinerung resp. Verödung des Gelenkraumes. Dass wir hierin ein wichtiges differential-diagnostisches Merkmal gegenüber der primären Arthritis deformans sehen, haben wir bereits früher erwähnt.

Auf die komplizierende Arthritis deformans kommen wir noch zu sprechen. Was die einigemal beobachteten Verknöcherungen im Bereiche des Ansatzes der Quadricepssehne an die Patella betrifft, so sind diese ja bekanntlich bei der Arthritis deformans häufig, sie kommen aber auch bei ganz normalen Kniegelenken älterer Individuen nicht selten vor, brauchen also nicht notwendig im Sinne einer Arthritis deformans verwertet zu werden.

Das Hüftgelenk zeigte keine hochgradigeren Formveränderungen, sondern einfachen Schwund der Gelenkspalten und geringe plastische Umformungen.

Noch weniger liessen sich an der Wirbelsäule deutliche Abweichungen von der Norm — abgesehen von der Stellungsanomalie — nachweisen.

Wie man sieht, ist die grosse Mehrzahl der Gestalts- und Lageveränderungen der Knochen lediglich auf mechanischen Druck und Zug zurückzuführen, wodurch der plastische Knochen auf der Seite des

Druckes reduziert wird, während die Substanz nach der druckfreien Richtung ausweicht, Momente, wie sie ja auch bei der Arthritis deformans eine grosse, aber nicht die einzige Rolle spielen. Wird die Elastizitätsgrenze des Knochens bei der mechanischen Beanspruchung überschritten, so bricht die Kortikalis, welche ja nach Barjons Untersuchungen einen Locus minoris resistentiae aufweist, ein, wird zertrümmert.

Dass neben der plastischen Umformung und der Destruktion des Gelenkes durch Einbrechen seiner Kortikalis auch völlige Vernichtung und Resorption der Knochensubstanz in ziemlicher Ausdehnung vorkommen kann, wird durch Röntgenbilder bewiesen, wie wir sie besonders später bei der sekundär chronischen Polyarthritis antreffen werden.

Bei der primär chronischen Polyarthritis können nun, wie wir sahen, die geschilderten Veränderungen viele Jahre bestehen bleiben, ohne dass es zu nennenswerten Proliferationen neuen Knorpels und Knochens kommt.

Auf der anderen Seite jedoch fanden wir in einer ganzen Reihe von Fällen minimale Knochenvorsprünge an den Gelenkenden, die doch wohl in das Bild der Arthritis deformans passen. Dieselben waren aber so unbedeutend, dass sie hinter den schweren, der progressiven Polyarthritis zugehörigen Veränderungen ganz zurücktraten.

Nur in zwei Fällen fanden wir weiter vorgeschrittene Veränderungen im Sinne der Arthritis deformans vor; beidemale war es das Kniegelenk, welches diese Prozesse aufwies.

Der etwas weniger ausgesprochene Fall (Fall Bef.) betraf eine 30jährige Patientin, bei welcher im Bereiche der Femurgelenkfläche, Knochenwucherungen und Abflachungen sich ausgebildet hatten, die bewiesen, wie eng ihre Entstehung und Form mit der Funktion des Gelenkes zusammenhing.

Während die Patientin im Anfang ihrer Erkrankung (Dauer derselben bisher 7 Jahre) die üblichen Exazerbationen und Remissionen bei langsamem Fortschreiten des Prozesses aufwies, ist jetzt seit zwei Jahren das Leiden durchaus stationär geblieben. Damit hat sich die Funktion, die im Kniegelenke immer in gewissen Grenzen noch vorhanden gewesen war, etwas gebessert. Die Knochen haben offenbar Zeit gehabt, sich zu erholen; jedenfalls konstatieren wir auf dem Röntgenbilde, dass die sonst so konstante und hochgradige Atrophie hier auffallend gering ist.

Noch deutlicher tritt dies hervor bei dem Falle Bel. Hier finden wir an den Fingern geringe, an den Kniegelenken jedoch über-

aus hochgradige Veränderungen, wie sie für Arthritis deformans charakteristisch sind. Es ist dies ein Fall, in dem tatsächlich nicht die progressive Polyarthritis, sondern die Arthritis deformans im Vordergrunde der Erkrankung steht.

Wenn wir nun erfahren, dass das Leiden bei der Patientin bereits vor 39 Jahren begonnen, aber einen auffallend gutartigen, wir möchten sagen, abortiven Verlauf genommen hat, derart, dass die Patientin ganz rüstig geht, die meisten Gelenke — in bestimmten Grenzen wenigstens — gut gebrauchen kann, wenn wir weiter sehen, dass die Atrophie der Knochen, wenigstens gegen das gewöhnliche Bild der progressiven Polyarthritis, eine recht geringe ist, so wird es uns deutlich, dass zwischen der Funktion der Gelenke, zwischen dem Grade der Ernährungsstörung und der komplizierenden Arthritis deformans, die wir im Rahmen der progressiven Polyarthritis für eine reaktive, sekundäre halten, bestimmte Beziehungen obwalten. Wir nahmen für das Zustandekommen der Arthritis deformans in unseren früheren Ausführungen als notwendigen physiologischen Reiz die Funktion an, neben einer aus verschiedenen Gründen gegebenen Ernährungsstörung der Knochen und Knorpel. Da nun eine Ernährungsstörung der Gelenkenden bei der Polyarthritis progressiva gegeben ist — sie findet in der Knochenatrophie ihren Ausdruck —, so ist es wohl begreiflich, dass eine noch gut erhaltene Funktion der Gelenke nun durch ihren physiologischen Reiz jene Proliferationen im Knorpel- und Knochengewebe anzuregen vermag, welche das anatomische Bild der Arthritis deformans zeitigen. Wir würden nun mit diesen beiden Faktoren, der Ernährungsstörung und der Funktion ganz gut auskommen, um die sekundäre Arthritis deformans bei der progressiven Polyarthritis zu erklären, indem wir darauf hinweisen, dass die bei unseren beiden Fällen sichtbare nur mässige Knochenatrophie eben eine Folge der noch leidlichen Funktion der Gliedmassen sei; aber wir können den wenigstens bis zu einem gewissen Grade noch erhaltenen Ernährungszustand der Knochen für die Entstehung dieser sekundären Arthritis deformans doch nicht entbehren, wenn wir bedenken, dass eine ganze Reihe unserer Patienten eine noch leidliche Funktion ihrer Gliedmassen hatten, ohne doch eine sekundäre Arthritis deformans irgendwie erheblichen Grades aufzuweisen. Wir glauben, dass in diesen Fällen die Lebensenergie des Knorpels und Knochens bis auf ein Minimum reduziert war, nicht mehr fähig einer energischen reparativen Proliferationsenergie.

Wir sind also der Ansicht, dass zum Zustandekommen der sekundären Arthritis deformans bei unserer Erkrankung erforderlich ist eine Ernährungsstörung, die nicht zu hohe Grade haben darf (nur mässige Knochenatrophie) und eine leidliche Funktion.

Nach allem, was wir hierüber gesagt haben, kann es keinem Zweifel unterliegen, dass die Arthritis deformans, welche gelegentlich im Verlaufe der primär chronischen progressiven Polyarthritis auftritt, nicht etwa durch die progressive Polyarthritis als solche, wie wir sie in ihrer anatomischen Eigenart bereits charakterisiert haben, hervorgerufen wird, sondern lediglich sekundär durch die im Knorpel und Knochen gesetzte Ernährungsstörung unter dem Einflusse der Funktion, dass wir also diese Form der Arthritis deformans als sekundäre, reaktive in unser früher gegebenes Einteilungssystem einzureihen haben; sie steht auf einer Stufe mit den nach tuberkulösen oder osteomyelitischen Entzündungen sekundär auftretenden Formen der Arthritis deformans und hat reparativen Charakter.

Wie unser Material ausweist, haben wir ganz frühe Fälle von primär chronischer Polyarthritis der Röntgenuntersuchung nicht unterziehen können, da der die kürzeste Krankheitsdauer aufweisende Patient bereits zwei Jahre krank war; immerhin sind unter unseren Bildern doch auch sehr viele Frühstadien an den Gelenken vertreten, da die Krankheit sukzessive ein Gelenk nach dem anderen befällt, bei einem und demselben Individuum also Gelenkaffektionen des verschiedensten Datums vorliegen. Die geringen Veränderungen solcher kürzlich erst befallenen Gelenke sind wohl aus den Röntgenbildern ohne weiteres ersichtlich.

Gleichwohl weisen wir hier auf anderweitig publizierte Röntgenbefunde hin, die sehr frühe Stadien der Erkrankung betreffen. Derartige Röntgenbilder sind z. B. in einer Arbeit Curschmanns zu finden; es zeigte sich da, dass weder Knorpel noch Knochen der Gelenkenden im Anfange der Erkrankung irgendwelche Veränderungen aufweisen.

Weitere Röntgenuntersuchungen sind in ziemlich erheblicher Anzahl publiziert worden, wir nennen nur Barjon, Johannessen, Anschütz, Kienböck, Reiner, Spitzy, Köhler, Přibram, Brandes u. a. Ein Teil dieser Publikationen betrifft die Erkrankung des Kindesalters, wo, infolge der noch knorpligen Beschaffenheit eines grossen Teiles der Epiphysen und der Epiphysenlinie, die Röntgenbefunde einige Besonderheiten haben.

Die Arbeit Reiners ist uns besonders interessant, da wir auf Grund unserer Röntgenbefunde zu den gleichen Resultaten gekommen sind, wie jener Autor.

So sagt Reiner bezüglich des Ellenbogengelenks von einem seiner Fälle, der allerdings wohl eine sekundär chronische Polyarthritis darstellt, dass die Vertiefung der Pfanne in Verbindung mit der Massenzunahme der Knochenenden durch ein wirkliches Einbohren der Trochlea

in die Substanz des anderen Gelenkendes entstanden sei; wodurch eine Vertiefung und Aushöhlung der Pfanne unter gleichzeitiger Verbreiterung der einander zugekehrten Gelenkenden stattgefunden habe. Es wäre demnach die Verdickung der Gelenkenden nicht als eine wirkliche Massenzunahme, sondern nur als Umlagerung des vorhandenen Materiales anzusehen. Wir führen diese Beobachtung hier an, weil prinzipielle röntgenologische Unterschiede zwischen der primär und sekundär chronischen Polyarthritis nicht bestehen.

Reiner fand bei seinen Fällen eine so erhebliche konzentrische Atrophie der Röhrenknochen, dass sie nicht ohne weiteres auf ein Stehenbleiben des Zustandes der Dimensionen vom Beginne der Krankheit zurückgeführt werden konnte.

Die Epiphysen fand Reiner osteoporotisch, im Volumen verjüngt, jedoch weniger als die Diaphysen. Ihre diaphysären Oberflächen waren wie zernagt, genau wie die gegenüberstehenden Endflächen der Diaphysen. Die Epiphysen der kurzen Röhrenknochen waren überdies in ihrem Längsdurchmesser reduziert und ihr knöcherner Anteil in mehrere Teilstücke zerklüftet.

Derartige Befunde scheinen für das Kindesalter charakteristisch zu sein.

Reiner kommt bezüglich der Erscheinungen von Arthritis deformans zu dem Schlusse:

„Eine deformierende Arthritis kann sich demnach auf dem Boden einer sogenannten chronisch-rheumatischen entwickeln, wenn der Reiz der Funktion hinzutritt. Bleibt dagegen der Funktionsausfall, d. i. die Kontraktur der chronisch rheumatisch entzündeten Gelenke bestehen, so ist keine Gelegenheit zur deformierenden Entzündung gegeben.“ Dies sind Anschauungen, die wir, wie oben ausgeführt, voll und ganz unterschreiben, nur halten wir es, wie gesagt, für erforderlich, dass die Knochenatrophie nicht zu hohe Grade angenommen hat, dass also die Vitalität des Knochens nicht zu sehr durch die Ernährungsstörung herabgesetzt worden ist.

Im allgemeinen bestätigen die in der Literatur publizierten Röntgenbilder unsere Beobachtung, dass stärkere deformierende Entzündungen der an progressiver Polyarthritis erkrankten Gelenke gar nicht so sehr häufig sind; so finden wir unter den fünf in der Monographie Pribrams abgebildeten Röntgenaufnahmen keine einzige, der wir die Charakteristika der Arthritis deformans zuerkennen könnten. Unter den von Barjon publizierten 14 Röntgenbildern finden wir nur eines, das wir dazu rechnen könnten. Auf die Arbeit Barjons müssen wir noch mit einigen Worten eingehen, da wir mit ihren Resultaten in einem Punkte nicht übereinstimmen können.

Barjon fand bei seinen Untersuchungen Verschwinden des Gelenkknorpels, Rarefaktion der Knochenbälkchen mit sichtbarer Hypertrophie. Das Verschwinden der normalerweise sichtbaren Streifung der Knochenenden, also der Knochenstruktur führt er auf die das Bild verdunkelnde fettige Infiltration zurück. Ferner beobachtete er Auftreibung der Knochenköpfe, Deformation mit Ankylosenbildung, weniger scharfe knöcherne Begrenzung der Diaphysen.

Auf die „Deformation" der Gelenkenden sind wir bereits eingegangen. Was aber die Auftreibung der Gelenkköpfe betrifft, so können wir auf den reproduzierten Röntgenbildern ebenfalls, wie bei unseren Bildern, nur die plastische Umformung der Knochensubstanz erkennen, wie sie Reiner in seinem einen Fall dartun konnte.

Wir glauben nach dem Gesagten auch auf Grund der uns zugänglichen Literatur den erst ausgesprochenen Satz aufrecht halten zu können:

Tritt im Verlaufe der primär chronischen progressiven Polyarthritis eine Veränderung der Gestalt der Gelenkenden ein, die auf rein mechanischem Wege ihre Erklärung nicht findet, die vielmehr einer aktiven Beteiligung des Knorpels und Knochens an der Gestaltsveränderung ihren Ursprung verdankt, so haben wir eine die progressive Polyarthritis sekundär komplizierende Arthritis deformans vor uns.

Dass unter gegebenen Umständen diese sekundäre Arthritis deformans so im Vordergrunde steht, dass die primäre Erkrankung nur wenig in die Augen fällt, ist selten, aber gewiss möglich. Man könnte dann mit gutem Recht von einer „Arthritis deformans nach progressiver Polyarthritis" sprechen.

In der Regel jedoch steht diese sekundäre Arthritis deformans in keinem Verhältnis zu der langen Dauer des primären Leidens, verglichen mit der Entwickelung der spontanen oder traumatischen Arthritis deformans.

3. Prognose der primär chronischen progressiven Polyarthritis.

Nachdem wir bei der Schilderung der Symptome und des Verlaufes der progressiven Polyarthritis bereits auf die ungünstige Prognose quoad restitutionem aufmerksam gemacht haben, müssen wir hier hervorheben, dass diese Krankheit eine relativ günstige Prognose quoad vitam aufweist, da sie als solche eigentlich nie den Tod herbeiführt; die in ihrem allgemeinen Befinden und Ernährungszustand herabgekommenen Patienten, die oft durch ihre Unbeweglichkeit vollkommen hilflos sind,

erreichen meist ein hohes Alter. Pribram hebt sogar hervor, wie widerstandsfähig gerade solche Individuen gegen interkurrierende Krankheiten sind.

Wenn wir auch sagten, dass im allgemeinen die Krankheit progressiven Charakter hat, dass sie, auch wenn jahrelange scheinbare Besserungen vorhanden waren, doch wieder fortschreiten und zu immer schwereren Veränderungen führen kann, so müssen wir dem gegenüber hervorheben, dass es auch mildere Fälle gibt, bei denen sich das Leiden allmählich bessert, wo wieder eine gewisse Beweglichkeit der Gelenke zurückkehrt. Ja, es lässt sich nicht von der Hand weisen, dass in seltenen Fällen sogar eine vollkommene Heilung des einen oder anderen Gelenkes eintreten kann; so war z. B. in dem Falle Be. unseres Materiales von der Affektion im dritten rechten Metakarpophalangealgelenke und im linken Fussgelenke subjektiv und objektiv zurzeit unserer Untersuchung nichts mehr nachzuweisen, obwohl diese Gelenke anfangs unzweifelhaft an dem Krankheitsprozess teilgenommen hatten; die Ellbogengelenke dagegen blieben dauernd erkrankt.

Es scheint so, als ob die früher erkrankten Patienten im ganzen etwas besser daran wären, als die in höherem Alter erkrankten.

4. Aetiologie der primär chronischen progressiven Polyarthritis.

Die Aetiologie des Leidens ist noch eine dunkle; da wir selbst, wie schon anfangs erwähnt, nichts Neues über die Aetiologie vorzubringen haben, beschränken wir uns darauf, einen kurzen Ueberblick über das bisher Bekannte zu geben.

Die Theorie, welche die Ursache der progressiven Polyarthritis im Zentralnervensystem sucht, ist heute wohl kaum noch in hoher Geltung; wenn auch die eigenartigen trophischen Störungen der Muskeln, der Knochen und der Haut, die symmetrische und zentralwärts fortschreitende Erkrankung der Gelenke und ähnliche Momente diese Vermutung nahelegten, so fehlt es doch — abgesehen von den ganz solitär gebliebenen Befunden Klippels und Follis — an jedem anatomischen Anhaltspunkt für eine derartige Pathogenese.

Die jetzt zahlreicher vorliegenden anatomischen Befunde von frühen Stadien der Gelenkveränderungen, die hochentzündliche Prozesse der Synovialhäute nachgewiesen haben, sprechen übrigens direkt gegen eine ätiologische Bedeutung der Erkrankung des Zentralnervensystems.

Die Theorie, welche die Aetiologie der progressiven Polyarthritis mit der des akuten Gelenkrheumatismus identifiziert, gründet sich vor allem auf der nicht seltenen Beobachtung, dass eine der ersteren durch-

aus analoge Erkrankung auf dem Boden des letzteren entsteht. Nun ist es ja Tatsache, dass der Verlauf einer solchen sekundären Polyarthritis, der wir, um ihre Entstehung zu charakterisieren, einstweilen den Namen „sekundär chronischer Gelenkrheumatismus" zu belassen vorschlagen, sich wenig oder kaum von dem klinischen Verlauf der primär chronischen progressiven Polyarthritis unterscheiden kann; allein wir glauben, dass es für die Förderung unserer ätiologischen Kenntnisse dieses Leidens inopportun wäre, beide zusammenzuwerfen, sind vielmehr dafür, sie einstweilen zu trennen, bis weitere, besonders bakteriologische Untersuchungen über ihre Zusammengehörigkeit oder die notwendige Trennung endgültig entschieden haben.

Bannatyne, einer der Hauptvertreter der Theorie der nosologischen Identität beider Prozesse, führt als Hauptargument für seine Ansicht die bei beiden Krankheitsgruppen gleich häufige Beteiligung des Herzens an. Allein wir sahen schon bei unserem kurzen klinischen Ueberblick, dass die exakten Untersuchungen Přibrams diese häufige Beteiligung des Herzens bei der progressiven Polyarthritis widerlegen.

Am meisten Anhänger dürfte wohl die infektiöse Aetiologie unseres Leidens für sich haben. Die Bakterienfunde Chauffarts, Ramons, Schüllers, Blaxalls, Wohlmanns, Spitzys u. a. sprechen hierfür; allein eine Einigung konnte bisher nicht erzielt werden, da die einzelnen Befunde noch zu sehr divergieren. Da unsere Untersuchungen, die sich allerdings bis auf einen Fall nur auf Schnittfärbungen mit den verschiedensten Färbungsmethoden erstrecken, uns nirgends den Nachweis von Mikroorganismen erbracht haben, während wir nur in einem Falle durch das Kulturverfahren Mikroorganismen nachweisen konnten, wollen wir darauf verzichten, diese Frage zu diskutieren, wir heben jedoch hervor, dass unsere anatomischen Befunde durchaus nicht gegen die Annahme einer infektiösen Aetiologie sprechen.

Nur soviel wollen wir hier über diese Frage sagen, dass, wenn man sich auf den Standpunkt der bakteriellen Aetiologie stellt, mehrere Möglichkeiten in Betracht kommen: 1. Die Krankheit wird durch in den Gelenkweichteilen selbst lokalisierte, auf metastatischem Wege dorthin gelangte Bakterien hervorgerufen; 2. sie entsteht durch Toxinwirkung von an anderen Stellen des Organismus lokalisierten Mikroorganismen.

Bei ersterer Annahme würde in Frage kommen, ob nur ein bestimmter Mikroorganismus der Erreger sei, oder ob verschiedene Bakterien das gleiche Krankheitsbild zu erzeugen vermögen.

Von der Annahme einer toxischen Fernwirkung wird besonders von französischen Autoren (Poncet und seinen Anhängern) der ausgiebigste Gebrauch gemacht. Für diese Autoren ist das Toxin des

Tuberkelbazillus in einer grossen Zahl von Fällen der Urheber dieser Krankheit (Rhumatisme tuberculeuse).

Schliesslich wollen wir noch einmal auf die Bestrebungen vorwiegend französischer Autoren hinweisen, welche die progressive Polyarthritis auf eine Diathese zurückzuführen suchen (Arthritismus und Herpetismus), Anschauungen, mit denen wir uns nicht befreunden können.

Neben diesen ätiologischen Momenten haben wir noch der disponierenden Momente zu gedenken, die, besonders in früherer Zeit, öfters auch als ätiologische Faktoren in Betracht gezogen worden sind.

Was zunächst Beruf und die allgemeinen Lebensverhältnisse betrifft, so ist die Ansicht, dass die Krankheit vorwiegend die ärmeren Klassen, und besonders die, welche angestrengt mit ihren Händen zu arbeiten haben, wie Wäscherinnen, Schneiderinnen etc., befalle, schon längst unhaltbar geworden; die Krankheit findet ihre Opfer fast ebenso zahlreich in den bestsituierten Kreisen, wie in den Reihen der Armen; das beweist auch unser Material wieder. Die Lebensverhältnisse unserer Kranken waren bis auf wenige Ausnahmen stets ausreichend, sogar gut und glänzend. Der alte Name „Arthritis pauperum" hat daher sein Bürgerrecht in der Nomenklatur der progressiven Polyarthritis längst eingebüsst.

Von einer hereditären Belastung lässt sich bei unserer Krankheit eigentlich nicht gut reden; sie spielt in der Anamnese unserer Patienten zwar eine beträchtliche Rolle (so wurden unter unseren 23 Fällen neunmal derartige Angaben gemacht); allein, werden schon von vielen Aerzten die einzelnen Formen der Gelenkerkrankungen verwechselt, wie viel weniger können wir uns auf die Diagnosen unserer Patienten bezüglich der Krankheiten ihrer Angehörigen verlassen? Wenn verschiedene Geschwister von der Erkrankung befallen werden, können wir zudem annehmen, dass sie häufig den gleichen Dispositionen und den gleichen Krankheitsursachen preisgegeben sind, zumal wenn wir in der progressiven Polyarthritis eine Infektionskrankheit annehmen wollen.

Wichtiger als diese hereditären Bedingungen werden die das Sexualleben betreffenden erachtet; man hat allein schon in dem Umstand, dass Frauen häufiger befallen werden, als Männer, einen Beweis für den disponierenden Wert der Geschlechtsfunktionen gesehen.

So soll besonders die Zeit der sich entwickelnden Geschlechtsreife und der beginnenden Menopause für die Erkrankung disponieren. Wir haben solche Einflüsse nicht sicher nachweisen können; ein Einfluss der Erkrankung auf den Verlauf der Sexualfunktionen ist dagegen nicht in Abrede zu stellen. So erfuhren wir in einigen Fällen (Fall Wi. und Gro.), dass die Menstruation bald nach Eintreten der Krankheit verschwand, und zwar in ungewöhnlich frühen Jahren (mit 30

resp. 40 Jahren). Das kommt ja aber auch bei anderen, die Kräfte reduzierenden Krankheiten vor. Ein Einfluss von Wochenbetten auf die Entstehung des Leidens war nicht nachzuweisen.

Was schliesslich ungünstige Witterungseinflüsse, feuchte Wohnräume und die dadurch bedingten Erkältungen, die seit alters als zur „rheumatischen" Erkrankung disponierend, oder auch als ätiologischer Faktor für dieselbe angesehen wurden, betrifft, so finden wir hierüber neunmal positive Notizen. Wir können demnach unserer Ansicht nach die durch obige Momente bedingten Erkältungsursachen als für die Krankheit disponierende Faktoren ganz wohl ansehen, ohne darin etwas ätiologisch Wichtiges zu suchen, ebenso wie der Schnupfen, die berühmte Erkältungskrankheit, ohne die Wirkung von Mikroorganismen nicht denkbar ist.

Neben der Aetiologie des eigentlichen Krankheitsprozesses haben wir hier noch einmal auf die Ursache der Entstehung der Gestalts- und Stellungsanomalieen der einzelnen Gliedmassen hinzuweisen. Die im Anschluss an unsere Röntgenuntersuchungen ausführlich geschilderten hierfür in Betracht kommenden Momente überheben uns der Mühe, diese Details an dieser Stelle zu wiederholen.

Die so früh im Verlaufe der primär chronischen progressiven Polyarthritis einsetzenden Atrophien der Muskeln und Knochen finden in der Annahme einer einfachen Inaktivitätsatrophie keine genügende Erklärung, zumal die Atrophieen bereits einsetzen, ehe es überhaupt zu einer wirklichen Inaktivität gekommen ist, wir erklären uns diese Atrophieen vielmehr, ebenso wie die nach Gelenktraumen und anderen Gelenksentzündungen einsetzenden, als reflektorische (Charcot, Duplay, Raymond, Derôche, Vulpian, Paget, Hoffa).

5. Therapie der primär chronischen progressiven Polyarthritis.

Auf die Therapie der primär chronischen progressiven Polyarthritis wollen wir hier nur mit kurzen Worten eingehen und hervorheben, dass in leichteren Fällen eine massvolle Uebungstherapie, in Verbindung mit Massage und Bädern, wohl das Zweckmässigste ist. Für noch wichtiger aber halten wir es, dass wir durch gut sitzende Schienenhülsenapparate die unteren Extremitäten, die ja bei der Belastung hochgradigeren Veränderungen der Gelenke besonders ausgesetzt sind, entlasten. Dadurch verhüten wir, wenn wir mit einer solchen Therapie frühzeitig beginnen, die Entstehung der sonst unvermeidlichen Kontrakturen. Die Schienenhülsenapparate werden in der Regel 1mal am Tage abgenommen, damit die Massage, die Gymnastik und die Hautpflege zu ihrem Recht kommen; sonst lässt man die Apparate Tag und

Nacht jahrelang tragen. Unter dieser Behandlung erlebt man häufig eine ganz erhebliche Besserung; vor allem aber erreichen wir dadurch, dass die Patienten herumgehen können, was für ihr Allgemeinbefinden von grösstem Werte ist; wir vermeiden die dauernde Bettlägerigkeit mit ihren schweren Konsequenzen. Ist es aber bereits zu Kontrakturen der Kniegelenke gekommen, so strecken wir dieselben langsam mittels Sektorenapparaten. Auf diese Weise bringen wir längst bettlägerige Kranke wieder auf die Beine.

Was die Bädertherapie, die wir erst anführten, betrifft, so sei hier erwähnt, dass eine Bäder- und Trinkkur in Karlsbad, Nenndorf, Pistyan etc., den Patienten meist recht gut tut, im allgemeinen genügen jedoch Heissluftbäder, Fango- oder einfache Prissnitzumschläge mit essigsaurer Tonerde u. dergl., den Zustand der Kranken wenigstens zu einem erträglichen zu machen.

Von unblutigen Operationen der versteiften Gelenke, also vom Redressement mit anschliessender Bewegungstherapie haben wir öfters Gebrauch gemacht. Man erreicht damit wohl hin und wieder etwas; diese Behandlung stellt aber meist sehr hohe Ansprüche an die Patienten, was das Vertragen von Schmerzen betrifft. Es sind daher nicht alle Patienten dieser Therapie zugänglich. Warnen müssen wir vor forcierten Redressionsmanövern bei stärkeren Kontrakturen, wegen der hohen Gefahr der Fettembolie.

Wir haben nun auch in wenigen geeigneten Fällen nach dem Vorgange von W. Müller, Schüller u. A. versucht, auf operativem Wege den Patienten eine Erleichterung zu verschaffen. Es eignen sich dafür natürlich nicht alle Fälle und nicht alle Gelenke; wenn unter Miterkrankung mehrerer anderer Gelenke eines besondere Beschwerden und Schmerzen macht, dann ist, auch in früheren Stadien, ein operativer Eingriff gewiss ein berechtigter Heilversuch. Was die späteren Stadien der Erkrankung betrifft, so wird die Operation hier ja meist andere Ziele verfolgen als die Frühoperation; während letztere, die natürlich in einer möglichst totalen Exstirpation der erkrankten Gelenkkapsel und in Wegnahme der sekundär erkrankten Knorpelpartien bestehen muss, den ganzen Krankheitsherd auszuschalten sucht, kann erstere, bei der auch die sekundären Veränderungen schon sehr hochgradig sind und zu Stellungsanomalien und Funktionsbeschränkung geführt haben, natürlich nur noch dem Zwecke dienen, Stellungsanomalien zu beseitigen und Funktionsstörungen zu bessern; hier werden also mehr die Osteotomien und die Resektionen in Betracht kommen.

Wir haben nun in einem Falle (Fall Her.) wegen der hochgradigen Schmerzen und Funktionsstörung die Arthrektomie des Kniegelenkes gemacht. Die Kapsel wurde ziemlich vollständig entfernt, bis

auf den hinteren Rezessus, während vom Knorpel nur die pannösen Wucherungen und der unter ihnen liegende Knorpel mit Messer und Löffel entfernt wurde. Leider hat die anfangs eingetretene Besserung nicht vorgehalten und, wie uns der Patient schrieb, sind weder die Schmerzen verschwunden, noch die Funktionsstörungen besser geworden.

In einem zweiten Falle (Fall Be.) wurde die Beweglichkeit der beiden Ellenbogengelenke durch Resektion des Radiusköpfchens gebessert, ohne dass die Bewegungsexkursionen allerdings sehr viel grössere geworden wären. Diese bessere Funktion besteht jetzt, ca. $^3/_4$ Jahr nach der Operation, noch; ob sie von dauerndem Bestande sein wird, lässt sich freilich nicht entscheiden (Fig. 105 u. 106).

Fig. 105. Fall Be.

Fig. 106. Fall Be.

Wenn auch der eine von diesen beiden Fällen nicht sehr ermutigend ist, haben wir doch, nach Müllers ganz brauchbaren Resultaten, sowie bei der geringen Aussicht, welche die sonstigen therapeutischen Massnahmen bieten, in geeigneten Fällen die Pflicht, auf operativem Wege an einer günstigeren Gestaltung der Therapie zu arbeiten. In der Mehrzahl der Fälle verbieten sich natürlich operative Massnahmen ohne weiteres wegen der Multiplizität der Gelenkerkrankungen und wegen des Allgemeinzustandes.

In neuerer Zeit haben wir nun zu unseren bisherigen Heilver-

fahren ein neues hinzugefügt, welches in frühen Fällen, d. h. wenn die Obliteration der Gelenke noch nicht zu weit vorgeschritten ist, vielleicht einige Aussicht auf Erfolg bietet. Wir haben nämlich bei unseren zu röntgendiagnostischen Zwecken ausgeführten Sauerstoffeinblasungen, wie Rauenbusch dies dargelegt hat, die Beobachtung gemacht, dass die Patienten eine lebhafte subjektive Besserung ihrer Beschwerden angaben, die tagelang anhielt. Wir haben dann systematisch alle 8—14 Tage bei mehreren Patienten die Einblasungen ausgeführt, so besonders im Falle Bel. Gerade dieser Fall, der einzige, in welchem wir das Verfahren über eine lange Zeit hin ausdehnen konnten, erfuhr eine sehr bedeutende Besserung des Gehvermögens. Wir glauben zwar nicht, dass wir durch die Sauerstoffeinblasung die Krankheit selbst bessern oder gar heilen könnten, wenngleich das (eine bakterielle Aetiologie vorausgesetzt) nach den Erfolgen Thiriars durchaus nicht undenkbar wäre; aber wir können durch systematisch fortgesetzte Ausdehnungen der Gelenkhöhle mit dem Sauerstoff der unaufhaltsam fortschreitenden Kapselschrumpfung und ihren schweren Folgen für die Funktion des Gelenkes entgegenarbeiten. Wir führen die Einblasung mit dem Wollenberg-Drägerschen Apparate aus. Zufälle oder Gefahren sind mit der Methode — genauestes Einhalten der vorgeschriebenen Technik vorausgesetzt — nach unseren Erfahrungen nicht verknüpft.

6. Krankengeschichten zur primär chron. progr. Polyarthritis.

1. Elisabeth Ku. 29 J. Lehrerin.

Anamnese: Pat. stammt aus gesunder Familie; speziell sind Gelenkerkrankungen in letzterer nicht vorgekommen. Pat. war stets gesund. 1903—1904 bewohnte sie eine sehr feuchte Wohnung. Die Menses traten zuerst mit 13 Jahren auf, waren seither stets normal und regelmässig.

1900 bemerkte Pat. zuerst ein kleines Knötchen am linken Zeigefinger-Mittelgelenk, das schmerzlos war. Allmählich stellten sich Schwellungen im Mittelfinger der rechten Hand, sowie in beiden kleinen Fingern ein. Diese Vorgänge verliefen fieberlos und schleichend. Schmerzen, die jetzt, wenn auch nicht dauernd, öfter auftreten, und besonders bei Witterungswechsel stark werden, waren früher nicht vorhanden. Im Laufe der Jahre erkrankten nun noch folgende Gelenke: Handgelenke, Füsse, Hüften, Halswirbelsäule, Kiefergelenke, Ellbogengelenke, Schultergelenke, rechtes Knie (vor 1 Jahr), linkes Knie (vor $^1/_4$ Jahr). Am jüngsten ist die Erkrankung im Mittelgelenke des vierten linken Fingers, die erst seit einem, höchstens zwei Monaten besteht.

Der Verlauf war stets gleichmässig fortschreitend, mit geringen

Exazerbationen und Remissionen; nur einmal, im März 1902, bekam Pat. angeblich mit hohem Fieber starke Schmerzen im linken Fuss nach Erkältung, die aber nach drei Tagen bereits vollständig verschwunden waren. Salizylpräparate, die Pat. im Laufe ihrer Krankheit anfangs häufig nahm, nützten gar nichts. Ganz gesund ist keins der bisher befallenen Gelenke wieder geworden, dagegen hat sich die Affektion der Hüften etwas gebessert. Die Halswirbelsäule und die Kiefergelenke sind zeitweise ziemlich frei. Herzbeschwerden haben nie bestanden.

Pat. machte die verschiedensten Kuren durch; sie war 1903 vier Wochen in Bad Elster, 1904 vier Wochen in Schmeckwitz bei Kamenz (Moorbad), 1905 Fangokur, Zitronenkur, 1906 $1^1/_2$ Monat in Wiesbaden. Nirgends spürte sie Besserung.

Status (10. Februar 1907): Blasse junge Dame mit geringem Fettpolster und schwacher, besonders im Bereiche der befallenen Glieder atrophischer Muskulatur. Drüsen nicht vergrössert, Hand, Haare, Nägel ohne Besonderheiten. Innere Organe, speziell Herz, gesund. Hände: Sämtliche Metakarpophalangealgelenke geschwollen, besonders beiderseits das zweite und dritte. Die Kapseln dieser Gelenke sämtlich verdickt; in der des zweiten und dritten Fingers deutlicher Erguss. Diese Gelenke zeigen eine besondere Beweglichkeit im Sinne der Ulnarabduktion. Die Mittelgelenke der Finger in leichter Beugestellung, die Endgelenke in Extensions- oder leichter Hyperextensionsstellung. In ersteren Beugung nicht ganz bis zum rechten Winkel, in letzteren bis zu 45° möglich. Am linken Zeige- und vierten Finger, angedeutet auch am dritten und fünften, finden sich auf der Radialseite etwa bis linsengrosse derbe Knötchen unter der Haut, die etwas verschieblich sind und sich prall elastisch anfühlen. Ebenso an der rechten Hand, die sich ganz wie die linke verhält. Die Muskulatur des Thenar, Hypothenar und die Interossei sind stark geschwunden.

Die Handgelenke befinden sich in geringer volarer Subluxation und Hyperextension. Beweglichkeit aktiv sehr gering, links etwas besser als rechts. Kapsel hier derber; Fluktuation nicht nachweisbar.

Ellbogengelenke: Aktive Beugung beiderseits frei; rechts Streckung bis 140°, links bis 160° möglich. Supination beiderseits etwas beschränkt, rechts mehr als links. Kapsel verdickt, prall elastisch. Scheinbar geringer Erguss.

Schultergelenke: Bewegungen in allen Richtungen nur wenig eingeschränkt. Kapsel wenig verdickt, kein Erguss.

Halswirbelsäule und Kiefergelenke augenblicklich ziemlich frei beweglich, jedoch spürt Pat. an der Grenze der Bewegungen eine

schmerzhafte Spannung. Zehen beiderseits in Valgusstellung, Gelenke gut beweglich, augenblicklich schmerzfrei; Kapseln nicht deutlich verdickt.

Kleine Fusswurzelgelenke ohne Besonderheiten.

Rechter Fuss in starker Valgus-, linker in leichter Varusstellung; freie Beweglichkeit, bis auf die Supinationsbeschränkung rechts. Kapsel rechts scheinbar nicht wesentlich verändert, links dagegen mehr; hier wölbt sich die Kapsel aussen von den Strecksehnen vor. Auch die Sehnenscheiden zeigen hier einen geringen Erguss.

Kniegelenk: Kapsel beiderseits stark verdickt, beiderseits Erguss, links stärker als rechts (wird durch Punktion entleert; s. anatomischen Teil). Keine Krepitation bei Bewegungen. Die Kniee können aktiv gut gebeugt und fast vollkommen gestreckt werden.

Hüftgelenk: links frei beweglich, rechts dagegen ist aktiv und passiv die Abduktion und die Rotation etwas behindert. Kapselverdickung nicht palpabel.

Röntgenbefund s. S. 107.

15. II. 07. Arthrotomie des Mittelgelenkes des vierten linken Fingers (Probeexzision) [Dr. Wollenberg], sowie Exstirpation eines der flachen subkutanen Knötchen. Befund s. anatomischen Teil.

Heilung p. primam.

Zweimalige Sauerstoffeinblasung in die Kniegelenke nach Entleerung des Exsudates.

Heissluftbäder, Gymnastik, Massage, Anlegung von Schienenhülsenapparaten für die Beine.

2. Frau Be. 38 J. Malermeisterfrau.

Aufnahme 25. I. 06.

Anamnese: Vater an unbekannter Krankheit, Mutter, die in letzter Zeit an „Rheumatismus" litt, an Wassersucht gestorben. Sieben Geschwister leben und sind gesund. Pat. hatte als Kind Masern, war sonst stets gesund. Menses traten mit 18 Jahren ein, waren stets normal. Pat. verheiratete sich vor 11 Jahren. Eine normale Geburt vor 10 Jahren, ein Abort vor 8 Jahren. Die Wochenbetten verliefen ohne Störung. Kind und Mann sind gesund.

Pat. will stets trockene Wohnungen bewohnt haben. Der Appetit war früher sehr schlecht, Verdauungsstörungen aber sollen nicht bestanden haben.

Vor vier Jahren stellten sich zuerst im dritten rechten Metakarpophalangealgelenk reissende Schmerzen ein, die dann in den Ellbogen hinaufzogen und später (ein Jahr darauf) auch links auftraten. Dann stellten sich auch Schmerzen im linken Fussgelenk ein.

Der Beginn dieser Krankheiten war fast unmerklich, schleichend. Fieber war angeblich nie vorhanden. Die Behandlung bestand in Sol-

und Seebädern. Die Affektion im Metakarpophalangealgelenk und im linken Fussgelenke verschwand allmählich vollkommen. Die Erkrankung der Ellbogengelenke aber nahm zu; die Streckung wurde beschränkt und auch die Beugung verursachte Schmerzen und wurde behindert.

Exazerbationen und Remissionen sehr gering.

Status: Grazil gebaute Frau. Geringes Fettpolster, guter Ernährungszustand.

Innere Organe, speziell Herz, ohne pathologischen Befund.

Am rechten dritten Metakarpophalangealgelenke sind keinerlei krankhafte Erscheinungen mehr bemerkbar. Aktive Bewegungen frei, keine Verdickungen der Knochen- oder Kapselteile. Ebenso zeigt der linke Fuss durchaus normalen Zustand.

Beide Ellbogengelenke sind äusserlich unverändert. Streckung aktiv und passiv bis 160° möglich, Beugung links frei, rechts nur bis 70° möglich. Bei passiven Bewegungsversuchen fühlt man bei den angegebenen Grenzen einen federnden Widerstand. Krepitation besonders rechts bei Bewegungen vorhanden. Die Supination ist rechts eingeschränkt, etwa zur Hälfte des Normalen ausführbar, links frei. Muskulatur der Unterarme schwach.

Röntgenbefund s. S. 97.

24. I. 06. Operation (Geheimrat Hoffa): Beiderseits Resektion des Radiusköpfchens.

Gelenkflächen unregelmässig. Knorpel stellenweise aufgefasert, von gelblicher Farbe. Mässige Erosionen. Geringe Wulstung des Knorpelrandes. Synovialis rötlich, etwas wulstig. Erguss nicht vorhanden.

1. II. 06. Wunden beiderseits p. primam verheilt. Pat. wird täglich mit Heissluftbädern, Massage, Gymnastik (aktiven und passiven Widerstandsbewegungen) behandelt. Letztere sind in den ersten Wochen sehr schmerzhaft.

5. V. 06. Entlassungsbefund:

Linkes Ellbogengelenk: Aktive Streckung bis 180°,
„ Beugung „ 45° möglich,
Pro- und Supination frei.

Rechtes Ellbogengelenk: Aktive Streckung bis 160°,
passive „ „ 170°,
aktive Beugung „ 70°,
passive „ „ 60°,
Pro- und Supination frei.

Nachuntersuchung 5. VI. 06: Pat. sieht sehr wohl aus, gibt an, ihre Arme viel besser brauchen zu können, als vor der Operation. Die Bewegungen, Beugung und Streckung, Pro- und Supination werden

beiderseits mit guter Kraft und schnell ausgeführt. Bewegungsexkursionen wie bei der Entlassung.

3. Marie Bu. 43 J. Früher Dienstmädchen. Jetzt im städtischen Siechenhause seit vier Jahren.

Anamnese (Sommer 1906).

Vater durch Unfall, Mutter an Wassersucht gestorben, vier Geschwister leben und sind gesund. Ein Bruder im Alter von drei Jahren gestorben. Keine Gelenkleiden in der Familie. Pat. machte im Alter von 14 Jahren Lungenentzündung, mit 23 Jahren Bleichsucht, einmal Influenza durch. Pat. war fast stets in Stellungen, wohnte meist in trockner Wohnung, einmal jedoch zwei Jahre lang in einer feuchten Kellerwohnung, in der Schwamm sein sollte. Sie besorgte alle Hausarbeit, die ziemlich schwer gewesen sein soll. Die Menstruation trat mit $17^1/_2$ Jahren ein, regelmässig, normal. Seit Herbst vorigen Jahres ist die Menopause eingetreten. Einige Jahre, nachdem Pat. die feuchte Wohnung gehabt hatte, erkrankte sie im Alter von 25 Jahren schleichend, schmerz- und fieberlos mit Anschwellungen in den Fussgelenken. Allmählich geringe Schmerzen. Dann folgten die Hand- und Fingergelenke, die Knie-, Hüft-, Ellbogen-, Schulter-, Halswirbelgelenke nacheinander in mehr oder weniger langen Zeitabständen. Allmählich stärker werdende Schmerzen, die, wie die Anschwellungen und Funktionsstörungen der Gelenke geringe Exazerbationen und Remissionen erkennen liessen. Niemals ist eins der einmal erkrankten Gelenke ganz gesund geworden.

Status: Abgemagerte Patientin. Hand ohne Besonderheiten. Ebenso die Nägel. Die Haare fallen jetzt stärker aus. Nirgends Lipombildungen am Körper, keine Lymphdrüsenhyperplasien. Herz zeigt normale Dämpfung, geringe Unreinheit der Töne und beschleunigte Herzaktion.

Gelenke in den für die prim. chron. progr. Polyarthritis charakteristischen Kontrakturstellungen. Genauerer Gelenkstatus fehlt.

Röntgenbefund s. S. 93, 98, 101, 105, 110.

Exitus am 3. XII. 06.

Gelenkbefund s. anatomischen Teil.

4. Gustav Her. 36 J. Lederarbeiter.

Anamnese: Pat. will früher stets gesund gewesen sein; seine Eltern, Frau und ein Kind leben und sind gesund. Vor $2^1/_4$ Jahren erkrankte er an Gelenkrheumatismus; die Krankheit begann schleichend, unmerklich, absolut fieberlos ohne vorhergehende Angina oder andere Prodrome, mit ziehenden Schmerzen und allmählicher Schwellung, ergriff zunächst die Schultergelenke, dann nach und nach die meisten Gelenke. Frei blieben die Hüftgelenke und die kleinen Gelenke der Wirbelsäule. Exazerbationen und Remissionen. Pat. wurde in zahlreichen

Krankenhäusern mit den verschiedensten Heilmethoden behandelt, ohne wesentlichen dauernden Erfolg. Zuletzt hat er sich einer energischen „Sonnenbadbehandlung" unterzogen.

Pat. kann nur sehr mühsam gehen, hat Schmerzen in fast allen Gelenken, am meisten im rechten Kniegelenke.

Status: Ziemlich elend aussehender, magerer Mann von mässig kräftigem Körperbau, Haut, Haare, Nägel ohne Besonderheiten. Lymphdrüsen nicht vergrössert. Herz, Lungen gesund. Innere Organe ohne Besonderheiten.

Der Gang ist mühsam, nur mit Stöcken möglich. Beide Hand- und Ellbogengelenke geschwollen, zeigen ein deutliches, weiches Geräusch bei Bewegungen; die letzteren sind schmerzhaft. Ebenso Schultergelenke.

Die Fingergelenke sind verdickt, was auf die deutlich palpable Kapselschwellung zu beziehen ist. Geringe Subluxationsstellung der Metakarpophalangealgelenke. Aktive Beweglichkeit der Finger- und Handgelenke ziemlich frei, bis auf die Bewegungen in den Fingergrundgelenken.

Der rechte Oberschenkel ist stark atrophisch, das rechte Kniegelenk stark verdickt. Im Bereiche des letzteren ist die Haut tief braun verfärbt (Sonnenbestrahlung). Das Kniegelenk zeigt Fluktuation, die Patella ausgesprochenes Ballotement. Die Gelenkkapsel ist stark verdickt, zeigt stellenweise knotige Wülste bei der Palpation. Bewegungen in diesem Gelenke werden langsam ausgeführt, die Streckung ist vollkommen, die Beugung nicht ganz bis zu einem rechten Winkel möglich. Fussgelenke sind ebenfalls verdickt.

Röntgenbefund s. S. 87.

Therapie: Zunächst wird Heissluft, Stauung und Massage bei Darreichung eines Salizylpräparates versucht. Da trotz mehrwöchentlicher Behandlung keine Besserung eintritt, wird das besonders schmerzhafte rechte Knie einer Operation unterzogen.

15. IX. 05. Arthrektomie des rechten Kniegelenks (Dr. Wollenberg). Befund s. anatomischen Teil.

Heilung p. primam.

Nach 14 Tagen Beginn mit vorsichtiger aktiver und passiver Gymnastik, Massage. Nach mehreren Wochen wird Pat. entlassen. Die Bewegungsexkursionen sind dieselben, wie vor der Operation. Doch gibt Pat. eine geringe Erleichterung seiner Beschwerden an.

Wie uns der Patient im Sommer 1906 brieflich mitteilt, ist sein Zustand nicht gebessert; die alten Schmerzen haben sich ganz allmählich wieder eingestellt. Die Bewegungen sind ebenso schlecht ausführbar, wie früher.

5. Anna Wer. Kaufmannswitwe. 74 J. Elisabeth-Siechenhaus.

Vater an Herzleiden, Mutter an Altersschwäche gestorben. Gelenkleiden oder nervöse Leiden sind in der Familie nicht vorhanden. Geschwister an Leberleiden, Tuberkulose etc. gestorben. Pat. will sonst stets gesund gewesen sein.

Vier Partus, die gut verliefen. Menopause Ende der vierziger Jahre. Ernährung und Appetit stets gut.

Vor vier Jahren bezog Pat., die sonst stets in guten, trockenen Wohnungen wohnte, einen Neubau, der so feucht war, dass das Wasser buchstäblich die Wände heruntertropfte.

Vor zwei Jahren stellten sich allmählich und schleichend Schmerzen und Schwellungen in beiden Händen ein, und zwar in allen Gelenken derselben, wenn auch nicht mit einem Male. Auch die Knie und Schultern erkrankten darauf. Fieber dabei nie vorhanden. Die Schmerzen verschlimmerten sich zuweilen, zuweilen wurden sie geringer.

Status: Ihrem Alter entsprechend, sonst ganz rüstig aussehende Greisin. Lymphdrüsen nicht vergrössert. Haut, Haare, Nägel ohne Besonderheiten. Herz: Dämpfung normal, Töne rein. Beide Hände (cf. Fig. 54) zeigen — wenig hochgradige — Veränderungen. Handgelenk — wenig geschwollen — aktiv und passiv in annähernd normalen Grenzen beweglich. Metakarpalknochen in leichter Dorsalflexion. Metakarpophalangealgelenke etwas geschwollen, leicht ulnarwärts abgewichen, leidlich beweglich. Musc. interrossei atrophisch, ebenso Thenar und Hypothenar. Finger im Interphalangealgelenke leicht hyperextensiert; sie können aktiv gebeugt werden, am zweiten und dritten Finger weniger, am vierten und fünften besser. Das zweite Interphalangealgelenk des zweiten und dritten Fingers in leichter Flexion, kann aktiv etwas mehr gebeugt, passiv fast in normalen Grenzen gebeugt und gestreckt werden. Der Daumen zeigt beiderseits im Endgelenk Versteifung in Streckstellung, aktive und passive Bewegungen in demselben nur minimal möglich. Schmerzen bei der Untersuchung kaum vorhanden.

Ellbogengelenke frei. Schultergelenke: Elevation des Armes etwas schmerzhaft, sonst Beweglichkeit leidlich. Verdickungen der Kapsel nicht nachweisbar.

Kniegelenke in rechtwinklige Beugestellung. Aktive stärkere Beugung in geringem Grade möglich, Streckung aktiv und passiv unmöglich. Gelenkkapsel verdickt, von ziemlich weicher Konsistenz, ohne Unebenheiten. Kein Erguss.

Röntgenbefund s. S. 86, 105.

6. Frau Me. 58 J. Kaufmannswitwe.

Untersucht 29. X. 06.

Anamnese: Vater mit 73 Jahren gestorben, Mutter mit 80 Jahren

am Schlag. Ein Bruder soll an Gicht in den Zehen und im Handgelenke leiden und ein schwerer Neurastheniker sein.

Pat. ist früher stets gesund gewesen, erinnert, von Kinderkrankheiten nur die Masern gehabt zu haben. Die Menses traten mit 15 Jahren ein, waren stets ohne Besonderheiten, nur will Pat. zunächst ein paar Jahre bleichsüchtig gewesen sein. Partus oder Aborte hat Pat. nicht durchgemacht. Die Menopause trat mit 49—50 Jahren (1898) ein.

Pat. ist nervös, leidet zeitweise an Beklemmungen. Eine feuchte Wohnung will Pat. nie gehabt haben. Erkältungsursachen weiss sie nicht anzugeben. Die Ernährung war stets gut und reichlich, die Verdauung ohne Anomalien.

Seit ca. drei Jahren (vielleicht auch etwas länger) ist Pat. eine allmählich ohne Schmerzen oder Fieber eintretende Schwellung an den Endgelenken des zweiten und dritten Fingers beiderseits aufgefallen. Der Beginn war so schleichend, dass Pat. zuerst gar nicht darauf achtete und daher den genaueren Zeitpunkt der Erkrankung nicht angeben kann. Präliminare Schmerzen, Muskelkrämpfe im Daumenballen oder Vorderarm hat Pat. nie wahrgenommen.

Allmählich, unter geringen Exazerbationen und Remissionen, nahm das Leiden zu und führte zu geringen Deviationen der Finger. Es wurden die Mittelgelenke der gleichen Finger beider Hände, sodann das rechte Knie ergriffen.

Status: Dame von gutem Ernährungszustand, mit ziemlich starkem Fettpolster. Innere Organe, speziell Herz, ohne pathologischen Befund.

Die Endglieder des zweiten und dritten Fingers beiderseits stehen in leichter Flexionsstellung, die Mittelglieder in leichter Hyperextension. Aktive und passive Beugung und Streckung in den Endgliedern ziemlich stark gehindert, aber in kleinen Grenzen schmerzlos möglich. Die Gelenkkapsel scheint ein wenig verdickt, die Gelenkenden scheinbar ebenfalls, so dass sie beiderseits von der Strecksehne als knotenartige harte Körper vorspringen. Verdickung, wie Röntgenbild zeigt, lediglich auf Kosten der Weichteile. Die Mittelgelenke sind aktiv normal flektierbar, während die aktive Extension das Mass des Physiologischen sogar überschreitet.

Ausgeprägte Atrophie der Muskeln, besonders der Mm. Interossei, weniger des Thenar und Hypothenar, noch weniger der Vorderarmmuskeln.

Das rechte Knie steht in geringer Beugestellung, aus der es zwar normal flektiert, nicht aber mehr extendiert werden kann. Es enthält einen Erguss, welcher durch Punktion entleert wird (geringe Menge

klarer, gelber Flüssigkeit). Nach der Punktion erscheint die Kapsel verdickt, stellenweise Zotten fühlbar. Quadriceps ziemlich atrophisch. Bei Bewegungen ein leises knirschendes Geräusch.

Es besteht ein doppelseitiger, nicht fixierter Plattfuss und Hallux valgus.

Sonstige Gelenke normal.

Röntgenbefund s. S. 88.

7. Marie Ro. 59 J. Kaufmannsfrau.

Aufnahme 27. IX. 05.

Anamnese: Heredität nicht nachweisbar. Pat. leidet seit drei Jahren angeblich an „Gicht" der oberen Extremitäten (Finger-, Handgelenke); seit $1^3/_4$ Jahren ähnliche Beschwerden im rechten Kniegelenke. Das Knie ist angeschwollen, von Zeit zu Zeit treten Schmerzen im Gelenke auf, so dass Pat. nur unter Beschwerden gehen kann. Kein Fieber, schleichender Beginn.

Ursache der Pat. ganz unbekannt. Von seiten des Sexuallebens nichts Besonderes. Menses stets regelmässig, seit 15 Jahren verschwunden. Feuchte Wohnung hat Pat. nie gehabt.

Status: Grosse Frau von gutem Ernährungszustand. Innere Organe ohne Besonderheiten. Reaktion der Pupillen normal. Patellarreflexe positiv. Romberg mässigen Grades. Das rechte Kniegelenk ist diffus verdickt. Zu beiden Seiten des Lig. patellae, sowie im oberen Rezessus mässig druckempfindliche Verdickungen. Sehr geringer Erguss. Bei Bewegungen, die mässig beschränkt sind, ist deutliches Knacken im Gelenke wahrnehmbar. Das linke Kniegelenk zeigt dieselben Veränderungen, nur in geringerem Grade.

An beiden Handgelenken und den Metakarpophalangealgelenken sind ebenfalls Verdickungen vorhanden. Die Bursa olecrani rechts geschwollen.

Röntgenbefund s. S. 106.

8. Elisabeth Ri. 24 J.

Anamnese: Pat. litt an doppelseitiger angeborener Hüftgelenksverrenkung, weswegen im Mai 1902 die Hoffasche Pseudarthrosenoperation ausgeführt wurde; dieselbe hat einen glänzenden Erfolg gehabt, insofern Pat. jetzt ohne jedes Watscheln geht und von der starken Lordose befreit ist; man sieht ihr in keiner Weise mehr ihr Leiden an, nur eine gewisse, aber sehr geringe Schwerfälligkeit erinnert daran, dass Pat. keine normalen Hüftgelenke hat.

Seit 1902, wo Pat. angeblich sechs Wochen in einer feuchten Wohnung war, leidet sie, die angeblich aus gesunder Familie stammt und sich — bis auf ihr Hüftleiden — gesund und normal befunden hat,

an ihrer jetzigen Gelenkaffektion. Im Herbst 1902 erkrankte das Mittelgelenk des rechten Mittelfingers, dann die Mittelgelenke der Finger der linken Hand, dann das rechte Ellbogengelenk, dann das rechte Handgelenk mit Schmerzen und Schwellung. Fieber soll dabei nie bestanden haben. Dann erkrankte das linke Handgelenk, und zwar soll dieses besonders stark geschwollen gewesen sein. Die ganze Erkrankung soll schleichenden Charakter gehabt haben, aber mit Exazerbationen einhergegangen sein.

Status: Mässig genährtes junges Mädchen. Hüftbefund cf. oben. Lungen, Herz ohne pathol. Befund. Fingergelenke meist etwas verdickt. Das Mittelgelenk des rechten Mittelfingers steht in Beugestellung, ist stärker verdickt. Der rechte Ellbogen lässt sich weder ganz beugen, noch strecken, Pro- und besonders Supination stark eingeschränkt. Das linke Handgelenk steht in starker Dorsalflexion (mit geringer Subluxation), lässt sich etwas mehr strecken, nicht aber beugen.

Muskeln der Hand (Interossei, Thenar, Hypothenar) atrophisch.

Röntgenbefund s. S. 89, 96.

Therapie: In Narkose werden das rechte Ellbogengelenk und das linke Handgelenk mobilisiert, darauf Anlegung von kalten Kompressen.

Nach einigen Tagen Beginn mit Massage, aktiver und passiver Gymnastik, Heissluftbäder.

Pat. in ambulante Behandlung entlassen. Die Beweglichkeit der Gelenke ist wesentlich gebessert, jedoch bestehen noch immer Bewegungsstörungen und lebhafte Schmerzen bei passiven Bewegungen über die Grenze der aktiven Bewegungsmöglichkeit hinaus.

9. Frau Li. 33 J. Elisabeth-Siechenhaus.

Anamnese: Vater vor acht Jahren an Rippenfellentzündung gestorben, Mutter lebt und ist gesund, Geschwister ebenfalls. Gelenkleiden, Nervenleiden etc. in der Familie angeblich nicht vorhanden. Pat. heiratete 1898, hat zwei Kinder, von denen das jüngste jetzt $4^1/_2$ Jahre alt ist. Geburten gut verlaufen. Pat. hat stets ihre Wirtschaft selbst besorgt. Die Wohnung war trocken, die Ernährung genügend. Vor vier Jahren bekam Pat. langsam, fieberlos Schmerzen im rechten Fuss, dann im rechten, darauf im linken Knie. Dann erkrankte die rechte Hand. Vor drei Jahren konnte Pat. auch den Mund nicht ganz öffnen, eine Erscheinung, die jedoch später ganz zurückging. Seit über ein Jahr ist die Halswirbelsäule ergriffen.

Status: Abgemagerte Frau mit gelblicher Hautfarbe. Muskulatur und Fett gering. Herz von normaler Dämpfung, reinen und regelmässigen Tönen. Die anderen inneren Organe ebenfalls gesund (cf. Fig. 57).

Füsse: Rechts Plattfussstellung, geringer Hallux valgus. Grosszehengrundgelenk etwas verdickt, nicht schmerzhaft. Fussgelenk stark geschwollen, besonders zu beiden Seiten der Malleolen. Ein Erguss ist nicht deutlich nachweisbar, dagegen ist die Gelenkkapsel verdickt, besonders zwischen Malleolus intern. und Extensoren fühlt man die Zottenwucherungen der Synovialis durch. Hier ist die Palpation etwas schmerzhaft.

Linker Fuss in normaler, eher ein wenig supinierter Stellung. Hier besteht besonders eine Schwellung am Malleolus externus. Daselbst ist etwas Fluktuation nachweisbar. Die Schwellung erstreckt sich auch auf die Peronealsehnenscheiden. An der Innenseite des Fusses ist die Schwellung geringer.

Kniegelenke stark kolbig verdickt, lassen sich bis zu 140° strecken. Beugung bis 45° möglich. Tibia nach hinten subluxiert. Gelenk in Valgusstellung. Bei gestrecktem Knie springen die verkürzten Beugesehnen kulissenartig vor. Die Gelenkkapsel des rechten Gelenkes ist prall ausgedehnt und im Bereiche des Kniespaltes und des oberen Rezessus gut palpabel. Die Vorwölbung des oberen Rezessus wird durch die Quadricepssehne in zwei Hälften geteilt. Fluktuation nachweisbar. Die Palpation zeigt eine elastische Konsistenz der Kapsel, ohne gröbere Unregelmässigkeiten, Höcker etc. Die Patella zeigt leichte höckerige Unebenheiten.

Linkes Knie wie rechtes, nur ist das Gelenk viel weniger geschwollen als das letztere; kein Erguss.

Linker Arm zeigt ähnliche, aber viel geringere Veränderungen, als der rechte.

Rechter Arm:

Finger: Daumengrundgelenk und mittleres Kleinfingergelenk leicht verdickt. Fingerbewegungen frei.

Handgelenk stark verdickt, steht in Beugestellung und ist nach unten subluxiert, so dass die Beugesehnen bei Streckungsversuchen kulissenartig vorspringen. Im Handgelenke ist nur eine geringe Beugeexkursion ausführbar. Die Kapsel ist stark verdickt, von prall elastischer Konsistenz.

Ellbogengelenk steht in leichter Beugestellung. Beugung frei. Vorderarm steht in Pronation. Supination aktiv und passiv unmöglich. Bicepssehne springt bei Streckungsversuchen stark vor.

Schulter mässig verdickt; aktive Bewegungen ohne Mitbewegungen des Schulterblattes in geringem Umfange möglich, passive etwas mehr.

Die Kapsel springt im oberen Teile bei Elevation des Armes etwas vor.

Am Oberarm einige längliche Knötchen unter der Haut fühlbar, eines unterhalb des Deltoideus in der Gegend des N. radialis, das andere direkt oberhalb des Condyl. extern. gelegen, von diesem abgrenzbar (Drüsen!).

Kiefergelenke frei.

Wirbelsäule: Ziemlich hochgradige r. conv. Dorsalskoliose (l. conv. compensator. Lumbalskoliose). Wirbelsäule hochgradig versteift (Bewegungen werden fast nur in den obersten Halswirbeln in geringem Masse ausgeführt. Drehbewegungen mit dem Kopf nur in minimalen Grenzen ausführbar).

Kopfhaltung etwas vornübergeneigt.

Röntgenbefund s. S. 91, 102, 106, 112.

10. Frau Eu. 29 J. Oberleutnantsfrau.

Untersucht November 1906.

Vater am Schlag gestorben, Mutter lebt, ist gesund. Pat. war bis auf Diphtherie und Masern im Kindesalter stets gesund. Nur hat Pat. häufig an Halsentzündungen gelitten. Geschwister sind ganz gesund.

Periode begann mit 13 Jahren, war stets unregelmässig, schmerzhaft. Pat. heiratete vor $8^1/_2$ Jahren. Zwei Kinder leben und sind ganz gesund. Pat. hat sich viel sportlich betätigt. Ueberanstrengungen werden geleugnet. Feuchte Wohnung hat Pat. nie gehabt. Der Appetit und die Verdauung stets normal.

Vor fünf Jahren begann das Gelenkleiden allmählich mit Schmerzen im rechten Daumengrundgelenk, später trat hier auch Schwellung auf; dann erkrankten allmählich auch die anderen Fingergelenke beider Hände, die Handgelenke, Ellbogengelenke. Dann traten Schmerzen in den Metatarsophalangealgelenken beider Füsse, dann in der Fersengegend auf, darauf erkrankten die Kniee (zunächst links, dann auch rechts) mit Schmerzen und Schwellung. Zunächst stellte sich das linke, dann auch das rechte Knie in Beugekontraktur.

Schulter-, Hüft-, Wirbelsäulengelenke frei geblieben.

In den Kiefergelenken hat Pat. hin und wieder einmal Schmerzen, die jedoch stets wieder vergehen.

Ueber Schweisse hat Pat. nicht zu klagen.

Bei der ganzen Erkrankung ist nie Fieber vorhanden gewesen, der Verlauf war vielmehr durchaus schleichend; geringe Exazerbationen und Remissionen.

Pat. kam im Juli 1905 in die Behandlung von Geheimrat Hoffa, zunächst sechswöchentliche Kur in Karlsbad (Moorbäder, Massage Medikomechanik). Vom November 1905 an trägt Pat. Schienenhülsen-

apparate mit Sektoren an beiden Beinen, mit Hilfe deren die Beugekontrakturen allmählich gestreckt wurden. Diese Apparate wurden zehn Monate Tag und Nacht getragen. Dann fünfwöchentliche Kur in Karlsbad. Dann Apparate mit Gummizügen. Jetzt geht Pat. leidlich, mit steifen, aber gestreckten Knieen. Es ist jedoch auch eine geringe aktive Beugungsfähigkeit vorhanden.

Rheumatische Schmerzen, besonders an den Armen, noch immer vorhanden.

Status: Kräftige Dame von gesunder Hautfarbe. Die Finger stehen im Mittelgelenk gebeugt, im Endgelenke extendiert. Die Metakarpophalangealgelenke sind geschwollen, ihre Kapsel ist verdickt, ebenso die ersten Interphalangealgelenke, während die Endgelenke Verdickungen nicht erkennen lassen. Die aktive Beugung der Fingergelenke ist frei, die Streckung im Mittelgelenke behindert. Die aktive Beweglichkeit in den Metakarpophalangealgelenken ist frei.

Das Handgelenk steht beiderseits in sehr geringer volarer Subluxation und Beugestellung (Bajonettstellung). Seine Kapsel ist verdickt. Die aktive Beweglichkeit minimal.

Die Ellbogengelenke beide in stumpfwinkeliger Beugestellung; weitere aktive und passive Streckung nicht möglich, Beugung dagegen fast normal. Supination nur in minimalen Grenzen möglich; Vorderarme stehen in Pronation. Kapsel verdickt. Bei Supinationsbewegungen fühlt man im rechten Radiohumeralgelenk Krepitation. Die Hand- und Vorderarmmuskeln sind stark abgemagert, besonders Thenar, Hypothenar und Interossei.

Kniegelenke standen früher in Beugestellung, jetzt in ziemlich gestreckter Stellung. Kein Erguss. Kapsel stark verdickt, mit palpablen Zottenwucherungen.

Füsse ohne Besonderheiten.

Die übrigen Gelenke frei beweglich.

Innere Organe, speziell Herz, ohne Besonderheiten.

11. Friderike Rei. 57 J. Frühere Köchin, dann Maurersfrau. Jetzt ist Pat. im Berliner städtischen Siechenhause.

Anamnese: Vater an Lungenschwindsucht, Mutter an „Abzehrung" gestorben. Mehrere Geschwister klein gestorben. Gelenkleiden sind in der Familie nicht vorhanden. Pat. will früher stets gesund gewesen sein, hat stets trockene Wohnung gehabt; die Ernährung war immer gut. Die Menses traten im 14. Lebensjahre ein, waren regelmässig alle vier Wochen, sehr stark, acht Tage dauernd. Ein normaler Partus, keine Aborte. Das Klimakterium trat mit dem 47. Jahre ein.

Vor ihrer Gelenkkrankheit hat Pat. keine Schmerzen und unan-

genehme Empfindungen gehabt. Die Krankheit setzte langsam, fieberlos, schleichend ein; die anfänglichen Schmerzen und Schwellungen waren gering, nahmen allmählich zu. Die Angaben über die Reihenfolge werden nicht sehr genau gemacht; es sollen folgende Gelenke in folgender Reihenfolge erkrankt sein: Beide Kniegelenke. Beide Ellbogen-, Hand- und Fingergelenke. Beide Schultergelenke. Beide Fussgelenke. Rechte Zehengelenke. Halswirbelgelenke in geringem Grade. Der Verlauf war fortschreitend, mit Exazerbationen und Remissionen. Nie ist eins der erkrankten Gelenke wieder gesund geworden.

Status: Haut ohne Oedeme oder Pigmentationen. Der linke Unterschenkel zeigt Glanzhaut. In der Gegend des inneren Knöchels alte Ulcusnarbe. Nägel und Haare ohne Besonderheiten. Nirgends Lipombildungen am Körper. Keine Lymphdrüsenhyperplasien.

Innere Organe normal, bis auf ein Cor. adiposum (Herzaktion bisweilen irregulär). Herzdämpfung und Töne ohne Besonderheiten.

Die Gelenke in den verschiedensten für prim. chron. Polyarthritis charakteristischen Stellungen.

Genauerer Gelenkstatus fehlt.

Röntgenbefund s. S. 102, 107.

12. Klara Bef. 30 J. Früher Schneiderin. Jetzt ist Pat. im Berliner städtischen Siechenhause.

Anamnese: Vater angeblich an Typhus und Gehirnentzündung gestorben, Mutter am Kindbettfieber. Sechs Geschwister leben und sind gesund, eine Schwester, ca. zwei Jahre alt, an Gehirnkrämpfen gestorben. In der Familie keine Gelenkleiden, keine Tuberkulose.

Als Kind hat Pat. Masern gehabt. Ferner öfter Migräne mit Erbrechen, sonst stets gesund. Die Wohnung war stets gut und trocken, die Ernährung sehr gut. Die Periode trat mit 18 Jahren ein, war alle vier Wochen, ziemlich regelmässig, acht Tage dauernd, mässig stark. Keine Partus oder Aborte.

Vor Beginn der Gelenkerkrankung wurden unangenehme Empfindungen in irgend welchen Körperteilen nicht bemerkt. Die Krankheit setzte langsam, schleichend ein, ohne jedes Fieber. Die Schwellung war anfangs gering, nahm allmählich zu, die Schmerzen waren aber sehr bald ziemlich heftig. Ergriffen wurden folgende Gelenke in folgender Reihenfolge: Beide Grosszehengelenke. Rechte Mittelfingergelenke. Rechte Daumengelenke. Die übrigen Fingergelenke der rechten Hand. Linke Ringfingergelenke, linke Mittelfingergelenke. Uebrigen Fingergelenke der linken Hand. Beide Kniegelenke. Beide Schultergelenke. Beide Ellbogengelenke. Beide Handgelenke. Beide Fussgelenke.

Der Verlauf war deutlich progredient, mit anfänglich öfteren

Exazerbationen und Remissionen. Seit zwei Jahren ist er ziemlich stationär. Nie ist eins der ergriffenen Gelenke je wieder gesund geworden.

Status: Haut ohne Besonderheiten; die Fussrücken schwellen zuweilen etwas an. Nägel und Haare normal. Keine Lipombildungen. Keine Lymphdrüsenhyperplasien. Es besteht eine mässige Chlorose. Ausser dieser und dem Gelenkleiden keine klinisch nachweisbare Erkrankung. Herz zeigt normale Dämpfung. Sein Ton an der Spitze etwas unrein.

Gelenke mit den für Polyarthritis charakteristischen Veränderungen. Genauerer Gelenkstatus fehlt.

Röntgenbefund s. S. 98, 100, 107.

13. Marie Ov. 32 J. Schlächtermeisterfrau. Jetzt ist Pat. im Berliner städtischen Siechenhause.

Anamnese: Vater an unbekannter Krankheit, Mutter an Blutvergiftung gestorben. Fünf Geschwister leben, sind gesund. In der Familie keine Gelenkleiden, keine Tuberkulose.

Pat. war früher stets gesund; sie wohnte $^1/_2$ Jahr in einer feuchten Kellerwohnung, bei Beginn der Erkrankung in einer etwas feuchten Parterrewohnung; ausserdem verkaufte sie in der Markthalle, wo es stets sehr kalt und zugig war. Die Ernährung war immer eine vorzügliche. Die Periode trat mit 14 Jahren ein, war stets regelmässig, gering, drei Tage dauernd. Ein normaler Partus, keine Aborte.

Vor Einsetzen des Gelenkleidens wurden unangenehme Sensationen nicht bemerkt. Die Gelenke schwollen langsam und allmählich, ohne jede fieberhafte Erscheinung an. Schwellung und Schmerzen waren anfangs gering. Die Reihenfolge der erkrankten Gelenke ist folgende: Rechter Daumen und rechtes Handgelenk, Zehengelenke. Linkes Kniegelenk, rechtes Kniegelenk. Beide Ellbogengelenke. Linkes Handgelenk, Fingergelenke, Schultergelenke. Linkes Hüftgelenk. Kiefergelenke. Halswirbelgelenke.

Der Verlauf war, mit geringen Exazerbationen und Remissionen, deutlich progredient. Keins der einmal befallenen Gelenke ist je wieder normal geworden.

Status: Haut, Haare, Nägel ohne Besonderheiten. Keine Lipome, keine Lymphdrüsenhyperplasien. Innere Organe normal, speziell Herz von normaler Dämpfung und reinen Tönen.

Die Gelenke zeigen die für prim. chron. Polyarthritis charakteristischen Veränderungen. Genauerer Gelenkstatus fehlt.

Röntgenbefund s. S. 92, 98, 101, 103, 108, 112, 113.

14. Frau Fri. 59 J. Kaufmannsfrau.

Vater an Tuberkulose gestorben, Mutter an Krebs im hohen Alter.

Ein Bruder im Kriege gefallen, einer an der Brightschen Krankheit, eine Schwester an der Cholera gestorben.

Die Mutter soll an Gicht der Hände gelitten haben, d. h. stets ohne heftigere Anfälle; das Bild soll ebenso gewesen sein, wie bei der Patientin. Der Mann der Patientin soll nach ärztlichem Ausspruch an typischer Gicht leiden.

Pat. hat als Kind Masern, Scharlach, Typhus durchgemacht. 1874 oder 1875 hat Pat. 5—6 Wochen an Gesichtsrose gelitten. Sonst ist sie nie krank gewesen.

Menses zuerst mit 13 Jahren eingetreten, meist sehr regelmässig, ohne wesentliche Beschwerden. Partus oder Aborte hat Pat. nicht durchgemacht. Menopause vor 7—8 Jahren, ohne Beschwerden.

Vor 13 Jahren hat Pat. nach Anstrengungen Schmerzen ohne Anschwellung im rechten Knie gehabt, kein Fieber. Umschläge und Massage besserten die Beschwerden bald. Zugleich waren Anschwellungen der Endgelenke, erst der rechten, dann der linken Hand bemerkbar. Finger schmerzlos, unverändert.

Von 1901 bis Frühjahr 1906 hat Pat. eine sehr kalte Wohnung gehabt. Jetzt vor einem Jahr erkrankte Pat. wieder mit Schwäche im rechten Bein und mit Druckempfindlichkeit im rechten Knie. Das letztere schwoll von Zeit zu Zeit an, ohne Fieber, ohne besondere Schmerzen; es zog sich allmählich etwas krumm.

Der Zustand der Fingergelenke hat sich mit den Jahren unter geringen Remissionen allmählich verschlimmert; es treten manchmal ziehende Schmerzen in den Händen und Fingern auf, die Verdickungen haben allmählich zugenommen; allmählich erkrankten die Mittelgelenke der Finger, vor 5—6 Jahren erkrankte auch das Karpometakarpalgelenk der Daumen, rechts mehr als links.

Status: Kleine, relativ gut erhaltene Frau von gutem Aussehen. Innere Organe normal, besonders Herz. Puls regulär 80. Endgelenke der Finger verdickt, scheinbar etwas aufgetrieben, aktive Beugungsfähigkeit vermindert. Diese Gelenke stehen ganz minimal gebeugt, das Endglied des rechten vierten Fingers ist etwas radialwärts, das des linken dritten etwas ulnarwärts deviiert. Die Kapseln scheinen leicht verdickt.

Die Mittelgelenke lassen sich ein wenig hyperextendieren; aktive Beweglichkeit derselben normal. Auch hier ist die Kapsel ein ganz klein wenig verdickt.

Das Karpometakarpalgelenk des rechten Daumens ist verdickt; die Basis des Metakarpus ein wenig dorsalwärts subluxiert. Die Kapsel leicht verdickt, druckempfindlich. Der Daumen ist hier aktiv und passiv in der Beweglichkeit beschränkt. Linker Daumen ebenso, nur geringer erkrankt. Die Subluxation fehlt hier.

Die Muskulatur des Thenar ist beiderseits etwas atrophiert. Sonst ist eine ausgesprochene Atrophie der Muskulatur nicht vorhanden.

Das rechte Knie steht in stumpfwinkeliger Beugestellung und in geringer Valgusstellung. Die Kapsel ist wenig verdickt, weich, ohne deutlich palpable Zotten. Kein Erguss. Aktive Beugungsfähigkeit normal, Streckung behindert. Sonstige Gelenke normal.

Pat. trägt am rechten Bein einen Schienenhülsenapparat, der die Kontraktur grösstenteils beseitigt hat.

Röntgenbefund s. S. 92.

15. Therese Wi. 45 J.

Mutter ist an „Gehirnschlag" gestorben (hatte häufig „Gehirnkrämpfe"), Vater verunglückt. Eine ältere Schwester (eine Wäscherin) litt an demselben Leiden wie Pat., und ist im Siechenhause gestorben.

Pat. war früher Köchin, dann Pflegerin. Die Ernährung war stets gut. Vor 23 Jahren wohnte Pat. drei Jahre lang in einem sehr feuchten Keller.

Vor 15 Jahren begann ihr Gelenkleiden schleichend mit ziehenden Schmerzen und Schwellung in Hand, Fingern, Ellbogen, Schultern. Pat. arbeitete aber unter wechselnden Schmerzen weiter. Dann fingen die Kniee und Fussgelenke an zu erkranken und machten Pat. bettlägerig.

Die Menopause trat bereits im 30. Lebensjahre, also mit Beginn der Erkrankung ein.

Pat. hat leicht gelbliche Hautfarbe, schwache Muskulatur, geringes Fettpolster. Beide Kniee in Beugekontraktur, lassen sich bis zu einem Winkel von 135° strecken. Beugung aktiv und passiv nicht wesentlich gehindert. Tibiae nach hinten subluxiert. Gelenke nicht wesentlich verdickt, Kapsel zeigt keine fühlbaren Veränderungen, dünn, derbe; kein Erguss. Am linken Knie bei Bewegungen deutliches, lautes Knarren; man fühlt dabei, dass die Patella Hemmungen findet und ruckweise emporgleitet. Beide Füsse in geringer Klumpfussstellung, zeigen Hallux valgus der Grosszehe und Hammerzehenstellung der übrigen Zehen. Fussgelenke gut beweglich. Kapsel ohne sicht- und fühlbare Abnormitäten.

Hände: Rechts ziemlich starke Subluxation des Handgelenkes, das Capitulum ulnae springt dorsalwärts stark vor; trotzdem ziemliche Beweglichkeit. Metakarpalknochen leicht dorsalflektiert. Die Capitula metacarpal. springen mit spitzen Höckern vor, die Grundphalangen sämtlich luxiert, volarflektiert und ulnarwärts deviiert. Die luxierten Gelenke lassen zugleich seitliche Schlotterbewegungen zu.

Die ersten Interphalangealgelenke 2—5 in Beugekontraktur, der

fünfte Finger zugleich adduziert und unter den dritten und vierten eingeschlagen. Endgelenke in Streck- resp. ganz geringer, des fünften in etwas stärkerer Beugestellung.

Daumengrundgelenk lässt sich leicht subluxieren, dabei knirschende Geräusche. Metakarpophalangealgelenk in Beugekontraktur, Endgelenk gestreckt, kann leicht hyperextendiert, aber nur wenig flektiert werden.

Linke Hand zeigt ungefähr die gleichen Veränderungen; der zweite Finger ist stark einwärts rotiert, weicht im Mittelgelenke ulnarwärts ab. Der vierte und fünfte Finger zeigt fast eine zur Richtung der Metakarpalia senkrechte Stellung, so stark ist die Ulnardeviation.

Ellbogengelenke können nicht ganz gestreckt werden, aber gut gebeugt. Supination etwas behindert. Kapsel verdickt, mit knotigen Einlagerungen (Zotten). Weiche Krepitation bei Bewegungen. Olekranon springt stark vor.

Schultergelenk: Bewegungen eingeschränkt, besonders die seitliche Elevation. Alle knöchernen Gelenkkomponenten sind infolge der hochgradigen Abmagerung der Weichteile gut sicht- und fühlbar. Deformationen sind nicht nachweisbar.

Die Haut über den Gelenken ist dünn, atrophisch, über den vorspringenden Knochenteilen gerötet, teilweise glänzend.

Kubitaldrüsen nicht palpabel.

Innere Organe ohne Besonderheiten.

Röntgenbefund nicht vorhanden.

16. Frau Son. 62 J. Glasermeisterfrau. Elisabeth-Siechenhaus.

Mutter starb am Herzschlag, Vater an Altersschwäche. Sieben Geschwister, von denen eine jüngere Schwester (in den Fünfzigern) jetzt an einem ähnlichen Gelenkleiden erkrankt ist. Nervenleiden sind angeblich in der Familie nicht vorgekommen.

Pat. verheiratete sich mit ca. 28 Jahren. Keine Partus oder Aborte. Sie war angeblich — bis auf eine Rippenfellentzündung — stets gesund. Die Menopause trat vor ungefähr 15 Jahren ein. Vor ca. 15 Jahren wohnte Pat. sechs Jahre lang in einem sehr feuchten Keller; da begann ihr Leiden, zunächst in der linken Handwurzel, in den Fingern und im linken Fussgelenk, ganz allmählich und schleichend, ohne Fieber, mit anfangs geringen Schmerzen und Schwellungen. Geringe Exazerbationen und Remissionen. Das rechte Fussgelenk und die rechte Hand mit Fingergelenk, sowie die Kniee erkrankten dann ca. sechs Jahre später. Weiter die Schulter- und Ellbogengelenke. Die Ernährung war stets ausreichend, viel Appetit hat aber Pat. nie gehabt.

Status: Magere Person von blassgelblicher Hautfarbe. Muskulatur atrophisch und welk, Fettpolster gering (cf. Fig. 59).

Herz: Töne rein, regelmässig, Dämpfung normal.

Rechte Hand: Handgelenk kolbig verdickt, ebenso die Metakarpophalangeal- und Interphalangealgelenke. Auch die Grundphalangen scheinen verdickt. Das Handgelenk scheinbar ankylosiert, und zwar das Radiokarpalgelenk in Streckstellung, während die Metakarpalknochen dorsalflektiert stehen. Die Metakarpophalangealgelenke stehen in Beugestellung, sowie in Ulnardeviation, und zwar nimmt die Beugung und die Ulnarflexion vom zweiten bis fünften Finger zu, so dass der letztere ca. einen Winkel von 45° mit der Verlängerung seines Metakarpus bildet. Zugleich besteht eine geringe Subluxation. Aktive Beugung noch etwas möglich, Streckung aktiv und passiv unmöglich. Erstes Interphalangealgelenk in Beugekontraktur, die ebenfalls vom zweiten bis fünften Finger fortschreitet. Ebenso die Endgelenke. Pat. kann leidlich eine Faust machen. Daumen ziemlich frei beweglich. Haut der Dorsalfläche der Hand verdünnt und glänzend, bräunlich pigmentiert. Nägel ohne trophische Störungen.

Linke Hand: Sonst dieselben Anomalien, nur zeigen die Mittelgelenke des zweiten und fünften Fingers Beuge-, die des dritten und vierten Streckstellung. Ulnardeviation ist hier in den Metakarpophalangealgelenken nicht vorhanden, der fünfte Finger ist im Mittelgelenk sogar etwas radialwärts gerichtet. Die Gelenkkapseln zeigen überall eine derbe, elastische Konsistenz; zirkumskripte Knötchen sind nicht fühlbar, Fluktuation nicht nachweisbar. Bei Bewegungen leichtes Knirschen.

Ellbogengelenke: Rechts rechtwinkelige Beugekontraktur, geringe aktive und passive Beweglichkeit. Pronationsstellung des Vorderarmes; Supination aktiv und passiv sehr gering. Beim Versuche der passiven Streckung tritt der M. brachioradialis als gespannte Kulisse hervor. Ellbogengelenk verdickt, besonders hinten neben dem Olekranon ist die Kapsel dick, derbe elastisch. Links bestehen die gleichen Verhältnisse, jedoch ist die aktive und passive Beugung, Streckung und Supination in etwas weiteren Grenzen möglich, als rechts. Die Schwellung der Kapsel ist etwas stärker und weicher, zeigt leichte Unregelmässigkeiten. Bei Bewegungen lautes, weiches Knirschen. Eine vergrösserte Kubitaldrüse fühlbar.

Schultergelenk rechts aktiv und passiv fast kaum noch zu bewegen, nur geringe Abduktion noch möglich. Gelenk ganz mager, Kapsel scheinbar nicht verdickt, aber sehr derbe. Am linken Schultergelenke dagegen ist die Kapsel stärker verdickt, die Beweglichkeit bedeutend freier. Bei Bewegungen weiche Krepitation.

Kniegelenke beide in rechtwinkeliger Beugestellung, rechts dabei Valgusstellung. Gelenke beide geschwollen, rechts mehr wie links;

die verdickte Kapsel zeigt Unregelmässigkeiten in der Konsistenz. Kein Erguss. Aktive Bewegungen nicht ausführbar, passive sind gering und schmerzhaft.

Beide Füsse in starker Plattfussstellung; doppelseitiger Hallux valgus. Fussgelenke vollkommen fixiert; die Zehen können noch etwas volar- und dorsalflektiert werden. Die Weichteile der Füsse sind teigig verdickt.

Wirbelsäule: Geringgradiger runder Rücken. Beweglichkeit der Halswirbelsäule etwas beschränkt; dabei spürt Pat. Knacken in derselben.

Röntgenbefund s. S. 104, 110.

17. Karoline Sto. 63 J. Früher Wirtschafterin. Jetzt im Berliner städtischen Siechenhause.

Anamnese: Vater an Lungenentzündung, Mutter an Altersschwäche gestorben. Eine Schwester lebt, ist gesund. In der Familie keine Gelenkleiden, keine Tuberkulose.

Als Kind machte Pat. Masern durch, war sonst stets gesund. Die Wohnung war immer gut und trocken, die Ernährung reichlich und gut. Die Menses traten im 17. Jahre ein, waren regelmässig. Keine Partus und Aborte. Menopause mit 58 Jahren.

Vor Einsetzen der Gelenkerkrankung wurden unangenehme Empfindungen nicht bemerkt.

Die Krankheit setzte im 43. Lebensjahre langsam und schleichend ein, ohne jedes Fieber. Es traten schmerzhafte Gelenkschwellungen auf, die die Gelenke in folgender Reihenfolge befielen: Beide Ringfingergelenke. Beide Daumengelenke. Die übrigen Fingergelenke. Beide Handgelenke. Zehengelenke. Beide Fussgelenke (erst rechts). Beide Kniegelenke (erst rechts). Beide Ellbogengelenke (erst rechts). Beide Schultergelenke (erst rechts). Halswirbelgelenke. Kiefergelenke.

Der Verlauf war mit Exazerbationen und Remissionen deutlich progredient. Keins der erkrankten Gelenke ist wieder normal geworden.

Status: Haut, Haare, Nägel ohne Besonderheiten. Keine Lipombildungen. Keine Lymphdrüsenhyperplasien. Bis auf eine klinisch nachgewiesene chronische Nephritis sind Erkrankungen der inneren Organe nicht vorhanden, speziell Herz zeigt normale Dämpfung und reine Töne. Der zweite Aortenton ist leicht akzentuiert.

Gelenke in den für chron. progress. Polyarthritis charakteristischen Stellungen.

Genauerer Gelenkstatus fehlt.

Röntgenbefund s. S. 100, 102.

18. Frau Knob. 63 Jahre alt. Steinsetzerwitwe.

Heredität nihil. Hat früher angeblich Typhus, Pocken, Peritonitis durchgemacht.

Seit 21 Jahren Gelenkerkrankung, seit neun Jahren bettlägerig.

Hat nie feuchte Wohnungen gehabt. Pat. hat stets geschneidert. Drei Partus (normal). Menopause im 53. Jahre.

Das Leiden begann chronisch, fieberlos, mit geringen Schmerzen im rechten Mittelfinger, dann allmählich nach und nach in den übrigen Fingergelenken beider Seiten, Hand, Ellbogen, Schulter-, Knie- und Fussgelenken, Hüftgelenken, Wirbelsäule, Kiefergelenken.

Jetzt hat Pat. nur im linken Knie und in den Füssen, von den Fersen bis in die Zehen von Zeit zu Zeit Schmerzen, die übrigen Gelenke sind schmerzfrei, aber in allen möglichen Kontrakturstellungen. Herzbeschwerden sind nie aufgetreten.

Status fehlt.

Röntgenbefund fehlt.

19. Sophie Tra. 48 J. Ledig. Half ihrer Mutter in einem Grünwarengeschäft bis zu ihrem 21. Jahre.

Anamnese: Pat. schiebt ihr Leiden auf häufige Erkältungen in dieser Tätigkeit. Als Kind Masern und „Nervenfieber".

Vater an Herzlähmung, Mutter an Lungenentzündung gestorben. Vier Geschwister leben. Die Grossmutter litt auch an Gelenkleiden (Reissen).

Die Periode trat mit 17 Jahren ein, ist jetzt noch vorhanden, aber unregelmässig. Mit 25 Jahren erkrankte der Mittelfinger der rechten Hand, ohne Fieber, ganz schleichend, anfangs mit mässigen Schmerzen. Dann folgten die Füsse und die anderen Finger, Hand-, Ellbogen-, Schulter, Knie- und Hüftgelenke. Auch die Wirbelsäule wurde seit acht Jahren steif; die Kiefergelenke seit etwa fünf Jahren. Lebensverhältnisse ausreichend.

Im Verlaufe geringe Exazerbationen und Remissionen.

Status: Leidlich wohlgenährte Frau. Fettpolster genügend. Muskulatur in den erkrankten Bezirken sehr gering. Die Haut daselbst glänzend, verdünnt, mit feinen Runzeln. Herz: Dämpfung normal, Töne rein. Drüsen nicht palpabel.

Rechte Hand: Handgelenk, Handwurzel- und Karpometakarpalgelenke in Streckstellung ankylotisch, aktiv und passiv unbeweglich. Sämtliche Fingergelenke in Beugekontraktur. Eine Ulnarflexion im Metakarpophalangealgelenk nimmt vom zweiten bis fünften Finger zu, Gelenke verdickt. Der Zeigefinger zeigt leidliche Beweglichkeit, während der Daumen und die übrigen Finger fast vollkommen unbeweglich sind (teils feste Kontrakturen, teils Ankylosen).

Linke Hand: Handgelenk und Mittelhand wie rechts, ebenso der Daumen. Der zweite bis vierte Finger etwas freier beweglich, der kleine Finger total ulnarwärts verschoben und rotiert, steht ungefähr rechtwinkelig zu den Metakarpalia.

Ellbogengelenke beiderseits in Beugestellung und Pronation ankylotisch.

Schultergelenke ebenfalls ankylotisch.

Füsse beiderseits in Valgusstellung. Hallux valgus rechts, zugleich mehrere Hammerzehen. Fussgelenk rechts stark, links weniger fixiert. Gelenke verdickt; derbe Kapselschwellung.

Die Unterschenkel sind verdickt, jedoch bestehen keine Oedeme.

Kniegelenke in rechtwinkeliger Beugung ankylotisch. Rechts ist das Gelenk geschwollen; die Kapsel derbe, verdickt; auf der linken Seite dagegen ist die Schwellung weniger stark, die Kapselverdickung geringer. Die Haut über diesem Gelenke ist dünn, atrophisch.

Hüftgelenke gebeugt, lassen nur wenig Bewegungen zu, besonders ist die Abduktion beschränkt. Wirbelsäule besonders im Dorsalteile versteift. Auch die Halswirbelsäule ist von nicht sehr ausgiebiger Beweglichkeit, zumal ihre Drehbewegungen sind beschränkt.

Röntgenbefund fehlt.

20. Ida Gro. 66 J.

Vater an der Schwindsucht gestorben, Mutter an „Leberverhärtung". Zwei Schwestern der Mutter hatten ebenfalls gleiche Gelenkkrankheiten wie Pat. Von den zwölf, bereits alle gestorbenen Geschwistern der Pat. hat die älteste ebenfalls „Gelenkgicht" gehabt.

Pat. hat als Kind Scharlach gehabt, sonst stets gesund gewesen. Pat. war Näherin, wohnte gut, nur einmal, ein Jahr vor Beginn der Erkrankung, hatte sie $^1/_2$ Jahr lang eine feuchte Wohnung. Sie will sehr nervös gewesen sein.

Pat. erkrankte mit 39 Jahren; etwas später (mit 40 Jahren) trat die Menopause ein.

Zuerst erkrankte der Zeigefinger der rechten Hand; dann sämtliche Fingergelenke der rechten und der linken Hand. Die Hand-, Ellbogen-, Schulter-, Fuss- und Kniegelenke folgten, während die Hüftgelenke frei blieben. Die Wirbelsäule schmerzt öfter, ist aber beweglich geblieben. Angeblich durchaus schleichender Beginn, ohne Fieber, geringe Verschlimmerungen und Besserungen wechselten ab.

Status: Alte Frau von relativ guter Gesichtsfarbe, leidlichem Kräftezustand. Muskulatur ziemlich atrophisch. Fettgewebe leidlich, Einige Hals- und Kubitaldrüsen leicht vergrössert. Herzdämpfung einen Querfinger über l. Mammillarlinie hinausgehend, Töne: erster Ton dumpf, zweiter Pulmonalton akzentuiert.

Obere Extremität: Beide Handgelenke in Streckstellung scheinbar ankylosiert. Die Karpometakarpalgelenke leicht hyperextendiert, die Metakarpophalangealgelenke meist luxiert, flektiert und ulnarwärts etwas dachziegelförmig übereinander verschoben (cf. Fig. 56).

Finger der linken Hand: Daumen: Karpometakarpalgelenk zeigt besonders Abduktions- und Extensionsbehinderung, weiche Krepitation bei Bewegungen. Metakarpophalangealgelenk in Streckstellung ankylosiert. Interphalangealgelenk frei beweglich. Die Gelenkenden sind kolbig aufgetrieben (Weichteilverdickung!).

2. Finger: Gelenke nahezu normal beweglich.

3. Finger: Erstes Interphalangealgelenk steht in Streckstellung, kann aktiv gar nicht, passiv sehr wenig gebeugt werden; Endgelenk steht in leichter Beugestellung, kann jedoch passiv gestreckt werden.

4. Finger: Erstes Interphalangealgelenk hyperextendiert, zweites flektiert; ersteres kann passiv nur wenig bewegt, letzteres passiv gebeugt und nahezu ganz gestreckt werden.

5. Finger zeigt dieselbe Haltung, nur in stärkerem Masse.

Die rechte Hand zeigt mit geringen Abweichungen dieselbe Beschaffenheit. Zweiter und fünfter Finger im Metakarpophalangealgelenke subluxiert, dritter und vierter total luxiert. Die Finger zeigen eine leichte Rotationsstellung um ihre Längenachse. Der vierte Finger ist fast ganz zwischen dem dritten und fünften verschwunden. Der fünfte steht im ersten Interphalangealgelenke stark flektiert.

Bei passiven Bewegungen in den Gelenken leichtes Knirschen.

Ellbogengelenke, beiderseits leicht gebeugt, können aktiv und passiv nicht ganz supiniert und gestreckt werden. Die Kapsel ist leicht verdickt, lässt unregelmässige, traubige, weiche Höckerchen durchfühlen.

Schultergelenke frei beweglich, ohne Kapselverdickungen.

Kniegelenke beiderseits verdickt, besonders links. Kein Erguss. Beiderseits bei Palpation deutliche Träubchen und Knötchen fühlbar, die bei Bewegungen ein knirschendes Geräusch machen. Beide Kniee können aktiv nicht ganz gestreckt werden. Starke Quadricepsatrophie.

Fussgelenke, Hüften und Wirbelsäule augenblicklich frei beweglich.

Röntgenbefund s. S. 94.

21. Flora Bel. 58 J.

Anamnese: Mutter an Schwindsucht, Vater an einem Abszess gestorben. Fünf Schwestern und zwei Brüder leben. Zwei Schwestern haben „Rheumatismus", zwei Brüder Diabetes. Pat. lebte 30 Jahre in Indien, hatte mit 12 Jahren eine unbekannte fieberhafte Krankheit. Die Menses traten mit 14 Jahren ein, waren normal und regelmässig.

Drei normale Partus, eine Totgeburt. Menopause mit 50 Jahren; in dieser Zeit hatte Pat. starke hysterische Anfälle, wegen derer sie in einer Anstalt war. Drei Jahre wohnte Pat. (Ende der sechziger Jahre) in Indien in einer feuchten Wohnung, als dort eine grosse Ueberschwemmung war. Das Klima soll in der Gegend, welche Pat. bewohnte, heiss und feucht sein. 1867 stellten sich ohne Fieber allmählich geringe Schmerzen und Schwellungen im rechten Kniegelenk ein. Dann wurde das linke Knie, dann die Finger ergriffen. Der Verlauf dieser Erkrankung war durch längere Remissionen und geringe Exazerbationen charakterisiert. Seit nunmehr 15 Jahren begannen die Beschwerden häufiger und intensiver zu werden. 1901 hatte Pat. einen ischiadischen Anfall im linken Bein. 1905 wurden die Beschwerden der Gelenke, besonders der Kniegelenke, stärker. Auch beide Schultern wurden ergriffen. Die Kniee stellten sich in Beugestellung, liessen sich aktiv nicht mehr strecken.

1882 wurde bei der Patientin Diabetes festgestellt. Die Ernährung und der Appetit waren stets gut. Dagegen klagt Patientin über grosse Nervosität und Schlaflosigkeit. In letzter Zeit trat im Gesicht über den Jochbeinen ein stark juckender Lichen ruber planus (durch Herrn Prof. Lassar festgestellt) auf.

Status: Ihrem Alter entsprechend gebaute Frau mit gelblicher Hautfarbe. Keine Besonderheiten an Haaren und Nägeln. Keine Lipombildungen, keine Lymphdrüsenhyperplasien.

Innere Organe ohne Besonderheiten. Speziell das Herz zeigt reine Töne, normale Dämpfung und regelmässige Aktion.

Die Kniegelenke sind geschwollen; die Kapsel ist verdickt, mit palpablen zottigen Exkreszenzen, besonders an der Innenseite. Kein Erguss. Die Gelenke stehen in leichter Beugestellung. Flexion aktiv ohne Schmerzen möglich, dabei Knirschen und leichtes Krachen. Die Fussgelenke und Zehen sind frei von nachweisbaren Veränderungen. Ebenso die Hüften. Die Muskulatur des Ober- und Unterschenkels ist ziemlich geschwunden.

Die Fingergelenke (cf. Fig. 55) sind leicht verdickt, wie knotig, besonders links, wo das Endglied des Zeigefingers in Valgus- und Beugestellung, das des fünften in Varusstellung steht. Diese beiden letzteren Gelenke sind aktiv und passiv etwas beweglich, aber nicht allzuviel; es ist dann ein federnder Widerstand bemerkbar. Die zwei letzten Phalangen des linken Mittelfingers scheinen etwas um ihre Längsachse rotiert, und zwar radialwärts. Im übrigen werden Beuge- und Streckbewegungen leicht und ohne Schmerzen ausgeführt. Interossei abgemagert, Thenar und Hypothenar weniger.

Handgelenke ohne Besonderheiten, frei beweglich.

Ellbogengelenke beide in ziemlich ausgeprägter Valgusstellung, frei beweglich, Kapsel scheinbar nicht verändert; keine Krepitation.

Schultergelenke aktiv und passiv frei beweglich, nur zuweilen etwas Krepitation. Rechte Schulter, an der Pat. leicht Ermüdungsgefühl und leichte Bewegungseinschränkung spürt, ist in ihrem vorderen Umfang wenig dicker als linke, die Kapsel ist hier etwas verdickt.

Röntgenbefund s. S. 94, 110.

Pat. wird mit Heissluft, Massage, Gymnastik behandelt. Da das beschwerliche Gehen sich nicht besserte, wurden innerhalb eines halben Jahres zehn Sauerstoffeinblasungen in beide Kniegelenke gemacht, nach welchen Pat. jedesmal erhebliche Besserung spürte. Seitdem geht Pat. wesentlich besser.

22. Minna Röh. 46 J. Schuhmacherfrau.

Mutter an einem „Lebergewächs", Vater an einem Halsleiden gestorben. Ein Bruder an Herzfehler, eine Schwester an Schwindsucht gestorben. Vier Geschwister leben. Eine Schwester hat an Gelenkrheumatismus gelitten, ist aber besser geworden. Der Grossvater väterlicherseits hat an dem gleichen Gelenkleiden gelitten, wie Patientin. Pat. verheiratete sich mit 17 Jahren; sie hat zwei Fehlgeburten durchgemacht; hat bis jetzt noch regelmässig menstruiert.

Ausser einem skrophulösen Augenleiden will Pat. stets gesund gewesen sein. Ernährung war stets gut und ausreichend.

Pat. hat in Amerika $1^1/_2$ Jahr in feuchter Wohnung gewohnt. Auch später, nachdem die Krankheit schon angefangen hatte, hat Pat. noch einmal ein Jahr lang eine feuchte Wohnung gehabt.

Das Gelenkleiden begann schleichend, fieberlos in beiden Daumen, von da allmählich nach und nach auf die übrigen Fingergelenke, auf Ellbogen, Schulter, Kniee, Fussgelenke übergehend. Auch der Rücken und das Genick wurden ergriffen. Das Kiefergelenk erkrankte auch einmal im Anfang, besserte sich dann aber ganz. Die Hüftgelenke blieben frei.

„Es war bald in diesem, bald in jenem Gelenk, besserte sich wieder ein wenig, trat aber immer wieder in denselben Gelenken auf, jedesmal eine stärkere Störung zurücklassend."

Status: Wohlgenährte Frau. Herz normal (cf. Fig. 58).

Rechte Hand: Handgelenk in Streckstellung, kann aktiv und passiv etwas dorsal- und volarflektiert werden. Metakarpophalangealgelenke in fast rechtwinkeliger Beugekontraktur, können passiv nur wenig mehr gestreckt werden. Der kleine Finger dagegen ist mehr beweglich und nicht so kontrakturiert. Die ersten Interphalangealgelenke des dritten und vierten Fingers in Hyperextension, des zweiten

und fünften in Extension. Die Endgelenke sind gestreckt, können aktiv nicht, passiv aber leidlich gebeugt werden. Der Daumen ist ganz steif.

Linke Hand: Handgelenk in Streckstellung, wenig beweglich. Alle Metakarpophalangealgelenke und Interphalangealgelenke in starker Beugekontraktur. Das Endglied des Daumens hyperextendiert. Metakarpophalangealgelenk des zweiten Fingers etwas subluxiert, so dass das Capitulum Metacarpi vorspringt; es ist atrophisch und schmal. Die noch leidlich beweglichen Gelenke schmerzen, während die unbeweglich gewordenen schmerzfrei sind. Die Haut über den kranken Gelenken ist verdünnt und glänzend, die Muskulatur stark abgemagert.

Ellbogengelenke: beiderseits rechtwinkelige Beugestellung. Aktive und passive Beugung noch ungefähr bis 60° möglich, Streckung unmöglich. Supination nur in geringem Masse vorhanden. Ueber dem linken Olekranon ein etwas entzündeter Schleimbeutel (Pat. stützt sich immer auf diesen Ellbogen). Kapsel gleichmässig verdickt, von ziemlich weicher Konsistenz.

Schultergelenke können aktiv und passiv nur um etwa 30° erhoben werden. Alle Bewegungen stark eingeschränkt. Kapsel verdickt.

Füsse beiderseits in geringer Klumpfussstellung fixiert. Hallux valgus geringen Grades. Fussgelenke etwas verdickt.

Kniegelenke in rechtwinkeliger Beugestellung, können aktiv etwas gebeugt werden, passiv noch etwas weiter, rechts besser als links. Passive und aktive Streckung unmöglich. Bewegungen schmerzhaft. Gelenke verdickt, Kapselschwellung von ziemlich weicher Konsistenz, leicht unregelmässig. Besonders springt der subpatellare Fettkörper nach aussen ziemlich stark vor, fühlt sich derb an. Kein Erguss.

Wirbelsäule: Beugung im Halsteile leidlich möglich, Rotation nach beiden Seiten sehr beschränkt.

Kiefergelenke frei.

Röntgenbefund s. S. 95.

23. Frau Ha. 55 J. Oberstenfrau.

Anamnese: Der Grossvater der Pat. litt angeblich an Podagra, ebenso sollen zwei von demselben Grossvater abstammende Cousinen an „gichtischen“ Leiden gelitten haben.

Pat. hatte als Kind häufiger Mandelentzündungen, sonst war sie stets gesund, abgesehen von einer Neigung zu Kopfschmerzen, Stuhlverstopfungen. 1904 wurde sie wegen einer Ovarialzyste operiert. 1889—94 wohnte Pat. in einem neuerbauten Dienstgebäude, darauf in einem andern Neubau mit etwas feuchter Aussenwand.

Die Menses traten im 13. Lebensjahr ein, waren stets normal und regelmässig. Vier Partus und zwei Aborte verliefen ohne Störung.

Das Gelenkleiden begann 1885 mit schmerzhafter, nur geringer Anschwellung und Knotenbildung an einem Fingergelenk, allmählich, fieberlos.

Es wurden die Gelenke in folgender Reihenfolge ergriffen: Beide Finger-, Hand-, Fussgelenke. Kniegelenke. Rechter Ellbogen. Kiefergelenk. Rechte Hüfte. Jetzt beginnt das Leiden auch in der linken Schulter.

Von 1901 nahm das Leiden langsam zu; es bestanden stets mehr oder weniger heftige Schmerzen. Im Herbst 1901 soll monatelange mässige Temperatursteigerung vorhanden gewesen sein.

Aspirin wurde längere Zeit ohne Erfolg genommen. Das Fussgelenk, die Kiefergelenke sollen wieder normal geworden, die Daumengelenke wesentlich besser sein als früher.

Herzbeschwerden haben nie bestanden. Auch soll vom Arzt eine Herzaffektion nicht festgestellt worden sein.

Pat. wendete alle möglichen Kuren an: Bäder in Nenndorf, Salzschlirf, Moorbäder in Schmiedeberg etc. etc. Römisch-irische Bäder, elektrische Lichtbäder, örtliche Heissluftbäder. Massage, Elektrizität, Gymnastik etc.

Status und Röntgenbefund fehlt.

III. Sekundär chronischer Gelenkrheumatismus[1]).

1. Symptome und Verlauf des sekundär chronischen Gelenkrheumatismus.

Da es zweifellos auch Fälle von primär chronischer Polyarthritis gibt, die mit initialem Fieber einsetzen, so ist natürlich die Unterscheidung dieser Fälle von dem sekundär chronischen Gelenkrheumatismus nicht stets leicht, zumal wenn es sich um einen bereits lange bestehenden Gelenkprozess handelt, da bekanntlich mit zunehmender Dauer einer Krankheit die Angaben der Patienten über den Beginn der letzteren immer ungenauer werden.

Hat das initiale Fieber keinen besonders hohen Grad erreicht und hat die Lokalisation des Prozesses in den Gelenken, in welchen sie später sich entwickelt hat, begonnen, so sind nach Přibram drei Möglichkeiten vorhanden:

---

[1]) In dieses Kapitel sind auch die Fälle eingereiht, bei denen wir die Entstehung einer primären chron. progr. Polyarthritis auf der Basis eines akuten Gelenkrheumatismus annehmen.

1. Der akute Gelenkrheumatismus ist chronisch geworden.

2. Ein akuter Gelenkrheumatismus ist vorausgegangen; später primär chron. Polyarthritis.

3. Eine primär chron. progr. Polyarthritis hat fieberhaft begonnen.

Nach Přibram sollen uns bei der Unterscheidung folgende Gesichtspunkte leiten:

Ad 1. Hat der akute Prozess viele Gelenke befallen, auch event. das Herz betroffen, sind wiederholte Attacken von akutem Gelenkrheumatismus aufgetreten, oder hat der gleiche Prozess auch Eltern oder Geschwister des betroffenen Kranken befallen und ist nach Rückgängigwerden der Affektion in den meisten Gelenken eines oder das andere der Sitz einer Versteifung oder Ankylose geworden, ohne über diese hinaus weitere Veränderungen zu zeigen, so liegt der erste Fall vor.

Ad 2. Ist dasselbe vorausgegangen, hat sich aber später mit oder ohne Fieber, meist ohne das letztere, eine in ihrem Wesen progrediente symmetrische Gelenkaffektion, peripher beginnend, eingestellt, so kann an die zweite Möglichkeit gedacht werden.

Ad 3. Ist unter dem initialen Fieber die Affektion symmetrisch in den peripheren Gelenken aufgetreten und geblieben, aber zu keiner Zeit etwa in einer grösseren Anzahl von Gelenken vollständig geschwunden, und ist das Herz dabei völlig frei geblieben, haben unter den Aszendenten wie unter den Geschwistern keine akut rheumatischen Affektionen bestanden, ist endlich der Prozess von Anfang an progredient gewesen, so liegt die Möglichkeit der fieberhaft begonnenen prim. chron. progr. Polyarthritis vor.

Přibram gibt selbst zu, dass diese Annahme scheinbar etwas Gezwungenes habe; sie wird ihm aber zur Notwendigkeit, da seiner Ueberzeugung nach die prim. chron. progr. Polyarthritis essentiell vom akuten Gelenkrheumatismus verschieden ist.

Sichten wir nun unser Material von chronischen Polyarthritiden mit fieberhaftem Beginn nach diesen Gesichtspunkten, so kommen wir zu folgender Einteilung: Sichere Fälle der Gruppe 3 haben wir nicht aufzuweisen. Zweifelhaft aber, ob zu Gruppe 2 oder 3 gehörig, ist uns der Fall Ki.: Rheumatische Attacken in der Familie sind nirgends vorgekommen. Die Patientin erkrankte vor 16 Jahren ganz akut, ob mit oder ohne Fieber, weiss sie nicht anzugeben, mit starken Schmerzen in der rechten Schulter, nach zwei Wochen im rechten Mittelfinger. Im Laufe der Zeit stellten sich dann gleiche symmetrische Erkrankungen fast aller Gelenke ein. Das Herz blieb frei; die Haut dagegen zeigt jetzt eigenartige Pigmentierung.

Wir sind geneigt, diesen Fall als eine im Anschluss an akuten Gelenkrheumatismus auftretende primär chronische Polyarthritis aufzu-

fassen. Wenn auch Fieber im Beginne jetzt nicht mehr mit Sicherheit festzustellen ist, so ist doch an dem ganz akut einsetzenden initialen Prozess nicht zu zweifeln. Dass aber im weiteren Verlaufe die Krankheit durchaus den Charakter der prim. chron. progr. Polyarthritis trug, ist ebenso unzweifelhaft.

Besonders interessant, aber schwer zu klassifizieren ist unser Fall För. Die Patientin erkrankte im 13. Lebensjahre, ohne Fieber, mit allmählich sich entwickelnden Schwellungen und Verdickungen in den Fingergelenken beider Hände und im rechten Ellbogen; man würde diese Krankheit ohne weiteres für eine prim. chron. progr. Polyarthritis halten. Nach $2^1/_2$jährigem Bestande dieser Affektion trat plötzlich ein schwerer akuter Gelenkrheumatismus mit hohem Fieber ein, der sämtliche Gelenke befiel und nach seinem Abklingen in Beugestellung versteifte Kniee (schliesslich Synostose) und fibröse Versteifung mit ausgedehnten Verwachsungen im rechten Ellbogengelenke hinterliess. Die übrigen Gelenke, ausser den bereits früher erkrankten Fingergelenken, wurden wieder frei. Das Herz zeigt keine Veränderungen. Der Krankheitsverlauf zeigt auch jetzt, 11 Jahre nach dem ersten chronischen Beginn, $8^1/_2$ Jahre nach dem akuten Anfall, einen durchaus milden Verlauf. Progredienz ist nicht eingetreten. Es scheint uns das Wahrscheinlichste, dass hier eine besonders gutartige abortive Form der primär chronischen progressiven Polyarthritis vorlag, zu der dann als zufällige Komplikation ein akuter Gelenkrheumatismus hinzugetreten ist; allein man muss doch wenigstens die Möglichkeit eines engeren inneren Zusammenhanges beider Erkrankungen zugeben. Was die mangelnde Progredienz der primär chronischen Erkrankung betrifft, so ist es ja übrigens ganz gut möglich, dass dieselbe im Laufe der Jahre noch eintreten mag. Wir setzen den Fall hier unter den sekundär chronischen Gelenkrheumatismus, weil die erste chronische Krankheit gegenüber den durch den akuten Anfall geschaffenen Veränderungen der Gelenke durchaus in den Hintergrund tritt.

In die Gruppe 2 rechnen wir unsere Fälle Do., v. Esch., Pay., Gul. Wir nehmen hier also das sekundäre Entstehen der primär chronischen progressiven Polyarthritis auf der Basis oder nach akutem Gelenkrheumatismus an. Fall Do. hat bereits im sechsten Lebensjahre einen akuten Gelenkrheumatismus durchgemacht. Dann wieder in 6- bis 8jährigen freien Intervallen 3—4 akute Anfälle, die stets spurlos verschwanden. Zuletzt trat vor drei Jahren ein fieberlos verlaufender Anfall ein, der zu allmählichen symmetrischen Schwellungen, Funktionsstörungen und Versteifungen der Finger-, Hand-, Schulter- und Kniegelenke führte. Keine Herzanomalien.

Im Falle v. Esch. trat vor 10 Jahren ein heftiger fieberhafter

akuter Gelenkrheumatismus ein, der die Kniegelenke befiel und dessen Verlauf häufige fieberhafte Attacken zeigte. Dann allmähliche symmetrische Erkrankung der Finger-, Hand-, Ellbogengelenke. Am Herzen jetzt nichts Pathologisches nachweisbar. Ein freies Intervall zwischen akutem und chronischem Gelenkprozess lag nicht vor.

Im Falle Pay. stellte sich ebenfalls im Anschluss an einen heftigen akuten Gelenkrheumatismus eine über Jahre hin sich erstreckende, ziemlich symmetrische chronische Polyarthritis ein. Ein freies Intervall zwischen akutem Anfall und chronischer Gelenkaffektion ist jedoch nicht vorhanden gewesen. Das Herz ist gesund.

Fall Gul. hat zwei akute rheumatische Attacken durchgemacht, die letzte vor 33 Jahren. Im Anschluss an diese erkrankten nun in jahrelangem Verlaufe in schleichender Weise die meisten Gelenke, und zwar symmetrisch. Das Herz ist gesund.

Die Gruppe 1. Přibrams umfasst nun den eigentlichen sekundär chronischen Gelenkrheumatismus.

Diese sekundär nach akutem Gelenkrheumatismus zurückbleibenden Störungen der Gelenke können in verschiedener Weise Erscheinungen hervorrufen; wir führen dieselben hier ebenfalls nach der Schilderung Přibrams an:

a) Nach akutem Rheumatismus können einfache Schmerzen ohne nachweisbare Veränderungen zurückbleiben, die mit geringen Exazerbationen verlaufen und nach Jahren ganz verschwinden.

b) Nebst Schmerzen werden Steifigkeit oder leichte Schwellungen beobachtet, die ebenfalls nach Jahren verschwinden.

c) Fieber und der grösste Teil der Gelenkschwellungen gehen ganz zurück; aber einzelne oder mehrere Gelenke werden Sitz dauernder Veränderungen (Steifigkeit, fibröse oder knöcherne Ankylose).

d) Das Fieber hört trotz grosser Salizylgaben nicht auf; unter wochenlangen, von geringen Remissionen unterbrochenen Temperatursteigerungen kommt es zur Steifigkeit und Ankylosierung zahlreicher Gelenke der peripheren wie der dem Rumpfe näher gelegenen, die, wenn das Fieber nach Monaten weicht, krank bleiben. Die Schwellungen, die in der ersten Zeit bedeutende sein können, gehen nach Monaten zurück, ohne dass an der hilflosen Lage der Patienten etwas Wesentliches geändert wäre (diese Form soll besonders Kinder befallen; sie wurde von Jaccoud auch unter dem Namen „Rhumatisme fibreux" beschrieben).

Für die unter a) und b) angeführten Formen der sekundären rheumatischen Erkrankung haben wir Belege in unserem Materiale nicht aufzuweisen; es ist ja auch klar, dass derartige Fälle dem

inneren Kliniker häufiger zu Gesichte kommen werden, als wie dem Chirurgen.

Zu der unter c) angeführten Form rechnen wir folgende unserer Fälle: Ren., Weim., Pat., Mai.

Diese vier Fälle haben das Gemeinsame, dass nach einem oder mehreren akuten Anfällen einzelne Gelenke der Sitz dauernder Veränderungen wurden. Im Falle Weim. kam es zur Steifheit einzelner Gelenke, im Falle Ren. zur fibrösen Ankylose, im Falle Mai. zur knöchernen Ankylose. Fall Pat. zeigt im Röntgenbilde, wie wir sehen werden, eigenartige Verschmelzung der Handwurzelknochen (Destruktion und wohl knöcherne Ankylose), am Fusse vor allem eine auffallende Destruktion des Navikulare. Das Herz ist nur im Falle Ren. ergriffen.

Zu der Form d) zählen wir die Fälle Lew., An., Heil., Kol., Eg., Len.

Diese Fälle haben das Gemeinsame, dass mit dem akuten Anfall sehr viele Gelenke befallen wurden, die, nachdem das Fieber abgeklungen war, sämtlich schmerzhaft steif und schwer beweglich blieben, sich allmählich in die verschiedensten Kontrakturstellungen begaben.

Die Beteiligung des Herzens ist in dieser Gruppe sehr auffallend, unter sechs Fällen zweimal (Heil., Kol.).

Es erhellt aus unseren Fällen ohne weiteres, dass die Einreihung derselben in derartige Gruppen manche Schwierigkeiten in sich birgt, da innerhalb der Gruppen sich alle möglichen Variationen, wohl auch einmal Uebergänge von einer Gruppe in die andere vorfinden. Wir legen deshalb nicht allzu viel Gewicht auf solche Unterscheidungen, da wir glauben, dass sich viele der vorhandenen Differenzen im Verlaufe und im klinischen Befunde einfach auf den Heftigkeitsgrad der akuten Erkrankung zurückführen lassen, dass also zwischen den einzelnen Formen hauptsächlich graduelle Unterschiede obwalten. Wir waren bei der Einreihung unseres Materiales häufig in Zweifel, in welche Rubrik wir unsere Fälle bringen sollten, und wir glauben, dass Andere vielleicht manchen Fall in eine andere Rubrik bringen würden, als wir es getan haben.

Eine berechtigte Sonderstellung nehmen unseres Erachtens nur die Fälle ein, deren Krankheitsverlauf dem der primär chronischen Polyarthritis in ihren späteren Stadien entsprechen. Lassen wir diese Fälle (Ki., För., Do., v. Esch., Pay., Gul.) hier ausser acht, so bleiben uns 10 Fälle von sicherem sekundär chronischem Gelenkrheumatismus übrig.

Name	Alter	Dauer des chronischen Prozesses	Beginn der ersten akuten Erkrankung	Zahl der akuten Anfälle
1. Ren	13 Jahre	1¼ Jahre	mit 11¾ Jahr.	1
2. Weim.	39 „	1 „	„ 16 „	2 ak., 1 subak.
3. Pat.	9 „	3 „	„ 6 „	2
4. Mai.	26 „	20—22 „	„ 2 „	2
5. Lew.	50 Jahre	10 Jahre	mit 40 Jahren	1
6. An.	63¾ „	12 „	„ 51¾ „	1
7. Heil.	39 „	13 „	„ 26 „	1
8. Kol.	24 „	13 „	„ 11 „	1
9. Eg.	53 „	16 „	„ 18 „	2
10. Len.	53 „	24 „	„ 29 „	3

Es begann in diesen Fällen das chronische Leiden:

Zwischen	1.	und	10. Lebensjahr	2 mal.
„	11.	„	20. „	2 „
„	21.	„	30. „	2 „
„	31.	„	40. „	3 „
„	41.	„	50. „	0 „
„	51.	„	60. „	1 „

In fünf Fällen wiederholten sich die akuten Anfälle mehrmals. In einzelnen Fällen waren zwischen den akuten Prozessen ganz freie Intervalle, in denen die Gelenke ohne Schmerzen und Funktionsstörungen blieben. In der Mehrzahl der Fälle jedoch resultierten gleich chronische Störungen, in fünf Fällen sogar unmittelbar im Anschluss an die erste und einzige schwere akute Attacke. Die Beteiligung des Herzens haben wir bei den einzelnen Gruppen erwähnt.

Von den klinischen Erscheinungen wollen wir kurz nur folgende Einzelheiten hervorheben:

Přibram weist auf die Verfärbung der Haut als ein wichtiges differentialdiagnostisches Merkmal gegenüber der primär chron. progr. Polyarthritis hin. Wir fanden einmal allgemein gelbe Hautfarbe (Fall An.), einmal braunrote Pigmentierung der Unterschenkel (nach Ulcus?), einmal eine teilweise Sklerosierung der Haut, gleichzeitig mit Verdünnung und glänzender Beschaffenheit der Haut im Bereiche der erkrankten Gelenke. Wir haben jedoch bei der primär chron. progr. Polyarthritis ebenfalls Hautpigmentierungen gesehen, können also die letzteren für die Unterscheidung nicht als sehr wichtig erachten.

Fig. 107. Fall An.

äussere Habitus dieser Patienten durchaus keine markanten Abweichungen von dem bei primär chronischer progressiver Polyarthritis aufweist.

Fig. 107. Fall An.

Neben den schon bekannten Fingerdeformitäten beiderseits ausgesprochener Pes equinovarus.

Fig. 108. Fall Ki.

Typische ulnare Deviation im Metakarpophalangealgelenke, besonders rechts.

Trophische Störungen der Nägel wurden einigemal beobachtet (wulstige Verdickung, gelbe Verfärbung, Riefelung).

Was die Gelenke selbst anbetrifft, so finden wir an ihnen die gleichen Kontrakturen und Ankylosen, Luxationen und Subluxationen, wie bei der prim. chron. Polyarthritis. Ergüsse wurden nicht beobachtet, dagegen war die Kapsel meist deutlich verdickt, in mehreren Fällen mit gut fühlbaren Zottenwucherungen.

Die begleitende Muskelatrophie war fast stets im Bereiche der erkrankten Glieder eine hochgradige.

Einige wenige Abbildungen mögen genügen, um zu zeigen, dass der

Fig. 108. Fall Ki.

Fig. 109. Fall Heil.

Fig. 109. Fall Heil.

Finger im Mittelglied meist hyperextendiert. Keine ulnare Deviation. Beugekontrakturen der Kniee mit geringer Subluxation.

2. Röntgenuntersuchung des sekundär chronischen Gelenkrheumatismus.

Fall Ki. a) Hand (Fig. 110 u. 111).

Linke Hand (Fig. 110).

Da die Finger in starker Beugestellung stehen, lassen sich hier Einzelheiten auf der Platte nicht erkennen. Die Skeletteile zeigen starke Knochenatrophie.

Fig. 110. Fall Ki. (links).

Das Radiokarpalgelenk ist unregelmässig gestaltet, ein deutlicher Gelenkspalt nicht mehr sichtbar. Die Karpalia scheinen ineinander gepresst; zugleich sind die Karpometakarpalgelenke, besonders auf der Radialseite, dem Handgelenk abnorm genähert, was teils auf die Kompression der Knochen, teils auf die bestehende geringe Subluxation des Handgelenkes zurückzuführen ist. Von den Karpometakarpalgelenken erscheint besonders das des Daumens verändert; die Basis der Grundphalange des letzteren ist nach oben auf der Ulnarseite schnabelförmig zurückgebogen.

Fig. 111. Fall Ki. (rechts).

Rechte Hand (Fig. 111).

Analog der linken, jedoch ist die Kompression der Handwurzel hier nicht so hochgradig, auch die Deformation der Daumengrundphalange ist hier nicht vorhanden.

Die ganze Handwurzel ist jedoch ulnarwärts von den Vorderarmknochen verlagert, so dass das nur als unregelmässiger diffuser Schatten erscheinende Triquetrum und Pisiforme ganz ausserhalb des Bereiches der Ulna liegt.

Alle Veränderungen, auch die des linken Daumengrundgelenkes, lassen sich rein mechanisch erklären.

b) Schultergelenk (Fig. 112).

Starke Atrophie des Humerus, dessen Kopf nach oben subluxiert ist.

Oberarm in adduzierter Stellung (Skapula nach aussen verschoben und gedreht).

Keine „Deformationen".

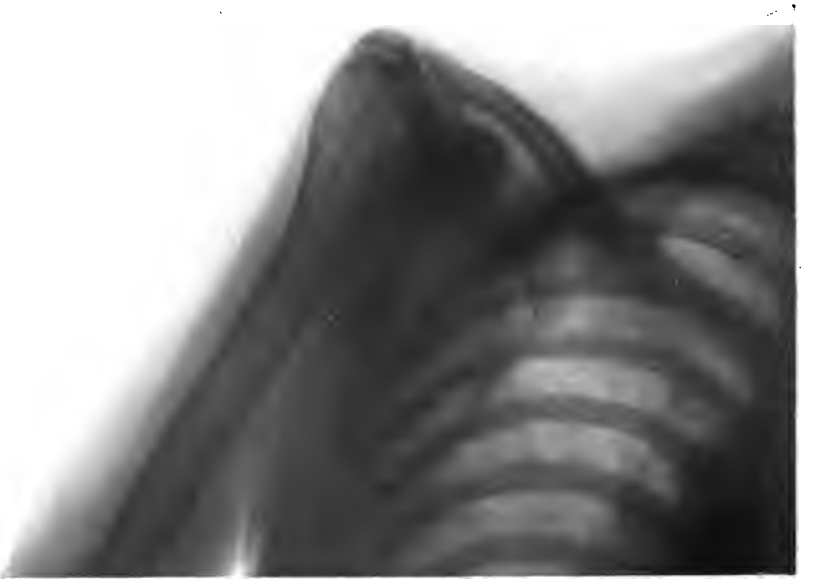

Fig. 112. Fall Ki.

c) Kniegelenk[1]).

Rechtes Knie: Starke Knochenatrophie. Knochenstruktur hier und da erkennbar. Knöcherne Ankylose von Femur und Tibia in leichter Beugestellung. Kondylen beider Knochen dabei leicht abgeflacht.

Linkes Knie: Gleiche Ankylose wie rechts. Die vordere Femurgelenkfläche lässt feinste Unregelmässigkeiten der Kontur erkennen, sieht wie gezähnt aus. Der Rand der Tibiagelenkfläche weist, soweit er sichtbar ist, kaum erkennbare schattenarme Höckerchen auf.

Irgendwie nennenswerte „Deformationen" fehlen.

Fall För. a) Hand (Figur 113 und 114).

Linke Hand. (Fig. 113).

Starke Knochenatrophie, die vor allem die spongiösen Knochen betrifft. Die Spongiosabälkchen sind zum grössten Teil gut erkennbar. Die Handwurzelknochen sind, soweit sichtbar, alle scheinbar synostosiert und bilden mit den Basen der Metakarpalia eine Knochenmasse. Die Kapitula der Metakarpalia 2, 3 und 5 zeigen geringe Deformierungen, besonders letztere einen deutlichen seitlichen Vorsprung. Die Metakarpophalangealgelenke 2—5 zeigen sämtlich Ulnardeviation der Grundphalangen; die Basen der letzteren sind, bis auf den 4. und 5. Finger, ausser der Ulnarverschiebung volarwärts subluxiert; auch die Daumen-Grundphalanx zeigt diese volare Subluxation. Die Kapitula der Metakarpalia sind, bis auf den 4. Metakarpalknochen, etwas unregelmässig gestaltet. — Die Interphalangealgelenke zeigen starke Reduktion der Gelenkspalten; nur am Endgelenke des 4. und 5. Fingers sind diese Spalten noch deutlich.

Fig. 113. Fall För. (links).

Rechte Hand (Fig. 114).

Die Knochenatrophie ist hier lange nicht so verwaschen, wie links. Karpalia und Karpometakarpalgelenke sind, wie links, miteinander scheinbar verschmolzen. Das Metakarpophalangealgelenk des Daumens lässt einen Gelenkspalt nicht mehr erkennen, scheint vielmehr auf der Platte vollkommen synostosiert. Die Metakarpophalangealgelenke der übrigen Finger zeigen dagegen nicht die hochgradigen Veränderungen der linken Hand; nur eine geringe Ulnardeviation des 3., weniger des 2. und 4. Fingers, kündet auch hier den Beginn des Prozesses an. Die Basis der 2. Grundphalangen zeigt auf der radialen Seite eine geringe, flache Knochenauflagerung,

[1]) Platten leider verloren gegangen.

jedoch nicht an der Grenze der Gelenkflächen, sondern höher im Bereiche des Epiphysenteiles. Die ersten Interphalangealgelenke sind stark verändert; die Gelenkspalten sind verschwunden, die Spongiosa der Knochen ist hier hochgradig atrophiert, und zwar mehr fleck- oder herdförmig.

Der Zeigefinger zeigt starke ulnare Deviation in diesem Gelenke, während der 4. und 5. Finger eine minimale, entgegengesetzte Deviation dieser Gelenke aufweisen. Die Endgelenke der Finger zeigen keine wesentlichen Veränderungen.

Fig. 114. Fall Fö. (rechts).

b) Ellbogengelenk.

(Eine Aufnahme vor der Operation ist leider nicht gemacht worden; jedoch sind die Veränderungen der Knochen auch nach der Gelenkresektion zum grossen Teil noch erkennbar.)

Rechter Ellbogen. (Nach der Operation, seitlich aufgenommen. Ulna liegt der Platte auf.)

Es ist jetzt ein Gelenkspalt vorhanden; derselbe öffnet sich nach hinten keilförmig. Offenbar ist das proximale Ende des Olekranon noch mit dem Humerus in Verbindung, während seine Basis durchmeisselt ist. Von der Spitze des Olekranon gehen spornförmige Knochenzacken in die Tricepssehne hinein. An der Vorderseite des Humerusendes sind ausgedehnte schattenarme Knochenwucherungen vorhanden, ebenso an dem proximalen Ende des seines Kapitulum beraubten Radius. In dem neugebildeten Gelenkspalt sieht man noch einige unregelmässig gestaltete Knochenschatten. Auf der dorsalen Seite des proximalen Ulnarendes eine flache, periostale Verdickung.

Rechter Ellbogen. (Durchstrahlung von vorne nach hinten):

Der neugebildete Gelenkspalt tritt hier mit den in ihm liegenden Knochenschatten viel deutlicher hervor. Besonders schön erkennt man hier an den Humerusepikondylen ausgedehnte Knochenwucherungen und weiter oben flache, periostale Verdickungen.

Hier liegen also, wenigstens im Ellbogengelenke, sicher „deformierende" Prozesse vor.

Fall Do. Hand (Fig. 115).

Knochenatrophie geringen Grades. Ergriffen sind offenbar besonders die End- und Mittelgelenke der Finger (ausser dem Daumen). Hier sind die Gelenkspalten reduziert, besonders am Mittelgelenk des 3. Fingers links, des 2. und 4. rechts. Die Endglieder des 3. Fingers beiderseits in geringer Dorsalflexion und ulnarer Abduktion.

Die Handwurzelknochen und Karpometakarpalgelenke der rechten Seite lassen fast gar keine Gelenkspalten mehr erkennen.

„Deformationen" im strengen Sinne fehlen.

Fall v. Esch. a) Hand (Fig. 116).

Ueberaus hochgradige Knochenatrophie, meist diffus. Beide Hände weisen die gleichen charakteristischen Veränderungen auf. Die Fingergelenke zeigen starke Reduktion der Gelenkspalten, die jedoch überall noch deutlich erkennbar sind. Die End-

r. Fig. 115. Fall Do. l.

gelenke des 2. und 3. Fingers haben eine abnorme Verlaufsrichtung, indem die Gelenkspalte schräg von der Radialseite oben nach der Ulnarseite unten verläuft; dadurch sind die Endglieder dieser beiden Finger ulnarwärts abduziert. Diese Abschrägung der Gelenklinien scheint auf Kosten des Kapitulum der mittleren Phalangen zustande gekommen zu sein (durch Reduktion des ulnaren Teiles des Kapitulum), ist aber vielleicht durch die Projektion der etwas um ihre Längsachse rotierten Phalangen teilweise vorgetäuscht. Die Metakarpophalangealgelenke sämtlicher Finger sind leicht volarwärts subluxiert. Die Gelenkspalten der Karpalia und Karpometakarpalgelenke sind grösstenteils nicht mehr deutlich erkennbar. Die etwas unregelmässig gezackte Begrenzung der Radialgelenkfläche liegt dem Karpus fest auf. Die Ulna hat sich vom Radius etwas entfernt; so dass der Gelenkspalt hier klafft. Der Proc. styloideus Ulnae ist auffallend niedrig, zeigt keine Verbiegungen.

„Deformationen" fehlen.

b) Kniegelenk.

Das Bild eignet sich nicht zur Reproduktion:

Rechtes Knie: Knochenatrophie mittleren Grades. Die Patella liegt dem Femur direkt an, ebenso sind Femur und Tibia fest aufeinander gepresst. Im Bereiche dieser

ursprünglichen Gelenkspalten sind dort, wo sich die Knochenenden berühren, einige unregelmässige, teils schattenarme, teils dichtere Knochenwucherungen sichtbar. Der Unterschenkel steht in ganz leichter Beugestellung.

Linkes Knie: Wie rechtes, nur fehlen hier die eben beschriebenen Knochenwucherungen. Die Knochenatrophie ist etwas ausgesprochener.

r. Fig. 116. Fall v. Esch. l.

Die erwähnten Knochenwucherungen entsprechen ihrer Lage und Form nach einem beginnenden knöchernen Ankylosierungsprozesse. Keine „Deformationen".

Fall Pay. a) Hand (Fig. 117 u. 118).

Sämtliche Gelenke, bis auf die Daumengrundgelenke und das rechte Daumenmittelgelenk sind hochgradig verändert. Die Metakarpophalangealgelenke sind volarwärts subluxiert, zum Teil mit Destruktion der Kapitula der Metakarpalia (linker Daumen, beide Kleinfinger). Die Karpal- und Karpometakarpalgelenke sind meist nicht von einander zu trennen. Ebenso ist das Radiokarpalgelenk verschwunden; hier scheint,

r. Fig. 117. Fall Pay. l.

l. Fig. 118. Fall. Pay. r.

besonders auf der rechten Seite, Synostose eingetreten zu sein. Die Ulna ist beiderseits dorsal- und ulnarwärts luxiert.

In Fig. 118 sehen wir die gestreckten Finger der Hände (da bei den erheblichen Kontrakturen eine scharfe Darstellung der Hand und des Vorderarmes zusammen unmöglich war). Hier zeigt sich eine enorme, ziemlich symmetrische Destruktion. Am Mittelgelenk des 4. Fingers ist die Basis der Mittelphalange ganz verschwunden, wie abgeschnitten, dagegen ist das Kapitulum der Grundphalange auseinandergepresst, so dass seine Knochensubstanz seitlich ausgewichen ist. Aehnliche Erscheinungen sind am 3. Mittelgelenk zu konstatieren, jedoch sind die Gelenkenden hier, wenn auch verbreitert, doch in der Form noch einigermassen erhalten. Die 3. und 4. Grundphalange weist in der Diaphyse kleine, zackige Osteophyten auf. Eine sattelförmige Vertiefung oder Phalangenbasis bei breit ausladenden Rändern, sowie erheblicher Höhenreduktion und Verbreiterung des Metakarpalköpfchens sieht man sehr schön am 5. Finger. In diesem Metakarpalköpfchen befindet sich, besonders links, ein dreieckiger Herd von ziemlicher Transparenz.

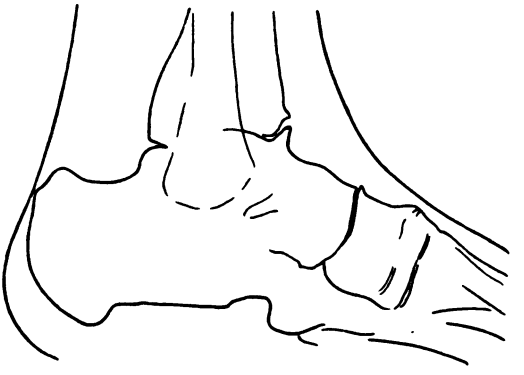

Fig. 119. Fall Pay.

Es ist möglich, dass an der 3. und 4. Grundphalange eine gewisse Knochenneubildung Platz gegriffen hat. Jedoch beherrscht die hochgradigste Destruktion das Bild. Die ersterwähnten Osteophyten an der Diaphyse beziehen wir auf periostale Neubildung durch den Reiz des mitentzündeten Periostes.

b) Fuss (Fig. 119).

Seitliche Durchstrahlung: Während die Gelenkspalte des Talokruralgelenkes wenigstens in ihrem vorderen und hinteren Abschnitt noch angedeutet ist, erscheint das Gelenk zwischen Talus und Kalkaneus, sowie zwischen Kalkaneus und Navikulare und zwischen Kuboid und Metatarsus V knöchern vereinigt. Besonders auffällig sind dornförmige Osteophyten, die im vorderen Abschnitte des Talokruralgelenkes sowie an der oberen Begrenzung des Gelenkspaltes zwischen Navikulare und Kuneiforme I sich erheben, ferner eine geringe, undeutliche Wucherung am Gelenkspalt zwischen Kuneiforme I und Metatarsali I.

Die Knochenatrophie ist mittelgradig.

Deutliche Komplikation mit „Arthritis deformans".

Fall Gul. a) Hand (Fig. 120).

Knochenatrophie mittleren Grades. In den peripheren Abschnitten der Finger tritt die Struktur der rarefizierten Spongiosa deutlich hervor. Sonst ist die Zeichnung derselben verwaschen. Die Endglieder der Finger zeigen teilweise leichte seitliche Deviationen (z. B. linker Zeige- und Mittelfinger). Die Gelenkspalten der Interphalangeal- und Metakarpophalangealgelenke sind sämtlich erhalten, wenn auch etwas verschmälert. Das Mittelgelenk des kleinen Fingers beiderseits, besonders aber rechts, steht in Beugekontraktur.

Die Diaphysen der Grundphalangen zeigen teilweise geringe seitliche extrakapsuläre Exostosen unterhalb des Kapitulum, besonders am Zeigefinger beiderseits. Die Karpometakarpal- und die Interkarpalgelenke zeigen stark verschmälerte Gelenkspalten, auch das Radiokarpalgelenk ist reduziert. Der Processus styloideus ulnae ist deutlich abgeplattet und stösst mit dieser seiner Plattform gegen das Triquetrum.

r. Fig. 120. Fall Gul. l.

Keine artikulären „Deformationen". Ueber die Exostosen siehe Seite 118.

b) Hüftgelenk (Fig. 121 und Fig. 122).

Rechte Hüfte (Fig. 121): Starke Knochenatrophie des Oberschenkels und des Beckens. Der Kopf hat eine pilzförmige, nach unten etwas überhängende Gestalt angenommen und ist scheinbar etwas nach oben subluxiert. Am oberen Rande des Schenkelhalses sieht man einen diffusen, etwas unregelmässigen Knochenschatten dicht am Rande des Gelenkkopfes.

Komplikation mit Arthritis deformans.

Linke Hüfte (vor 2 Jahren reseziert): (Fig. 122). Der Schenkelhals steht in der Pfanne; er ist stark im Sinne der Coxa vara verbogen und stellt eine schattenarme, wabenartig gezeichnete Masse dar. Vom oberen Rande der Pfanne geht ein spornartiger Osteophyt aus; ebenso vom Trochanter major.

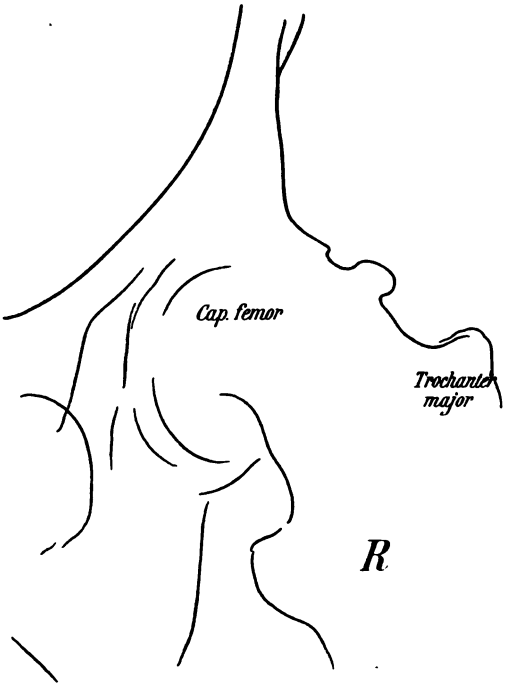

Fig. 121. Fall Gul.

Komplikation mit Arthritis deformans.

c) Halswirbelsäule (Figur 123).

Die Gelenkspalten zwischen den Processus articulares sind nicht mehr deutlich erkennbar. Die Intervertebralscheiben dagegen treten deutlich hervor. Zu beiden Seiten der Wirbelkörper befinden sich ausgedehnte, die Querfortsätze verbindende Knochenschatten.

Es handelt sich allem Anschein nach um ausgedehnte Bandverknöcherungen (besonders der Ligg. intertransversaria).

Fall Ren. a) Kniegelenk (Fig. 124).

Hochgradige Knochenatrophie: Spongiosa verwaschen, ohne deutliche Strukturzeichnung. Kortikalis schmal. Die Atrophie der Knochen scheint auch eine konzentrische zu sein, da sämtliche Diaphysen für das Alter der Patientin reichlich grazil sind. Die Gestalt der Knochen und Gelenkenden ist durchweg normal, nur scheinen die Epiphysenlinien leicht unregelmässig, stellenweise etwas gezackt.

Fig. 122. Fall Gul.

Keinerlei „Deformationen".

b) Hüftgelenk (Fig. 125).

Rechts: Starke Knochenatrophie, am ausgesprochensten in der Kopfepiphyse.

PROPERTY OF THE
ROBERT W. LOVETT MEMORIAL

Struktur der rarifizierten Spongiosa deutlich erkennbar. Die Pfanne erscheint ausgeweitet, der Kopf ist etwas nach aussen oben subluxiert.

Epiphysenlinien noch sichtbar.

Schenkelhalswinkel normal.

Keinerlei „Deformationen".

Fig. 123. Fall Gul.

Fall Weim. a) Hand (Fig. 126).

Allgemeine Knochenatrophie.

Die Phalangen zeigen kaum Abweichungen von der Norm. Die Gelenkspalten sind nur vielleicht etwas schmäler als normal, besonders die der Endphalangen, soweit sie sichtbar sind. Metakarpophalangealgelenke ohne Besonderheiten.

Die Gelenkspalten zwischen den Karpalknochen und die der Karpometakarpalgelenke sind alle noch deutlich zu erkennen. Dagegen scheint das Radiokarpalgelenk etwas reduziert, die Kontur der Radiusgelenkfläche etwas unregelmässig. Das untere Radioulnargelenk klafft etwas, da eine Luxation der Ulna sich auszubilden scheint.

Der atrophische Processus styloideus Ulnae steht senkrecht auf dem Capitulum Ulnae.

„Deformationen" fehlen völlig.

b) Ellbogengelenk (Fig. 127).

Deutliche Knochenatrophie.

Fig. 124. Fall Ren.

Der Gelenkspalt zwischen Humerus und Ulna ist, wenn auch verschwommen, sichtbar. Die Incisura semilunaris ist etwas vertieft, so dass der Processus coronoideus etwas schmäler und spitzer zulaufend erscheint, als normal.

Keinerlei „Deformationen".

Fall Pat. a) Hand (Fig. 128).

Beide Hände, besonders aber die linke, zeigen hochgradige Knochenatrophie diffuser Art, ohne dass die Spongiosazeichnung deutlich erkennbar wäre. Während die Knochen der rechten Hand und des rechten Vorderarmes keine deutlichen Ver-

änderungen aufweisen, sehen wir an denen der linken eine sehr bedeutende konzentrische Atrophie der langen und kurzen Röhrenknochen, und zwar sowohl ihrer Diaphysen, wie Epiphysen. Die Phalangen der rechten Hand sind etwas verkürzt (die Verkürzung erscheint jedoch durch die Flexionsstellung noch grösser, als sie wirklich ist). Die Karpometakarpalgelenke sind auch links ziemlich gut erhalten. Während rechts

Fig. 125. Fall Ren.

alle Knochenkerne der Handwurzel deutlich sichtbar, von normaler Gestalt sind und in normalen Abständen voneinander liegen, scheinen links alle Handwurzelknochen gegeneinander, ja ineinander gepresst zu sein; die normalen Abstände der Knochenkerne sind so reduziert, dass sie nur hier und da überhaupt noch vorhanden zu sein scheinen; die Kerne des Navikulare, Lunatum, Triquetrum, Capitatum und Hamatum bilden eine zusammenhängende unregelmässige, fetzig aussehende Masse. Durch dieses Zusammenrücken der einzelnen Knochen ist die ganze Handwurzel stark verkürzt. Während die rechte Radiusepiphyse die normale dreieckige Gestalt zeigt, ist von der

Fig. 126. Fall Weim. (links).

linken nur noch ein unregelmässiges, schmales und niedriges, schattenarmes Gebilde sichtbar, das den Handwurzelknochen kappenartig aufliegt. Der linke atrophische unregelmässige Kern der Ulnaepiphyse scheint eher etwas vergrössert, als der rechte; auch er liegt den Handwurzelknochen dicht an. Die Ulna ist links weiter vom Radius entfernt, als rechts.

Die Gelenke des Daumens sind links offenbar ziemlich frei von Veränderungen.

Hier walten offenbar rein destruktive Prozesse. Keinerlei „Deformationen".

b) Fuss (Fig. 129).

Rechter Fuss: Abnorme hochgradige diffuse Atrophie der Unterschenkel und Fussknochen, deren Kortikalis enorm dünn ist. Neben dieser fällt nur noch auf, dass das Navikulare dorsalwärts vom Talus-

Fig. 127. Fall Weim.

kopf subluxiert ist, dass es unregelmässig, höckerig gestaltet und in seinem sagittalen Durchmesser etwas reduziert ist.

Die Epiphysenlinie des unteren Tibiaendes ist leicht unregelmässig, zackig gestaltet.

Keinerlei „Deformationen".

r. Fig. 128. Fall Pat. l.

Fall Mai. Kniegelenk (Fig. 130).

Beide Kniegelenke (hier nur das rechte abgebildet) zeigen hochgradigste Knochenatrophie, jedoch ist die Struktur scharf; die Spongiosa ist stark rarefiziert. Die Kortikalis verdünnt. Die Diaphysen bieten das Bild der konzentrischen Atrophie dar. Vollkommen knöcherne, spitzwinkelige Ankylose der beteiligten Gelenkabschnitte; dieselben gehen so vollkommen ineinander über, dass sich die ursprünglichen Grenzen kaum oder gar nicht mehr erkennen lassen. Die Architektur der Spongiosa hat sich den veränderten statischen Verhältnissen in der vollkommensten Weise angepasst; die Knochenbälkchen, die öfters als stärkere Pfeiler dicht zusammengedrängt liegen, ziehen ohne Unterbrechung von dem einen Knochen in den anderen hinüber. Auch das Fibulaköpfchen ist vollkommen knöchern mit der Tibia vereinigt.

„Deformationen im engeren Sinne" fehlen.

Fall Lew. a) Hand (Fig. 131).

Rechte Hand: Luxation und ulnare Deviation der Metakarpophalangealgelenke. Synostose sämtlicher Karpalia und der Metakarpophalangealgelenke, von denen nur

das des Daumens und des fünften Fingers noch teilweise erhalten ist. Synostose des Karporadialgelenkes, wahrscheinlich auch des Radioulnargelenkes. Die Karpalia sind auf der radialen Seite mehr zusammengepresst als an der ulnaren; dazu hat das ganze Handwurzelskelett eine Drehung um seine dorsovolare Achse nach der Radialseite hin ausgeführt, wodurch eine Radialabduktion der gesamten Hand zustande gekommen ist. Die Ulna ist weiter vom Radius entfernt, als normal, ihr Processus styloideus ist verlängert und trägt eine gegen das Triquetrum zu gerichtete Plattform. An der Seite

Fig. 129. Fall Pat.

des äusserst atrophischen Processus styloideus ulnae finden sich schattenarme Wucherungen. Die synostosierten Knochen zeigen hochgradige Knochenatrophie, jedoch ist die Zeichnung der rarefizierten Spongiosabälkchen scharf. Die letzteren gehen ohne Unterbrechung von einem der synostosierten Knochen in den anderen über.

Das Kapitulum des dritten Metakarpale zeigt kleine, unregelmässige, wie gezähnte Knochenvorsprünge, während unterhalb des zweiten eine kleine breitbasige extrakapsuläre Exostose sitzt.

Bis auf letztere Exostose, die wir der sekundären Arthritis deformans zurechnen, halten wir fast alle Veränderungen für durch die

Destruktion und entzündliche Ankylose bedingt. Die seitlichen Knochenanlagerungen an dem Proc. styloid. ulnae sind wohl durch die starke Beanspruchung des schwachen Fortsatzes nach dem Transformationsgesetze geschaffene Stützbalken, vielleicht spielen aber hier auch „deformierende" Prozesse eine Rolle.

b) Ellbogen (Fig. 132).

Deutliche Knochenatrophie. Kortikalis verschmälert. In der Ulna einzelne kleinere längliche atrophische Herde.

Der Gelenkspalt zwischen Humerus und Ulna ist nicht mehr sichtbar, seine ursprüngliche Lage eben noch angedeutet. Auf der Dorsalseite des Olekranon eine breitbasige, kappenförmige Knochenauflagerung (Verknöcherung des Trizepssehnenansatzes).

Fig. 130. Fall Mai.

Keine „Deformationen", wenn man von letzterer Verknöcherung absieht.

Fig. 131. Fall Lew.

c) Fuss (Fig. 133 bis 135).

Linker Fuss (seitliche Durchstrahlung) (Figur 133): Ausser geringer Plattfussstellung und ziemlich hochgradiger Knochenatrophie sind Einzelheiten nur schlecht zu erkennen. Speziell sind die Gelenkspalten der einzelnen Fusswurzelknochen hier nicht sichtbar.

Linker Fuss (Durchstrahlung von oben nach unten) (Fig. 134): Nur die Gelenkspalten des Cunei-

forme I treten noch einigermassen hervor. Hallux valgus mit geringen Unregelmässigkeiten des Kapitulum metatarsi I. Auch die anderen Metatarsophalangealgelenke sind meist subluxiert. Ziemlich ausgedehnte Knochenatrophie.

Fig. 132. Fall Lew.

Rechter Fuss (Durchstrahlung von oben nach unten) (Fig. 135): Aehnliche Verhältnisse; sämtliche Zehen in Valgusstellung und subluxiert, die Kapitula des ersten und zweiten Matatarsus etwas deformiert. Knochenatrophie hochgradig.

Geringe Knochenwucherungsprozesse an den Metatarsalköpfchen.

d) Kniegelenk (Figur 136).

Linkes Knie: Rechtwinkelige Beugestellung. Die Konturen der Femurkondylen- und Patellargelenkfläche bilden unregelmässige, höckerige Linien. Zwischen Patella und Femur scheinen sich einige knöcherne Brücken auszubilden. Am oberen Rande der Femurgelenkfläche einige unregelmässige Wucherungen.

Ziemlich starke Knochenatrophie.

Offenbar Komplikation mit „Arthritis deformans“ geringen Grades.

Fall An. a) Hand (Fig. 137).

Ziemlich diffuse Knochenatrophie.

Die Spongiosa der der Platte gut aufliegenden Phalangen zeigt eine deutliche Rarefikation bei scharfer Zeichnung.

Die Radiokarpalgelenke, sowie die Karpal- und Karpometakarpalgelenke 2—5 sind nicht mehr deutlich voneinander zu unterscheiden. Die Grundphalangen sind — bis auf die der Daumen — dorsalwärts subluxiert. Die Interphalangealgelenke haben ihre Gelenkspalten fast durchweg eingebüsst und erscheinen fest aufeinander gepresst. Dadurch sind fast alle Kapitula und Basen breit gedrückt, nach der Seite

ausladend und in der Höhe reduziert oder sattelförmig gestaltet. Die Processus styloidei der Ulnae sind deutlich verlängert und etwas radialwärts abgebogen, besonders der rechte.

„Deformationen im engeren Sinne" sind nicht vorhanden.

b) Rechter Ellbogen (Fig. 138).

Ulna liegt auf. Knöcherne Ankylose in leichter Beugestellung. Von einem Gelenkspalt nichts mehr zu sehen. Starke Knochenatrophie. Die vorderen Konturen

Fig. 133. Fall Lew.

der ineinander übergehenden Processus coronoideus und Humerus zeigen feine Unregelmässigkeiten, sehen stellenweise wie gezähnt aus.

Grobe „Deformationen" der einzelnen Knochen fehlen.

Fall Kol. a) Linke Hand[1]).

Während die Phalangealgelenke Schwund der Gelenkspalten, Deviationen und die bekannten Verbreiterungen der Gelenkenden aufweisen, sieht man an den

[1]) Die Platte ist leider verloren gegangen.

Fig. 134. Fall Lew.

wärts verbogener Processus styloideus dagegen ist offenbar knöchern mit der Ulnargelenkfläche des Radius verbunden.

Vielleicht sind hier im Radioulnargelenke, wenn auch unbedeutende, Wucherungsprozesse des Knochens vorhanden. Sonst keine „Deformationen".

b) Fuss (Fig. 139).

Das Talokruralgelenk ist noch scharf sichtbar, jedoch ist der Gelenkspalt verschmälert. Ein Gelenkspalt zwischen **Talus und Kalkaneus ist nicht mehr zu erkennen, vielmehr**

Metakarpophalangealgelenken sattelförmige Aushöhlung der Phalangenbasen und beginnende dorsale Subluxation. Bis auf den Daumen und fünften Finger zeigen die Karpometakarpalgelenke vollständigen Schwund der Gelenkspalten, wohl infolge knöcherner Verwachsung. Ebenso ist der Karpus, dessen einzelne Knochen miteinander synostosiert sind, knöchern mit dem Radius verschmolzen. Der Processus styloideus radii zeigt eine dem Tuberculum ossis navicularis entsprechende Abplattung. Die Ulna scheint etwas vom Radius abgehoben, ihr etwas radial-

Fig. 135. Fall Lew.

scheinen die Spongiosabalken von einem Knochen in den andern überzugehen. Auch zwischen Kalkaneus und Kuboid ist ein Gelenkspalt nur noch eben erkennbar. Im hinteren Bereiche der Talusrolle finden sich einige unregelmässige Knochenwucherungen.

Letztere Knochenvorsprünge sind wohl als „Deformationen" anzusprechen.

Fig. 136. Fall Lew.

c) Kniegelenk (Fig. 140).

Gelenk in Beugestellung. Patella von rhombischer Gestalt, mit deutlich vorspringenden Ecken am Rande der Gelenkfläche. Während sonst die Gestalt der Knochenteile ziemlich erhalten ist, zeigt sowohl jeder Femurkondylus wie die Tibiagelenkfläche, dort, wo sich dieselben berühren, je einen nach vorne vorragenden spornförmigen Fortsatz. Diese müssen bei jeder Streckbewegung in Kontakt treten und so hemmend wirken; sie zeigen die Form von Eisenbahnpuffern. Die Atrophie der Knochen ist mittelgradig.

Deutliche Komplikation mit „Arthritis deformans".

r. Fig. 137. Fall An. l.

Fall Eg. a) Hände (Fig. 141).

Starke, diffuse Knochenatrophie sämtlicher Hand- und der Vorderarmknochen.

Während an der linken Hand die Karpalia bei erheblicher Reduktion der Gelenkspalten in ihrer Form noch deutlich erkennbar sind, während die Gelenkflächen des Radius und der Ulna links regelmässig begrenzt erscheinen, finden wir rechts die Karpalknochen fast ganz zerstört, derart, dass kaum ein Knochen noch wiederzuerkennen ist. Dem entsprechend ist der Längendurchmesser der Handwurzel erheblich reduziert, besonders im radialen Abschnitte. Die distalen Gelenkflächen von Radius und Ulna, sowie das Radioulnargelenk zeigen starke Unregelmässigkeiten. — Uebrigens scheint der Carpus rechts subluxiert, so dass die atrophischen Knochenmassen sich in ihren Schatten mit dem des Radius und der Metakarpalknochen teilweise decken. Die Metakarpophalangealgelenke sind überall noch deutlich sichtbar, während das erste Interphalangealgelenk des zweiten bis fünften Fingers auf dem Röntgenbilde kaum noch erkennbar ist; die Knochen scheinen hier ohne deutlichere Begrenzung ineinander überzugehen. Jedenfalls ist hier der Knorpel mit aller Wahr-

Fig. 138. Fall An.

Fig. 139. Fall Kol.

scheinlichkeit vollständig zerstört, der Gelenkraum daher verschwunden. Die Beugestellung dieser Gelenke ruft übrigens eine Deckung der Schatten der korrespondierenden Gelenkenden hervor.

Fig. 140. Fall Kol.

Die Endgelenke der Finger sind auf der rechten Seite mehr zerstört wie links, wo man noch einen, wenn auch reduzierten, Gelenkspalt erkennen kann.

Das letzte Glied des rechten Daumens ist dorsalwärts subluxiert.

Beide Ulnae haben übrigens eine Drehung um ihre Längsachsen durchgemacht, wodurch die Processus styloides mehr medialwärts gerückt sind.

„Deformationen im engeren Sinne“ fehlen.

b) Ellbogen (Figur 142).

Starke Knochenatrophie, besonders im Capitulum radii und Proc. coronoideus ulnae. Der Gelenkspalt ist deutlich erkennbar.

r. Fig. 141. Fall Eg. l.

c) Hüftgelenk (Figur 143 u. 144).

Rechts (Fig. 143): Sehr hochgradige diffuse Atrophie der Oberschenkel- und Beckenknochen; ein Gelenkspalt zwischen beiden ist nicht mehr erkennbar, seine ursprüng-

Fig. 142. Fall Eg.

liche Lage eben noch angedeutet. An der oberen Seite zwischen Hals und Kopf befindet sich ein etwas dichterer Schatten, der sich schräg von oben aussen nach unten innen zieht.

Links (Fig. 144): Im übrigen wie auf der rechten Seite, nur fehlt hier der erwähnte dichtere Knochenschatten.

„Deformationen" fehlen. Der Knochenschatten, welcher den rechten Femurhals durchzieht, sieht aus wie das Residuum einer alten, subkapitalen Fraktur; jedoch lässt sich hierüber Bestimmtes nicht sagen.

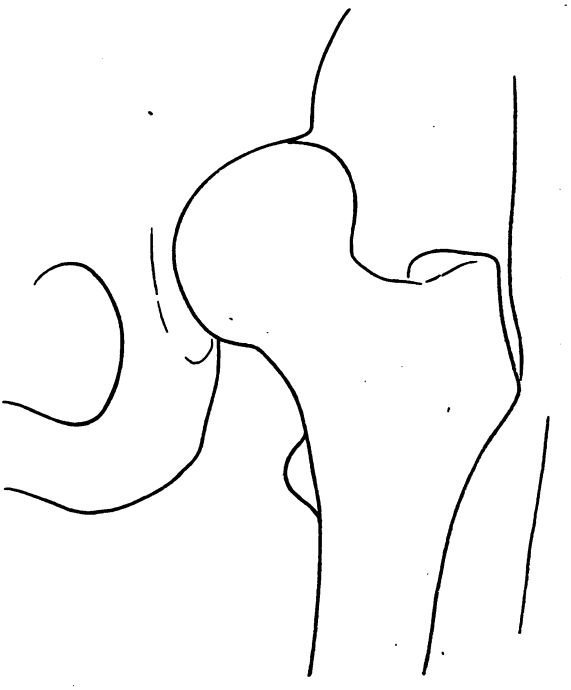

Fig. 143. Fall Eg. (rechts).

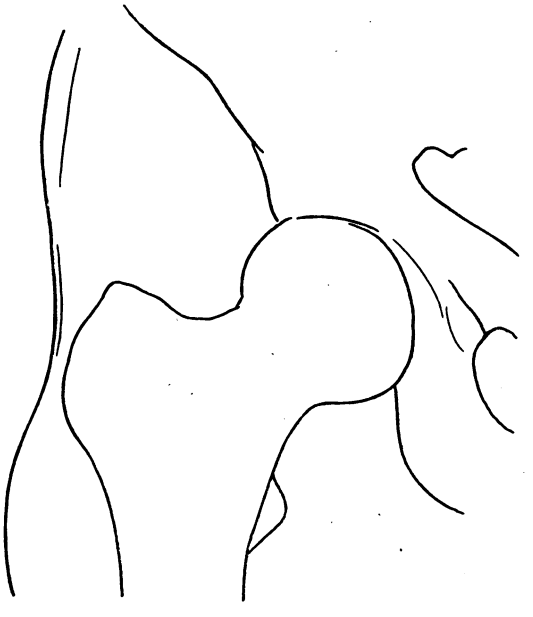

Fig. 144. Fall Eg. (links).

Fall Heil. a) Rechter Ellbogen (Fig. 145).

Ellbogen steht in etwas über rechtwinkeliger Beugestellung. Das Humeroulnargelenk scheint knöchern ankylotisch; nur im vordersten Bereiche ist noch die Andeutung eines Gelenkspaltes erkennbar. Die vorderen Konturen des Processus coronoideus weisen ganz leichte Unregelmässigkeiten, Höckerchen, auf.

„Deformierungen" fehlen.

b) Rechtes Knie (Figur 146).

Starke Knochenatrophie. Das Gelenk steht in geringer

Fig. 145. Fall Heil.

Beugestellung, der Unterschenkel ist jedoch stark nach hinten subluxiert. Femur und Tibia sind fest aufeinandergepresst. Die Patella ist mit ihrem oberen Teil knöchern mit dem Femur verbunden; man sieht deutlich einige Spongiosabalken von einem Knochen in den andern hineinziehen. Das untere Ende der Patella prominiert stark gegen die Oberfläche des Gliedes.

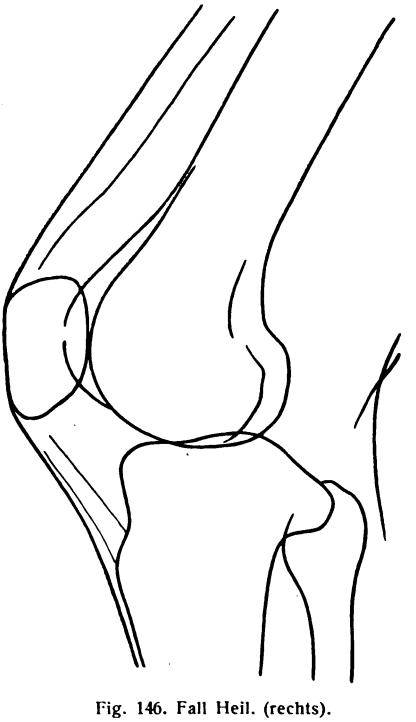

Fig. 146. Fall Heil. (rechts).

„Deformationen" nicht vorhanden.

Betrachten wir die Hauptcharaktere der Veränderungen, die wir in unseren Röntgenbildern fanden, nun noch einmal kurz, nach den aufgestellten Gruppen gesondert.

In der Gruppe, welche in nahen Beziehungen zur primär chron. progr. Polyarthritis steht, sehen wir beim Falle Ki. auch ganz analoge Veränderungen, wie wir sie bei jener Erkrankung gefunden hatten.

Im Falle För. dagegen fiel uns die geringe Knochenatrophie auf. Es steht mit dem gutartigen, klini-

schen Verlauf durchaus in Einklang, dass die Zeichnung der rarefizierten Spongiosa, besonders an der rechten Hand, wieder scharf hervortritt. Am Ellbogengelenke dagegen fanden wir ausgedehnte Knochenneubildungen, die auf eine kräftige Reaktion im Sinne der Arthritis deformans schliessen lassen.

In den Fällen Do. und v. Esch. finden sich bei starker Knochenatrophie die bekannten symmetrischen Veränderungen der Finger, die uns bei der prim. chron. progr. Polyarthritis entgegentreten.

Dagegen ist im Falle Pay. die Destruktion der Knochen, besonders in der Mittelphalange des linken 4. Fingers eine so hochgradige, wie wir sie bisher noch nicht gesehen haben. Auch finden wir in diesem Falle lebhafte Proliferationserscheinungen am Knochen (Fuss), die mit der relativ gut erhaltenen Knochenernährung schön im Einklange stehen.

Im Falle Gul., der eine auffallende klinische Besserung zeigt, sehen wir, dass, trotz des viele Jahre bestehenden Leidens, die Finger eigentlich sehr wenig verändert sind. Am meisten scheinen noch die Interkarpal- und Karporadialgelenke gelitten zu haben. Die auffallende Gestaltsveränderung des Proc. styloideus ulnae ist genügend bei der primär chron. Polyarthritis besprochen worden. An den Hüftgelenken sehen wir Andeutungen einer komplizierenden Arthritis deformans, an der Halswirbelsäule dagegen sehr ausgedehnte Bandverknöcherungen.

In der nächsten Gruppe, die den sekundär chronischen Gelenkrheumatismus im engeren Sinne umschliesst, hatten wir die Fälle Ren., Weim., Pat. und Mai. in einer Unterabteilung zusammengefasst. „Deformationen" treten uns hier nicht entgegen, nur zeigt das Ellbogengelenk im Falle Weim. eine abnorm tiefe Aushöhlung des Ulnagelenkendes. Im Falle Ren. ist eine Verwachsung der Gelenkenden aus den Bildern nicht ersichtlich, jedoch sind fibröse Verwachsungen nach dem klinischen Befunde in den erkrankten Gelenken wahrscheinlich. Im Hüftgelenke aber finden wir eine Pfannenerweiterung und beginnende Subluxation des Caput femoris. In diesem Falle fällt noch die konzentrische Atrophie der langen Röhrenknochen auf, sowie die geringe Unregelmässigkeit der Epiphysenlinien. Das jugendliche Alter erklärt diese Besonderheiten (cf. Reiner).

Die gleichen Erscheinungen, die wir eben erwähnt, sehen wir auch im Falle Pat., bei welchem übrigens die Destruktion der Knochenkerne der Hand und des Os naviculare am Fusse überaus hochgradig ist.

Im Falle Mai. ist es zur knöchernen Ankylose des Kniegelenkes in spitzwinkliger Beugestellung gekommen. Die Spongiosastruktur hat sich hier so vollkommen der winkligen Ankylose angepasst, dass

wir aus diesem Befunde und aus der wieder scharf hervortretenden Zeichnung der rarefizierten Knochenbälkchen den Schluss ziehen können, dass die knöcherne Ausheilung schon von sehr langem Bestande ist. Da bei der Stellung des Gliedes von einer funktionellen Beanspruchung des letzteren nicht die Rede sein kann, erklärt sich das Fehlen jeder Knochenreaktion im Sinne der Arthritis deformans.

Während von der letzten Gruppe des sekundär chronischen Gelenkrheumatismus die Fälle An., Heil., Eg., Len. bei ziemlich hochgradiger Knochenatrophie keine Abweichungen von den Röntgenbefunden der prim. chron. progr. Polyarthritis aufweisen, zeigen die Fälle Lew. und Kol., dass der Prozess der Knochenatrophie sich im Ausheilungsstadium befindet; die Spongiosa ist scharf gezeichnet und lässt die Anordnung ihrer rarefizierten Bälkchen schön erkennen. Beide Fälle zeigen ferner, dass Vorderarme, Handwurzel und Metakarpalia in eine einzige Knochenmasse verschmolzen ist. In beiden Fällen sehen wir weiter, wenn auch geringe, Wucherungsvorgänge, besonders im Bereiche des Kniegelenkes, am deutlichsten im Falle Kol.

Wir erkennen also an unserem Röntgenmateriale, dass bei dem sekundär chronischen Rheumatismus genau die gleichen Veränderungen erscheinen können, wie bei der primär chronischen Polyarthritis, zugleich aber, dass hier die Ankylosierungsprozesse, besonders die Synostose ganzer Skelettabschnitte eine hervorragendere Rolle spielen, schliesslich noch, dass die etwas grössere Gutartigkeit im klinischen Verlaufe sich in einer frühzeitigeren, im Röntgenbilde sich manifestierenden Besserung im Ernährungszustande des Knochens äussert.

Ferner erkennen wir an unseren Röntgenbildern, dass die Komplikation mit Arthritis deformans durchaus nicht immer eintreten muss, dass sie aber vorhanden sein kann, und dass sie die Fälle, welche eine gewisse klinische Gutartigkeit und im Röntgenbilde eine Besserung der Knochenatrophie erkennen lassen, bevorzugt. (Cf. Fall För., Kol., Pay.) Es findet diese Erscheinung eine Erklärung in dem, was wir bei der primär chronischen progressiven Polyarthritis gesagt haben.

3. Prognose des sekundär chronischen Gelenkrheumatismus.

Die Prognose des Leidens erhellt ohne weiteres aus dem geschilderten klinischen Verlauf. Bei jenen Formen, wo nur wenige Gelenke der Sitz dauernder Veränderungen sind, wo keine Progredienz der Krankheit vorliegt, kann durch eine zweckmässige Therapie wohl stets ein brauchbarer Zustand der betreffenden Gliedmassen erzielt werden. Sind dagegen sehr viele Gelenke erkrankt, so verschlechtert sich die Prognose dementsprechend. Immerhin müssen wir auch in

diesen Fällen an der etwas besseren Prognose — gegenüber der primär chron. progr. Polyarthritis — festhalten. Wie wir sahen, kommt es häufiger zur fibrösen und sogar knöchernen Ankylose der Gelenke oder ganzer Gliedabschnitte. Mit eingetretener Versteifung aber hören die schlimmsten Beschwerden, die dauernden Schmerzen auf. Die Fälle schliesslich, die in ihrem Verlaufe der prim. chron. progr. Polyarthritis in ihren späteren Stadien gleichen, haben ungefähr die gleiche Prognose wie diese Affektion.

Die bei dem sekundär chronischen Gelenkrheumatismus nicht seltenen Herzaffektionen verschlechtern natürlich die Prognose quoad vitam um einiges.

Uebrigens wollen wir an dieser Stelle hervorheben, dass wir in einer das Grundleiden komplizierenden Arthritis deformans den Ausdruck einer Besserung des Grundleidens sehen, da diese Komplikation mit der Arthritis deformans, wie wir sahen, eine Hebung der Gelenkfunktion und eine Besserung des Ernährungszustandes der Gelenkenden zur Voraussetzung hat. Natürlich kann diese, von uns als reparative betrachtete, Arthritis deformans ebenso, wie bei ihrer Komplikation mit der primär chronischen Polyarthritis, solche Grade annehmen, dass sie im Vordergrunde der Erscheinungen steht, dass das ursprüngliche Leiden, welches gerade in solchen Fällen oft einen durchaus abortiven Charakter zeigt, hinter der sekundären Erkrankung ganz zurücktritt. In solchen Fällen ist dann auch die Prognose mehr der der Arthritis deformans entsprechend zu stellen.

4. Aetiologie des sekundär chronischen Gelenkrheumatismus.

Die Aetiologie dieses Leidens ist bisher nicht viel klarer, als die der primär chron. progr. Polyarthritis. Was die chronischen progressiven Prozesse betrifft, die gelegentlich aus dem akuten Anfall oder nach diesem sich entwickeln, so besteht für sie die Möglichkeit, dass sie durch dasselbe Virus hervorgerufen werden, wie der akute Gelenkrheumatismus, oder aber, dass ein besonderes Virus, nämlich das, welches die primär chronische progressive Polyarthritis verursacht, sich nur auf dem Boden des durch die akute rheumatische Erkrankung für weitere Infektionen disponiert gemachten Gelenkes ansiedelt und weiter entwickelt. Diese letztere Anschauung dürfte die grössere Wahrscheinlichkeit für sich haben. Senator vergleicht den letzteren Entstehungsmodus mit der bei Masern, Scharlach und anderen Infektionskrankheiten zurückbleibenden Neigung zu chronischen Erkrankungen der Respirationswege.

Für den akuten Anfall sind in mehreren unserer Fälle Eingangspforten für die mögliche Invasion eines bakteriellen Virus nachzuweisen.

So trat im Falle Len. die Gelenkerkrankung im Anschluss an ein schleichendes Fieber nach anormalem Wochenbett auf. Ebenfalls im Anschluss an ein, allerdings sonst normales, Wochenbett erkrankte Fall Heil. Fall v. Esch. zeigte als Begleiterscheinung einen starken Katarrh der Luftwege (hartnäckigen Schnupfen und Husten). Im Anschluss an eine Frühgeburt erkrankte Fall Pay.

Wenn man an die zahlreichen Bakterienfunde (Menzer, Poynton und Paine, Beaton und Walker, Beattie, Sahli u. v. A.) denkt, die beim akuten Gelenkrheumatismus erhoben worden sind, so liegt es allerdings nahe, die sekundär chronischen Rheumatismen auf die gleiche Basis zurückzuführen. Da aber diese positiven Bakterienfunde einstweilen durchaus nicht einheitlich sind, da ihnen ausserdem auch viele negative Befunde gegenüberstehen, ist es wohl kaum angebracht, die bakterielle Aetiologie heute schon zu diskutieren, auch wenn vieles für sie spricht.

Was den Rhumatisme fibreux Jaccouds betrifft, so können wir in ihm einstweilen keine besondere charakteristische Form des sekundär chronischen Gelenkrheumatismus sehen; denn die Bindegewebsvermehrung in der Gelenkkapsel, die zur bindegewebigen Umwandlung und Substituierung des Knorpels und zur bindegewebigen Verwachsung der Gelenkenden führt, kommt nach unserer Ansicht und unseren anatomischen Erfahrungen bei der primär chronischen Polyarthritis ganz ebenso vor, wie bei dem sekundär chronischen Gelenkrheumatismus.

Von den disponierenden Faktoren, die wir bereits bei der primär chronischen progressiven Polyarthritis kennen gelernt haben, wollen wir zunächst hervorheben, dass von dem sekundär chronischen Gelenkrheumatismus ebenfalls sowohl Gutsituierte als auch die ärmeren Klassen betroffen werden. Unsere Patienten befanden sich grösstenteils in guten, stets jedenfalls ausreichenden Lebensverhältnissen. Ueberanstrengungen wurden in einem Falle (Eg.) notiert. Im Falle Do. erkrankte die Patientin nach zahlreichen, vor Jahren vorangegangenen akuten Attacken nach einer anstrengenden Gebirgstour in subakuter Weise, ohne Fieber.

Für die Heredität des Leidens gilt Aehnliches, wie wir es bei der primär chronischen Krankheit besprochen haben. Doch weist die Anamnese hier bei der sekundären Polyarthritis reichlichere Anhaltspunkte auf. Bei einer unserer Patientinnen (Heil.) soll der Vater ebenfalls an „Gelenkrheumatismus" gelitten haben, bei einer anderen (Do.) litten zwei Geschwister an dem gleichen Leiden, bei einer dritten (Eg.) soll die 80jährige Mutter jetzt etwas rheumatisch sein.

Was das Sexualleben betrifft, so können wir auch hier wieder nur auf das bei der primär chronischen progressiven Polyarthritis Ge-

sagte verweisen; zweimal begann das Leiden jedoch im unmittelbaren Anschluss an ein Wochenbett. Bei der einen dieser Patientinnen (Heil.), die eine Frühgeburt und drei normale Partus durchgemacht hat, im Anschluss an eins der normalen Wochenbetten; ebenso bei einer zweiten (Pay.), die seit dem 15. Lebensjahr regelmässig menstruiert hat und zwei Aborte und 1 Frühgeburt durchmachte; bei einer dritten Patientin, die seit dem 14.—15. Lebensjahr regelmässige Perioden hatte und drei Partus und zwei Aborte durchmachte, trat das akute Gelenkleiden im Anschluss an ein nach anormalem Wochenbett sich einstellendes, schleichendes Fieber auf.

Einen deutlich hemmenden Einfluss auf die Menstruation wies das Gelenkleiden bei einer jetzt 24jährigen Patientin auf; die Patientin erkrankte bereits im 11. Lebensjahre; die Periode stellte sich erst mit 20 Jahren ein und blieb dann mit 21 Jahren wieder 11 Monate lang aus.

Feuchte oder kalte Wohnungen wurden von vier Patientinnen als mögliche Ursache ihrer Erkrankung angegeben. Heftige Erkältungen, Durchnässungen, kurz vor der Erkrankung in drei Fällen.

Es scheint also nicht unwahrscheinlich, dass dieser letztere Faktor eine nicht unbedeutende Rolle für das Einsetzen der Erkrankung spielt; wird doch der akute Gelenkrheumatismus nicht selten als eine „Erkältungskrankheit“ aufgefasst.

Es gibt nun Fälle von sekundär chronischer Polyarthritis, bei welchen wir viel reichere Anhaltspunkte für die Aetiologie des Prozesses haben, als unser bisher verwertetes Material. Wir meinen die Fälle, welche sich an Infektionskrankheiten bekannter und unbekannter Aetiologie anschliessen. Es ist dies jene Gruppe, welche Přibram die chronischen Pseudorheumatismen nennt. Derartige Fälle haben wir häufiger gesehen, wir wollen jedoch unser diesbezügliches Material hier nicht weiter berücksichtigen; nur eine Krankengeschichte und die zu derselben gehörigen Röntgenbilder lassen wir an dieser Stelle folgen. Sie betrifft einen Fall, der im Anschluss an eine rezente Gonorrhoe erkrankte, und in welchem wir an die Möglichkeit denken müssen, dass der Gonokokkus der Urheber des Gelenkleidens war, wenngleich die Anamnese auch eine heftige Erkältung nicht lange vor dem Ausbruche der Polyarthritis ergibt.

Es handelt sich um einen Ende 1906 von uns behandelten 42jährigen Kaufmann, der angibt, ein Onkel von ihm habe an „Gelenkrheumatismus“ gelitten; sonst soll die Familie gesund gewesen sein. Pat. hat als Kind Scharlach, Masern, Keuchhusten durchgemacht. 1882—1883 diente er beim Militär und erwarb sich zu dieser Zeit eine gonorrhoische Infektion, die angeblich vollkommen ausheilte. 1890 wurde Pat. wieder gonorrhoisch infiziert und bekam bald nach dem Manifestwerden der Gonorrhoe einen heftigen, akuten „rheumatischen“ Anfall im linken Fussgelenk, sowie wochen-, monate-

lang anhaltende, heftige Kreuzschmerzen. Allerdings gibt Pat. an, dass er nicht lange vor Ausbruch der Gelenkerkrankung auch eine heftige Erkältung (infolge Durchnässung) durchgemacht habe. Feuchte Wohnungen hat Pat. nie gehabt. Die Ernährung war stets vorzüglich; mitunter fanden alkoholische Exzesse statt.

Das Gelenkleiden begann mit ziehenden Schmerzen in den Schultergelenken, die rasch verschwanden, dann mit einem heftigen, akuten Anfall im linken Fussgelenk; während des akuten Anfalles soll zeitweilig, aber nicht immer, Fieber bestanden haben. Die Schmerzhaftigkeit war gleich eine sehr grosse, besonders bei Berührung des Gelenkes, das geschwollen war. Darauf schloss sich ein jahrelang fortschreitendes Gelenkleiden an, im Verlaufe dessen die folgenden Gelenke erkrankten:

Linke Zehen- und Fussgelenke, rechter Fuss, beide Kniee (1893), rechter Zeigefinger (1895), linke Hand (1899), Halswirbelsäule, Kiefergelenke.

1895 wurde der rechte Zeigefinger (Grundgelenk) plötzlich von Schmerzen und Schwellung befallen, die aber auf Piperazineinspritzung nach zwei Tagen dauernd verschwanden. Die Kniegelenke wurden 1896 oder 1897 wieder von einem heftigen, plötzlichen Anfall heimgesucht, nach welchem das rechte Knie angeblich wieder ausheilte, während das linke geschwollen blieb. 1902 trat dann noch einmal ein plötzlicher Anfall im linken Kniegelenk ein.

1899 oder 1900 machte Pat. eine sehr schmerzhafte, aber erfolglose Kur in einem Zanderinstitute durch.

Von den einmal befallenen Gelenken ist angeblich nur das rechte Zeigefingergrundgelenk wieder vollkommen gesund geworden, ferner das rechte Kniegelenk. Status: Mittelgrosser Mann von gesunder Hautfarbe, mässigem Fettpolster, geringer, besonders im Bereiche der erkrankten Gliedmassen stark abgemagerter Muskulatur. Nägel und Haare ohne Besonderheiten. Lymphdrüsen nirgends palpabel. Innere Organe, spez. Herz, von normalem Befunde.

Das linke Fussgelenk ist in seiner Beweglichkeit stark eingeschränkt. Knacken und Reiben bei Bewegungen. Kapsel scheinbar nicht verdickt.

Linkes Kniegelenk kann aktiv und passiv bis ca. 110° gestreckt, bis ca. 90° gebeugt werden. Dabei lautes, grobes Knacken und Knarren. Die Patella zeigt eine geringere, seitliche Verschiebbarkeit, als normal. Kapsel nicht deutlich verdickt. Ober- und Unterschenkelmuskulatur schlaff.

Rechter Fuss: Aktive und passive Beweglichkeit besser als links. Zehen stark verkrümmt, im Grundgelenke dorsalflektiert.

Rechtes Kniegelenk zeigt keine nachweislichen groben Veränderungen; Beweglichkeit normal; nur geringes, rauhes Krepitieren. Hüftgelenke frei beweglich.

Fingergelenke beiderseits: 1. Interphalangealgelenk des 3., 4. und 5. Fingers zeigen deutlich sicht- und fühlbare Verdickungen und leichte Beugestellung (besonders der 5. Finger). Faustschluss links ganz unmöglich. Grundgelenke beider Daumen steif; ohne aktive Beweglichkeit, passive Bewegungsexkursionen äusserst gering.

Ellenbogengelenke frei.

Schultergelenke: Rechts Elevation 25° über der Horizontalen möglich, links gerade bis zur Horizontalen. Kapsel nicht fühlbar verändert.

Halswirbelsäule zeigt Erschwerung der Seitwärtsdrehung und besonders der Seitwärtsneigung. Die übrige Wirbelsäule ohne Besonderheiten.

Im Kiefergelenke sollen zeitweise Bewegungsbeschränkung und Knacken auftreten; augenblicklich nichts Pathologisches nachweisbar.

Die Haltung des Patienten ist stark vornübergebeugt. Aufrechtes Stehen ist nicht möglich.

Die Röntgenbilder zeigen uns an den Händen (Fig. 147) meist recht gut erhaltene Gelenkspalten, aber besonders an den Fingerendgelenken sowie am Radiokarpalgelenke deutliche Anzeichen der chronischen Polyarthritis. Am Fuss (Fig. 148) fällt die ausgedehnte, scheinbar knöcherne Verschmelzung der Fusswurzelknochen auf. Nur das Talokruralgelenk ist eben noch erkennbar; am besten erhalten ist der Gelenkspalt des Talonavikulargelenkes. Von den Zehen (Fig. 149) ist besonders die knöcherne Ankylose des linken Metatarsophalangealgelenkes der grossen Zehe zu erwähnen, in

r. Fig. 147. Fall Mö. l.

welche scheinbar die Sesambeine auch eingeschlossen sind. Am Kniegelenke (Fig. 150) finden wir bei ziemlich starker Knochenatrophie überaus deutliche Charakteristika der komplizierenden Arthritis deformans mit lebhafter Osteophytbildung und freiem Körper im hinteren Rezessus.

Dieser Fall ist, wie wir selbst zugeben, durchaus nicht strikte beweisend für eine gonorrhoische Aetiologie der Polyarthritis, da ja die vorausgegangene starke Erkältung als Gelegenheitsursache für einen akut oder subakut einsetzenden Gelenkrheumatismus eine ausreichend plausible Erklärung abgibt. Wenn man letzteres annimmt, so wäre der

Fig. 148. Fall Mö.

Fall unter die Gruppe der nach akutem Gelenkrheumatismus zuweilen entstehenden progressiven Polyarthritis einzureihen; trotzdem geben wir diesem Falle hier eine Sonderstellung, weil die Möglichkeit der ätiologischen Bedeutung des Gonokokkus hier nicht mit Sicherheit von der Hand zu weisen ist, und weil wir der Ansicht sind, dass der Gonokokkus wohl imstande ist, ein der chronischen progressiven Polyarthritis analoges Bild zu schaffen, wie die Beobachtungen von Lorain u. A. beweisen. Das die Röntgenbefunde bei gonorrhoischer Arthritis sich häufig vollkommen mit denen bei prim.

Fig. 149. Fall Mö. (links).

chron. Polyarthrit. progressiva und bei sekundär chron. Gelenkrheumatismus decken, besonders wenn die Hand ergriffen wird, das beweisen z. B. die Röntgenuntersuchungen Kienböcks.

Immerhin ist bei der grossen Mehrzahl unserer Patienten eine Gonorrhoe als Ursache der Polyarthritis mit Sicherheit auszuschliessen.

Fig. 150. Fall Mö.

5. Therapie des sekundär chronischen Gelenkrheumatismus.

Bezüglich der Therapie verweisen wir auf das bei der primär chronischen progressiven Polyarthritis Gesagte. Unsere Indikationen sind bei dem sekundär chronischen Gelenkrheumatismus die gleichen.

Im Falle Weim. machten wir in Narkose das forcierte Redressement des kontrakturierten Ellenbogengelenkes. Im Falle Ren. wurden anfangs durch Heftpflasterextensionsverbände, dann durch redressierende Etappengipsverbände die Kontrakturen verringert. Schliesslich wurde der Rest der Streckung durch ausgedehnte subkutane und offene Tenotomieen erzwungen. Die langsame Streckung der Kniekontrakturen durch Sektoren-Schienenhülsenapparate erzielten wir im

Falle Len. und v. Esch. (Fig. 151—153). Blutige Operationen führten wir aus im Falle Mai., För. und Do. Im ersteren Falle wurden durch Keilosteotomieen aus beiden knöchern ankylosierten Kniegelenken und durch offene Tenotomieen der Kniebeuger beide Knie aus der spitzwinkligen Beuge- in Streckstellung übergeführt. Dann wurden durch doppelseitige subtrochantere Osteotomie beide Hüftgelenke in Streck- und mittlere Abduktionsstellung gestellt. Dadurch wurde Patient, wenn auch an Stöcken und mit ganz steifen Beinen, wieder gehfähig. Bei Fall För. wurde die Ellbogen-

Fig. 151. Fall Len.

Fig. 152. Fall Len.

Fig. 153. Fall v. Esch.

gelenkresektion ausgeführt, und zwar mit einem zunächst befriedigenden Resultat. Im Falle Do. suchten wir durch Arthrektomie beider Kniegelenke eine Besserung zu erzielen, jedoch, wie die Krankengeschichte lehrt, ohne Erfolg.

Das forcierte Redressement der Kontrakturen resp. fibrösen Ankylosen, besonders am Knie, an der Hüfte und am Fussgelenke, ist wegen der Gefahr der Fettembolie möglichst einzuschränken oder etappenweise auszuführen.

6. Krankengeschichten zum sekundär chronischen Gelenkrheumatismus.

Frau Amanda Ki., 49 Jahre, Zigarrenfabrikantenfrau. Vater an Zuckerkrankheit, Mutter an unbekannter Krankheit gestorben. Geschwister leben und sind gesund. Gelenkleiden in der Familie nicht vorhanden. Keine Partus oder Aborte. Menopause mit 48 J. Ernährung soll immer ausreichend gewesen sein, wenn auch nicht glänzend. 1889 bezog Pat. eine sehr feuchte Wohnung, in der sie vier Jahre wohnte. 1890 erkrankte Pat., die sonst stets gesund gewesen war, plötzlich in der Nacht mit Schmerzen (Fieber?) in der rechten Schulter; am nächsten Tage konnte sie den Arm nicht bewegen. Zwei Wochen darauf kamen Schmerzen und geringe Schwellung in den Gelenken des rechten Mittelfingers. Dann erkrankten symmetrisch die Knie, die Fussgelenke, die Hand und die übrigen Fingergelenke, das linke Schultergelenk, die Hüftgelenke, die Wirbelgelenke und die Kiefergelenke. Die Kontrakturen in den einzelnen Gelenken stellten sich ca. 3 Jahre nach Beginn des Leidens ein.

Status: Abgemagerte Frau mit welker Haut. Gesichtsfarbe gelblich, Herz normal. Haut an den Händen braun, verdünnt, stark glänzend. Nägel an den Händen ohne besondere trophische Veränderungen, nur ausgeprägte Längsriefelung, an den Füssen stark verändert. Drüsen nicht vergrössert (cf. Fig. 108).

Rechte Hand: Handgelenk in leichter Beugestellung fixiert, aktive und passive Bewegungen nur in minimalen Grenzen möglich. 2.—4. Finger im Metakarpophalangealgelenk stark ulnarflektiert, nur der kleine steht in starker Dorsalflexion. Erstes Interphalangealgelenk des Zeigefingers in Streckstellung, die übrigen in Beugestellung. Aktive Beweglichkeit in den Interphalangealgelenken sehr gering, in den Metakarpophalangealgelenken etwas ausgiebiger. Daumen im Grundgelenk noch mässig beweglich, im Mittelgelenk, das in Flexion steht, unbeweglich, im hyperextendierten Endgelenke minimal beweglich.

Linke Hand. Handgelenk verdickt, Kapsel wenig verdickt. Handgelenk etwas besser aktiv beweglich, dabei weiche Krepitation. Fingergelenke im Metakarpophalangealgelenk stark flektiert, wenig ulnarwärts abgewichen. Die übrigen Fingergelenke, ausser dem Mittelgelenk des Zeigefingers und den Endgelenken des 3.—5. Fingers, die in Streckkontraktur stehen, gebeugt. Daumen im Karpometakarpalgelenk dorsal flektiert, noch leidlich beweglich, im Metakarpophalangealgelenk in fast rechtwinkliger Stellung versteift, im Endgelenke wenig gebeugt.

Alle Muskeln stark atrophisch (Interossei nicht besonders deutlich.)

Ellbogengelenke in rechtwinkliger Beugung, können aktiv (unter Krepitation) rechts ungefähr bis zum Winkel von 30° gebeugt, links nur ganz minimal gebeugt werden. Supination rechts leidlich, links weniger gut möglich. Kapsel verdickt, mit, besonders bei Bewegungen fühlbaren, Unregelmässigkeiten.

Schultergelenke: Beiderseits geringe Adduktionsstellung der Oberarme. Alle Bewegungen stark eingeengt, dabei Knacken und Knarren. Kapsel verdickt, mit ziemlich derben Unregelmässigkeiten.

Füsse: Beiderseits, besonders links, starke Plattfussstellung. Beiderseits Hallux valgus. Die übrigen Zehen sind Hammerzehen. Die Zehen sind sämtlich nur minimal beweglich, Fussgelenke ebenfalls. Die letzteren sind verdickt, was durch die Kapselschwellung verursacht wird. Die Haut der Füsse zeigt starke trophische Veränderungen (Glanzhaut, braune Pigmentierung, Abschuppung). Zehennägel in wulstige, dicke, opake Klumpen verwandelt.

Kniegelenke: In ganz leichter Beuge- und Valgusstellung fixiert. Patella nicht verschieblich, Kapsel mässig verdickt, kein Erguss.

Hüftgelenke: Flexion ein wenig möglich, Innenrotation ziemlich frei, Aussenrotation stark behindert. Der rechte Oberschenkel steht ziemlich stark innenrotiert.

Röntgenbefund s. S. 169.

Paula För. 24 J. Vater Kaufmann. Aufnahme: 7. August 1906.

Anamnese: Eltern leben und sind gesund. Eine Schwester soll längere Zeit krank sein. Pat. war früher stets gesund.

Mit 13 Jahren stellten sich allmählich sich entwickelnde Schwellungen und Verdickungen in den Fingergelenken und im rechten Ellenbogengelenk ohne fieberhafte Erscheinungen ein. Mit $15^1/_2$ Jahren machte Patientin einen schweren, akuten Gelenkrheumatismus mit hohem Fieber durch, der sämtliche Gelenke befiel. Sie wurde mit Bettruhe, Salizyl, später mit Bädern in Friedrichroda behandelt. Darauf eine Kur in Wiesbaden. Die in Beugestellung versteiften Kniegelenke wurden mit Gipsverbänden, dann mit Schienenhülsenapparaten und

PROPERTY OF THE
ROBERT W. LOVETT MEMORIAL

gleichzeitig mit medikomechanischen Massnahmen behandelt. Im Laufe der Zeit aber stellte sich angeblich Synostose beider Kniescheiben mit dem Femur ein, die operativ beseitigt wurde. Am linken Kniegelenk wurde angeblich zweimal operiert, wobei auch eine Muskelverpflanzung ausgeführt wurde.

Jetzt klagt Pat. noch über Steifigkeit im rechten Ellenbogengelenk und im linken Kniegelenk. Sie kann aber gut und ausdauernd ohne Beschwerden gehen. Mit den Händen kann Pat. schreiben, Klavierspielen etc.; die Ellenbogenversteifung behindert sie aber sehr.

Status: Grosses, schlankes Mädchen mit schwachem Fettpolster und geringer Muskulatur. Innere Organe, speziell Herz und Lungen, ohne pathologischen Befund. Die Gelenkenden der Phalangen und Metakarpi stark verdickt und verkrümmt, teilweise in Flexion, teilweise in Hyperextension (Endgelenke) stehend. Bewegungen der Finger und Handgelenke leidlich gut. Beiderseits ziemlich gleicher Befund. Der rechte Ellbogen steht stumpfwinklig flektiert, kann aktiv nicht ganz bis zum rechten Winkel gebeugt werden. An der Streckung fehlen ca. 50°. Pro- und Supination frei. Ueber dem Olekranon fühlt man eine starke Knochenverdickung, die dem Humerus unverschiebbar aufliegt. Am rechten Kniegelenk an der Innenseite eine gut geheilte Operationsnarbe. Patella beweglich, wenn auch etwas schwer; Beugung und Streckung frei. Linkes Kniegelenk in seinen Konturen verändert. Die Patella scheint verbreitert, mit starken Knochenwucherungen bedeckt; sie ist unverschieblich. Beugung bis zum Winkel von 120° möglich. Beiderseits starke Reibegeräusche in den Kniegelenken bei Bewegungen. Ueber dem linken Kniegelenk verläuft eine ca. 20 cm lange, glatte Operationsnarbe nach oben zum Oberschenkel, zwei kleinere zu beiden Seiten der Patella.

Der Gang ist gut, ohne Hinken.

Röntgenbefund s. S. 171.

8. August 1906 Operation (Geheimrat Hoffa) des rechten Ellbogens. 6 cm langer Längsschnitt über dem Olekranon. Abhebung des Periostes. Der Versuch einer Arthrolysis misslingt wegen der enorm starken Verwachsungen, die nur mit dem Meissel beseitigt werden können. Da wegen der starken Osteophyten auch nach erfolgter Lösung der Gelenkflächen Beugung und Streckung ganz unmöglich sind, wird zunächst das Olekranon, dann auch der Proc. coronoideus sowie ein Teil der Trochlea humeri mit einem Teil der Kondylen reseziert. Ebenso Resektion des capitulum radii. Die Streckung ist jetzt nur noch behindert durch die starke Spannung der Bicepssehne. Implantation eines Stückes der Tricepssehne zwischen die beiden Meisselflächen. Naht. Extensionsverband.

Heilung per primam.

Nach 10 Tagen Beginn einer vorsichtigen Bewegungstherapie, die noch wochenlang sehr schmerzhaft ist. Zugleich Massage. Patient verlässt die Klinik mit einer guten Besserung der passiven Bewegungsfähigkeit, während die aktive noch recht beschränkt ist.

Frau Do. 41 J.

Zwei Geschwister haben Gelenkrheumatismus gehabt, sonst angeblich keine Krankheiten in der Familie.

Pat. hat Typhus durchgemacht, sonst ausser ihrem Gelenkleiden keine Erkrankung. Die Menses traten im 13. Lebensjahre ein, waren stets normal und regelmässig. Pat. verheiratete sich, hatte 5 Partus und 1 Abort. Die Wochenbetten verliefen stets normal und ohne jede Besonderheit. Feuchte Wohnung hat Pat. angeblich nie gehabt. Im 6. Lebensjahre bekam die Pat. einen akuten Gelenkrheumatismus, der plötzlich mit hohem Fieber, starken Schmerzen und starken Schwellungen einsetzte und zu Verkrümmungen der Gelenke führte, die jedoch nach 6—10 Wochen alle wieder normal waren. Es sollen stets alle Gelenke und alle Muskeln ergriffen gewesen sein.

Diese Anfälle, stets mit Fieber, den gleichen Erscheinungen und gleichem Verlaufe, wiederholten sich nun in Zeiträumen von 6—8 Jahren. Pat. bekam Salizyl, liess jedoch später alle Mittel fort, da sie fand, dass die Anfälle in ihrer Heftigkeit und Dauer durch dieselben nicht beeinflusst wurden.

Während diese Anfälle mit Fieber auftraten, wurden die sämtlichen Gelenke stets wieder gesund und beschwerdefrei. Seit dem letzten Anfall jedoch (im Jahre 1901), welcher sich im Anschluss an eine Ueberanstrengung bei einer Gebirgstour anschloss und stets ohne Fieber blieb, sind allmählich einzelne Gelenke, wie Finger-, Hand-, Schulter- und Kniegelenke geschwollen und teilweise steif geworden. Dauernde Herzbeschwerden sind nie aufgetreten, nur will Pat. während der akuten Anfälle öfters Schwächezustände von seiten des Herzens gehabt haben. Durch Aufenthalt in Hélouen und Nauheim ist nur geringe Besserung eingetreten.

Status: (13. September 1904.) Innere Organe normal. Pat. zeigt an mehreren Fingergelenken, an beiden Handgelenken, dem rechten Schulter- und beiden Kniegelenken mehr oder weniger hochgradige Versteifung. Am hochgradigsten sind die Beschwerden an beiden Knien. Dieselben stehen in leichter Valgus- und deutlicher Flexionsstellung, können weder aktiv noch passiv ganz gestreckt werden (es fehlen ca. 20° an der vollen Streckung). Beide Gelenke sind deutlich geschwollen, besonders dicht unter und zu beiden Seiten der Patella. Die Schwellung tritt bei Anspannung des Quadriceps noch deutlicher

hervor. Beim Beugen und Strecken spürt man im Gelenke deutliches Knirschen und Reiben. Die Muskulatur der Beine, besonders des Oberschenkels, sowie die des Vorderarmes und der Hand ist deutlich atrophisch.

Röntgenbefund s. S. 172.

Es wurde wegen der erheblichen Funktionsstörung die Operation der Kniegelenke vorgeschlagen.

14. September 1904 Operation (Geheimrat Hoffa).

Rechtes Kniegelenk: innerer Längsschnitt. Kein Erguss. Extirpation der subpatellaren Synovialzotten; dieselben sind vergrössert und rötlich gefärbt. Die gesamte Gelenkkapsel ist erheblich verdickt und zeigt ausgedehnte Wucherung kleiner Zöttchen. Exstirpation derselben.

Die Gelenkflächen von Femur und Tibia zeigen geringe Veränderungen in Gestalt von kleinen Knorpelerosionen und pannöser Ueberwucherung der Synovialis.

Linkes Kniegelenk: Dieselben Veränderungen, nur ist die Kapsel nicht so stark verdickt. Die Gelenkflächen sind intakt, der Knorpel nicht verändert.

Wundverlauf ohne Störungen. Nach 10 Tagen Beginn mit vorsichtigen aktiven Bewegungen. Dann Massage und Gymnastik.

Die anfängliche Besserung der Beschwerden hat leider nicht standgehalten. Vielmehr befindet sich, wie uns die Patientin jetzt ($2^1/_2$ Jahre nach der Operation) brieflich mitteilt, das linke Knie genau in demselben Zustand, wie vor der Operation, während das rechte einen bedeutend schlechteren Zustand aufweist; es soll steif, nur wenig beweglich sein und die Patella soll nach aussen luxiert sein. Patientin gibt an, dass sie unter dem Witterungswechsel viel zu leiden habe. Sie nehme jetzt bei schmerzhaften Anfällen, die übrigens jetzt viel seltener auftreten, mit grossem Erfolge Aspirin.

Frau von Esch. 56 J. Rittmeistersgattin.

Anamnese: Vater mit 80 Jahren an Lungenentzündung gestorben, Mutter lebt noch, 86 Jahren alt. Eine Schwester lebt und ist gesund. Vor ungefähr 30 J. bekam Pat. Malaria (in Holland). Pat. ist vor 28 Jahren angeblich infolge eines Schreckens an beiden Beinen total gelähmt gewesen; wurde damals durch Dr. Metzger mit Massage und diätetischer Behandlung angeblich ganz geheilt.

Menses mit 17 Jahren eingetreten, stets normal gewesen. 5 Partus und 2 Aborte, stets gut verlaufen. Menopause seit 6 Jahren.

Feuchte Wohnung hat Pat. nie gehabt; gegen feuchtes Klima war sie stets sehr empfindlich. Lebensverhältnisse denkbar günstig.

Vor 10 Jahren traten unter starkem Fieber Gelenkschwellungen und Schmerzen in den Knieen auf; zugleich bestanden Schmerzen in den

Fusssohlen und krampfartige Zustände in den Muskeln der ganzen Beine (Muskelrheumatismus). Pat. litt zu der Zeit auch unter permanentem starken Schnupfen und Husten. Der Verlauf war mit häufigen, hochfieberhaften Anfällen verbunden. Auch das Herz war nach ärztlicher Aussage gleich zu Beginn der Erkrankung ergriffen. Nun erkrankten allmählich auch symmetrisch die Finger-, Hand- und Ellbogengelenke, ebenso die Halswirbelsäule unter den gleichen Erscheinungen. Die Finger verbogen sich, die Ellbogengelenke stellten sich in Flexion und Pronation. Verschiedene Salizylpräparate nützten wenig, nur Aspirin linderte die Schmerzen; aber die Verdauung ging sehr herunter.

Pat. wurde vor 6 Jahren, als der Zustand sich sehr verschlimmerte, auf 6 Monate bettlägerig. Nach dieser Zeit konnte sie nur mit grossen Schmerzen, auf Stöcke gestützt, gehen. Bäderbehandlung, Massage, Tragen von Apparaten, Redressionsversuche, nützten nichts. Vor 3 Jahren liessen die Schmerzen endlich nach, und zwar nach Lehmumschläge.

Im Februar 1905 kam Pat. in unsere Behandlung. Mit Sektorenapparaten wurden die Kniekontrakturen gestreckt. Dann ging Pat. nach Karlsbad, das ihr sehr gut tat. Es war in letzter Zeit auch ein heftiges Gallenlsteinleiden aufgetreten, dass sich in Karlsbad ebenfalls sehr besserte.

Seit Pat. gehen konnte, besserten sich auch die Schmerzen und Kontrakturstellungen der oberen Extremität.

Status (vom Dezember 1906).

Jetzt kann Pat. mit Apparaten 1 Stunde lang gehen, ja sogar ohne Apparate ist es schon etwas möglich.

An der oberen Extremität ist die Beweglichkeit vollkommen normal, nur die Handgelenke sind in Extension und Flexion noch etwas beschränkt; sie sind, ebenso wie die Metakarpophalangealgelenke, etwas verdickt. Das rechte Knie lässt sich bis zu $^1/_2$ R. aktiv beugen. Die Kniee sind in Apparaten festgestellt. Der Gang ist aber vorzüglich.

Das linke Kniegelenk ist wenig verdickt, die Patella etwas auf den Condyl. ext. fem. verschoben, das Gelenk aktiv und passiv unbeweglich, in sehr geringer Beugestellung.

Fussgelenke frei beweglich. Hüften frei.

Herz: Dämpfung normal. Töne rein, aber leise. Puls: 66.

Röntgenbefund s. S. 173.

Frau Pay. 37 J. Kaufmannsfrau.

Heredität belanglos.

Pat. hatte stets trockene Wohnungen. Die Ernährung war immer eine gute.

Die Menses traten mit $15^1/_2$ Jahren ein, waren stets normal und regelmässig.

Pat. machte 2 Aborte und eine Frühgeburt durch. Im ersten Monat der ersten Gravidität stellte sich eine Drüsengeschwulst am Halse ein, die nach 5 Monaten aufbrach und ca. 5 Monate eiterte. Anschliessend an dies Wochenbett bekam Pat. zunächst Darmkatarrh, dann Rippenfellentzündung, so dass sie mehrere Monate bettlägerig war. Die zweite Fehlgeburt verlief normal. Nach der Geburt des Kindes (vor 13 Jahren) bekam Pat. am zweiten Abend angeblich „Milchfieber", in den nächsten Tagen darauf heftigen „Rheumatismus" in der Schulter. 8—14 Tage nach dem Aufstehen stellten sich Schwellungen der Füsse ein, die äusserst schmerzhaft waren und das Gehen fast zur Unmöglichkeit machten. Unmittelbar darauf zeigten sich Schmerzen und Schwellungen im rechten Handgelenke und dem 4. Finger dieser Hand. Ob jetzt Fieber vorhanden war, oder nicht, kann Pat. nicht mehr recht angeben, sie war jedenfalls immer ausser Bett dabei. Später erkrankte das linke Handgelenk und der Daumen der linken Hand. Nach einigen Jahren noch das Mittelgelenk des Mittelfingers der rechten Hand, zuletzt der kleine Finger der rechten Hand.

Der Verlauf der Erkrankung war deutlich fortschreitend, heftigere Anfälle waren während derselben nicht bemerkbar, vielmehr war der Zustand immer derselbe, mit kontinuierlichen Schmerzen. Salizyl hat im ersten Anfall einige Linderung gebracht, später aber nie. Herzbeschwerden sind nie aufgetreten, auch vom Arzte sind keine Herzstörungen nachgewiesen.

Nie ist eins der erkrankten Gelenke je wieder völlig gesund geworden.

Patient besuchte Badeorte, wie Oeynhausen, Nenndorf ohne Erfolg. Heisse Wasserbäder, Dampfbäder mit Packungen, elektrische Bäder, Massagekuren, Zitronenkuren etc. wurden vergebens angewandt. Vor 3 Jahren machte Pat. die „Schrothsche Kur" in Lindewiese durch und befleissigte sich seit der Zeit einer vegetarischen Diät. Seit der Zeit soll angeblich, wenn auch nur geringe Besserung eingetreten sein, so dass Pat. ohne Stock gehen kann. Die Schmerzen haben, wenn Pat. im Gange ist, etwas nachgelassen, doch beim Aufstehen nach dem Liegen oder Sitzen sind sie stets wieder sehr heftig.

Status: Leidlich wohl aussehende Patientin von mittlerem Ernährungszustand.

Innere Organe, speziell Herz, ohne Besonderheiten. Keine Drüsenschwellungen.

Am 3. und 4. Finger der rechten Hand und kleinen Finger der linken Hand sowie am linken Daumen sehr beträchtliche, spindelförmige

Schwellung der Gelenke, die in verschiedengradigen Beugestellungen stehen. Die Schwellung wird durch die mächtig verdickte Kapsel, in der man traubige Zottenwucherungen durchfühlen kann, hervorgerufen. Ebenso an den Handgelenken und beiden Fussgelenken starke Kapselverdickungen. Ergüsse lassen sich nicht nachweisen. Deutliche Muskelatrophieen an den erkrankten Gliedern. Patientin wird von uns mit Heissluftbädern, Massage und Gymnastik behandelt. Patientin entzieht sich dieser Behandlung bald, ohne irgendwelche Besserung zu zeigen.

Röntgenbefund s. S. 174.

Herr Gul. 59 J. Früher Chemiker.

Pat. stammt aus gesunder Familie. Keine Kinderkrankheiten. 2—3 J. vor seiner Gelenkerkrankung litt Pat. an einer Gonorrhoe, bei welcher verschiedene Gelenke vorübergehend erkrankten.

1869 erkältete sich Pat. auf der Jagd, wobei er zwei Nächte in sumpfiger Gegend im Freien zubrachte. Am nächsten Morgen war Pat. ganz steif. Er erholte sich aber vollkommen. 1872—1873 im Anschluss an eine Erkältung plötzlich starke Schmerzen und Schwellungen in verschiedenen Gelenken (Fussgelenk und beide Hände), mit Fieber. Seitdem besserte sich das akute Leiden, aber die Gelenke erholten sich nie mehr ganz. Die Halswirbelsäule versteifte auch, nachdem sich gelinde, ziehende Schmerzen eingestellt hatten, und zwar ganz plötzlich, indem Pat. einen momentanen Schmerz spürte, worauf die Versteifung da war.

Allmählich, zwischen den Jahren 1878—1880, wurden weiter in schleichender Weise die Kniegelenke ergriffen, ganz leicht und nicht anhaltend auch die Schulter-, Ellbogengelenke und Hüftgelenke.

Vor 6 Jahren erkrankte die linke Hüfte, dann auch die rechte mit Bewegungsstörung, Schmerzen bei Anstrengungen; diese Beschwerden nahmen so zu, dass Pat. die Beine nicht spreizen konnte und nur mühsam sich fortbewegen konnte. Deshalb wurde er 1904 von Herrn Geheimrat Hoffa operiert. (Resektion der linken Hüfte.)

Pat. nahm vom 7. Dez. 1885 bis 24. Januar 1886 und später noch einige Monate jeden Abend 3 g Acid. salicyl. pur., worauf er die erhebliche Besserung zurückführt.

Jetzt geht Pat. aufrecht, das linke Bein ist im Hüftgelenk ganz gut beweglich, im Sinne der Ad- und Abduktion, der Extension und Flexion und der Innen- und Aussenrotation. Das rechte Hüftgelenk aber ist sehr steif und macht erhebliche Bewegungsstörungen.

Die Fussgelenke sind jetzt frei beweglich. Die Kniegelenke zeigen eine geringe Beugebeschränkung.

Die Finger- und Handgelenke sind jetzt aktiv und passiv ziemlich normal beweglich. Im Handgelenk spürt man dabei geringe

Krepitation. Kapsel wenig derber als normal. Ellbogen- und Schultergelenke frei beweglich. Innere Organe, speziell Herz, normal.

Röntgenbefund s. S. 176.

Martha Ren. 13 J. Vater Arbeiter.

Aufnahme 2. September 1904.

Anamnese: Heredität belanglos. Pat. hat als Kind die englische Krankheit in geringem Grade gehabt.

Pfingsten 1903 erkrankte sie plötzlich mit Fieber, heftigem Reissen in allen Gliedern, Anschwellungen am ganzen Körper, besonders an den Gelenken der Beine. Im Anschluss daran Herzbeschwerden (Klappenentzündung vom Arzt konstatiert). Behandlung mit Salizyl. Das Reissen hielt 8 Wochen an. Bei der andauernden Bettlage traten ausgedehnte Dekubitalgeschwüre auf. Während die übrigen Gelenke wieder ganz normal wurden, zogen sich die Beine krumm und konnten $^3/_4$ Jahre nicht bewegt werden. Auf Massage hin und wieder wenigstens etwas Beweglichkeit.

Status: Blasses, schwächliches Mädchen. Ueber den Dornfortsätzen der Lenden- und unteren Brustwirbel ausgedehnte Dekubitalnarben. Ebenso eine mächtige, strahlige Narbe (von 5 Markstückgrösse) über der Kreuzbeinspitze; weiter ebensolche Narben über den Tubera ischii, über dem rechten Trochanter major und dem Femur entlang, auf der Aussenseite des rechten Oberschenkels, am linken Knie und rechten Malleolus externus. Lungen ohne pathol. Befund. Herzdämpfung. Linker Sternalrand bis 1 Finger breit links von Mammillarlinie. Oben bis zur 4. Rippe. Herztöne regelmässig. 1. Ton an der Herzspitze in ein lautes, fauchendes Geräusch verwandelt, 2. Ton akzentuiert. 2. Pulmonalton gleichfalls akzentuiert. Ueber dem ganzen Herzbezirk sind Pulsationen sichtbar. Spitzenstoss im 5. Interkostalraum sicht- und fühlbar.

Gang nur mit Unterstützung möglich. Beide Kniee und Hüftgelenke in Flexionsstellung. Linker Oberschenkel adduziert, linker Fuss in Equinusstellung.

Rechtes Hüftgelenk in Flexion von ca. 25°, linkes von ca. 90°. Abduktion fast ganz behindert, Adduktion nicht eingeschränkt. Streckung im linken Knie bis 110°, Beugung bis 80° möglich (also im ganzen Exkursionswinkel von 30°).

Bewegungen des rechten Fusses frei. Starke Atrophie der Muskeln der Extremitäten.

Röntgenbefund s. S. 178.

Therapie: Heftpflaster-Extensionsverbände zugleich mit vertikaler Extension an den proximalen Unterschenkelenden (zur Verhütung der Subluxation).

25. September. Entfernung der Extensionsverbände. In der linken Kniebeuge geringer Dekubitus über den Beugesehnen.

27. September 1904. Redressierende Gipsverbände.

1. Oktober 1904. Durchschneidung der weitere Redression verhindernden Adduktoren und der Beugesehnen in der Kniekehle. Ziemlich vollständige Korrektion möglich.

Nach 6 Wochen Abnahme der Verbände. Massage mit Gymnastik, die dann ambulant fortgesetzt wird.

Januar 1905. Aktive und passive Bewegungen in den früher kontrakturierten Gelenken ziemlich ausgiebig möglich. Pat. geht sehr gut.

Frau Weim. 39 J. Baumeistersfrau.

Anamnese: Pat. stammt aus gesunder Familie. Keine besondere Erkrankungen; keine Erkältungen.

Vor 23 Jahren erkrankte Pat. an einem Gelenkrheumatismus, wegen dessen sie 4 Wochen bettlägerig, dann aber vollständig gesund war. Vor 13 Jahren abermals vierwöchentlicher Gelenkrheumatismus, der auch ganz ausheilte. Beide Male waren Fuss- und Kniegelenke ergriffen. Juli 1905 erkrankte Pat. subakut mit mässigem Fieber abermals in Fussgelenken, im linken Hand- und rechten Ellbogengelenk mit Schmerzen und Schwellungen. Salizylpräparate und Schwitzmittel beseitigten die Erscheinungen in den Fussgelenken ziemlich; im Hand- und Ellbogengelenk blieben die Erscheinungen. Trinkkur und mechanische Behandlung in Wiesbaden.. Danach Verschlimmerung. Biersche Stauung und Heissluftbäder.

Jetzt gelinde Besserung. Verlauf sonst mit geringen Exazerbationen und Remissionen. Herz stets intakt geblieben.

Status: Innere Organe ohne pathologischen Befund.

Linkes Handgelenk verdickt, Kapsel verdickt, prallelastisch; Erguss nicht nachzuweisen. Bei Bewegungen, die sowohl im Sinne der Beugung wie der Streckung etwas behindert sind, keine Geräusche. Mässige Atrophie der Hand- und Vorderarmmuskeln.

Rechtes Ellbogengelenk in leichter Pronation und fast rechtwinkliger Beugestellung; aktive Bewegungen im Sinne der Flexion und Extension gering, etwas besser, aber auch gering im Sinne der Pro- und Supination. Kapsel verdickt, kein Erguss. Keine Krepitation. Von den Muskeln springt besonders der Biceps und der Brachioradialis bei Streckversuchen stark vor. Die Palpation und die geringen Bewegungen sind nicht schmerzhaft.

Röntgenbefund s. S. 179.

Therapie: Unblutiges Redressement des Ellenbogengelenkes in Narkose. Es gelingt, die Kontraktur zu strecken, das Gelenk zu mobilisieren.

Die Nachbehandlung besteht, nachdem der Arm in verschiedenen Stellungen 14 Tage fixiert worden ist, in Massage, aktiven und passiven Bewegungen, die äusserst schmerzhaft sind, und in Heissluftbädern. Patientin ist noch in Behandlung.

Rufina Pat. 9 J. Vater Kaufmann.

Untersuchung 23. Mai 1906.

Anamnese: Eltern leben; Mutter leidet an Migräne und Gesichtslupus. Vater gesund. Von 5 Geschwistern leben 3 und sind gesund.

Pat. hat vor 3 Jahren Masern durchgemacht, aber erst nach Beginn der Gelenkaffektion. März 1903 erkrankte sie plötzlich des Nachts an heftigen Schmerzen der rechten Hüftgelenksgegend, nach zwei Tagen Schmerzen und Schwellung im rechten Fusse. Keine Rötung, angeblich auch kein hohes Fieber. Nach 6 Wochen Schwellung und Schmerzen im linken Handgelenke. Diese Beschwerden bestanden bis zum Juli 1903. Die Therapie bestand in Kochsalzbädern, Limaner Moorbädern, Elektrizität, Seebädern. Mitte August waren die Schmerzen verschwunden. Auf der Rückreise nach Irkutsk im selben Jahre trat schlechtes Wetter ein und die Beschwerden kehrten wieder. Besserungen und Verschlimmerungen des Leidens wechselten von nun an ab, allerdings wurden die Exazerbationen seltener, es blieben aber dauernde Beschwerden in den Gelenken. 1903/1904 wurden 40 Einreibungen mit Unguent. cinereum bei innerlicher Jodkali-Medikation ausgeführt, ohne den Zustand zu verändern.

Reihenfolge der erkrankten Gelenke: 1903 rechte Hüfte, rechter Fuss, linkes Handgelenk, linker Fuss. 1906 wurden allmählich weitere Gelenke befallen, und zwar rechte Hand (4., 3., 2. Finger im Mittelgelenk, 5. Finger im Endgelenk).

Status: Pat. ihrem Alter entsprechend gebaut, Ernährungszustand ganz gut. Innere Organe gesund. Mässige Muskelatrophieen.

Rechter Fuss: Bild des fixierten Plattfusses; aktive Dorsal- und Plantarflexion erhalten, aktive Pronation in geringem Grade möglich, Supination ganz unmöglich. Schmerzen bei Belastung und Druck in der Gegend des Malleolus externus und der Aussenseite des Tarsus. Am Ansatz der Achillessehne leichte Verdickung des hinter der Sehne gelegenen Gewebes.

Linker Fuss: Nicht fixiert, ebenfalls in Plattfussstellung. In der Gegend des Talo-Navikulargelenkes eine Verdickung der Knochenränder fühlbar; ebenso in der Gegend der ersten Tarso-Metatarsalgelenke. Verdickungen der Gelenkkapseln sind nicht fühlbar.

Rechte Hand: Spindlige Verdickung der sämtlichen Mittelgelenke des 2. bis 5. Fingers und des Endgelenkes des 5. Fingers. Die Verdickungen erweisen sich bei der Palpation als durch die verdickten Gelenkkapseln hervorgerufen.

Linke Hand: Handgelenk steht fest fixiert in überstreckter, leicht subluxierter Stellung, die Finger sind frei.

Der Rücken von rundem Typus, mit ganz geringer, linkskonvexer, seitlicher Abweichung.

Röntgenbefund s. S. 180.

Robert Mai. 26. J. Sattler.

Anamnese: Schon im 2. Lebensjahre wurde Patient angeblich von Gelenkrheumatismus befallen, jedoch heilte das Leiden damals aus. Nach mehreren Jahren kehrte die Krankheit akut an vielen Gelenken wieder und führte unter lang dauerndem Fieber zur Versteifung und Verkrümmung der Gelenke der unteren Extremität und Bewegungsbeschränkung in den Schultern. Im Oktober 1900 wurde Pat. aus dem Landeslazarett in Straussberg nach dem Johanniter-Siechenhause überführt.

Hier hat sich das Leiden insofern gebessert, als Pat. seit einem Jahre keine Schmerzen mehr verspürt. Pat. kann nicht gehen, sich weder auskleiden noch allein ins Bett legen.

Status: Magerer, blasser, junger Mann. Innere Organe ohne Besonderheiten, besonders am Herzen nichts Pathologisches nachweisbar. Beide Kniee in spitzwinkliger Flexion (Winkel von 45°) völlig ankylosiert. Hüftgelenke in Flexionsstellung (Winkel von 100°); hier ist aktive und passive Beweglichkeit um einige Grade vorhanden.

Fussgelenke frei. Die Schultergelenke sind in geringen Exkursionen beweglich; nach vorne und seitlich können die Arme bis zu einem Winkel von 45° gehoben werden.

Ober- und Unterschenkelmuskulatur kolossal atrophisch, sodass ihr spindeldünner Umfang merkwürdig gegen die Kniegelenksgegend absticht. Flexoren der Oberschenkel stark gespannt und verkürzt. Lähmungen der Muskeln nicht vorhanden.

Röntgenbefund s. S. 183.

1. August 1905. Operation des rechten Kniegelenkes (Geheimrat Hoffa): Längsschnitt über der Mitte des Gelenkes; Abhebung des Periosts. Mit Meissel und Säge wird ein genügender Keil aus dem Gelenke, das Synostosierung von Femur, Tibia und Patella zeigt, herausgenommen (mit Einschluss der Patella). Die Streckung der Gliedabschnitte gelingt erst nach offener Durchschneidung des rechten Biceps femor. Gipsverband in gestreckter Stellung.

10. August 1905. Heilung per primam. Ziehende Schmerzen im operierten Beine.

11. September 1905. Operation des linken Kniegelenkes (Dr. Wollenberg). Unter gleichen Verhältnissen wird dieselbe Operation,

wie am rechten Knie, ausgeführt. Die Patella ist ebenfalls knöchern mit dem Femur verbunden, die Tibia stark subluxiert und knöchern mit dem Femur verwachsen. Die zwischen den Knochen freigebliebenen Räume sind vollkommen von einem adhärierenden Binde- und Fettgewebe ausgefüllt. Die Knochen selbst zeigen dünne Kortikalis und Spongiosabälkchen; das Knochenmark ist gelb, stark fetthaltig. Wo noch Knorpel an den Gelenkflächen vorhanden ist, ist derselbe stark verdünnt, usuriert, gelblich gefärbt, grösstenteils ist er völlig geschwunden. Der obere Rezessus ist fast ganz verödet, enthält nur noch etwas gelbliche Flüssigkeit.

Nach subkutaner Durchschneidung der Beuger in der Kniekehle gelingt die Streckung und Einpflanzung des distalen Femurendes in das proximale Ende der Tibia. Heilung per primam.

Nach 6 Wochen wird noch die schräge, subtrochantere Osteotomie hinzugefügt, sodann werden die Oberschenkel in extendierter, leicht abduzierter Stellung eingegipst.

Nach weiteren 6 Wochen Beginn der Nachbehandlung (Gehübungen, Massage). Die Beine sind in der Hüfte ziemlich und in der Kniegegend vollkommen fest. Pat. geht vorzüglich mit Stöcken. Sitzen natürlich nur schwierig bei Kyphosierung der Lendenwirbelsäule möglich.

Katharina Lew. 50 J. Früher Dienstmädchen.

Anamnese: Vater an unbekannter Krankheit gestorben, Mutter lebt und ist gesund. 5 Geschwister gleichfalls gesund. In der Familie keine Gelenkleiden, keine Tuberkulose. Als Kind von 11 Jahren hatte Patientin die schwarzen Pocken. Seit 10 Jahren ist sie von ihrem jetzigen Gelenkleiden befallen.

Die Ernährung war angeblich stets eine gute.

Vor ca. 12 Jahren wohnte Pat. längere Zeit in einem feuchten Keller, sonst stets trockene Wohnungen.

Die Menses traten im 14. Lebensjahre auf, waren regelmässig alle vier Wochen, ziemlich stark, 4—5 Tage dauernd. Partus oder Aborte werden negiert. Das Klimakterium trat vor 4 Jahren ein.

Irgendwelche Schmerzen, Parästhesieen oder dergleichen in irgend einem Körperteile waren vor Eintritt des Gelenkleidens nicht vorhanden.

Die Krankheit setzte vor 10 Jahren akut mit Fieber und grossen Schmerzen ein und befiel die Gelenke in folgender Reihenfolge (Angaben hierüber allerdings teilweise etwas ungenau):

Rechtes Fussgelenk, beide Schultergelenke, beide Ellbogengelenke, beide Hand- und die Fingergelenke, Kniegelenke, linkes Fussgelenk, Zehen- und Halswirbelgelenke.

Das Fieber verschwand allmählich, die Gelenke wurden aber nicht besser, sondern wurden immer schwerbeweglicher, stellten sich in alle

möglichen Kontrakturstellungen. Der Verlauf zeigte Remissionen und und Exazerbationen; gesund geworden ist keins der erkrankten Gelenke.

Status (Sommer 1906): Magere Patientin. Braunrote Pigmentierung der distalen Unterschenkelenden beiderseits. Nägel und Haare ohne Besonderheiten.

Lymphdrüsen nicht palpabel.

Das Herz zeigt normale Dämpfung und reine Töne. An den Lungen Emphysem und chronische Bronchitis. Die erkrankten Gelenke in allen möglichen Kontrakturstellungen, Versteifungen und Bewegungsstörungen. Leichte Kapselverdickungen, keine Ergüsse.

Typus der Gelenkanomalien ganz wie bei der primär chronischen, progressiven Polyarthritis.

Genauerer Gelenkstatus fehlt.

Röntgenbefund s. S. 183.

Alvine An. $63^{3}/_{4}$ J. Witwe.

Anamnese. Vater mit 75 Jahren an Lungenentzündung, Mutter mit 78 Jahren an unbekannter Krankheit gestorben. Gelenkleiden und nervöse Krankheiten sind in der Familie, auch bei den Geschwistern nicht vorgekommen.

7 normale Partus, keine Fehlgeburten. Menopause mit 45 Jahren. Pat. als junges Mädchen stark bleichsüchtig gewesen, sonst stets gesund.

Vor 14 Jahren erkrankte Pat. zunächst an den Füssen (Ulcus cruris varikos.) Vor 12 Jahren erkältete sich Pat. stark auf einer Wagenfahrt und erkrankte darauf an „Gelenkrheumatismus", wobei sie viel gefiebert haben will. Sie wurde später deswegen in der Charité behandelt (mit Sandbädern, die ihr sehr gut getan haben sollen). Die Kontrakturen an Händen und Füssen sollen plötzlich entstanden sein. Es sollen gleichzeitig alle Gelenke erkrankt gewesen sein, auch Hüftgelenke und Wirbelsäule, während die Kiefergelenke frei blieben.

Ernährung stets sehr gut. Wohnungen sind nicht feucht gewesen.

Status. Schwächliche Frau mit gelblicher Hautfarbe. Fettgewebe gering. Muskulatur im Bereich der erkrankten Gelenke stark abgemagert (cf. Fig. 107).

Herz: Erster Ton etwas dumpf. Dämpfung nicht verbreitert.

Rechte Hand: Handgelenk in Streckstellung versteift, lässt nur geringe passive, keine aktive Bewegungen zu. Die Metakarpalia 2 und 3 in hyperextendierter Stellung. Die Grundphalangen 2 und 3 in Flexion und Ulnarabweichung, 4 nur in Ulnarabweichung, 5 in fast rechtwinkliger Dorsalflexion!

Erstes Interphalangealgelenk des 2. Fingers leidlich gut beweglich, des 3. in Hyperextension, des 4. in geringerer, des 5. in stärkerer Volarflexion. Weitere Beugung im 4. und 5. Finger gut möglich.

Endgelenk im 2. Finger beweglich, im 3. volarflektiert, im 4. gestreckt, im 5. volarflektiert. Daumengelenke leidlich beweglich.

Linke Hand: Handgelenk verdickt, leicht subluxiert. Metakarpalia radialwärts leicht abgewichen. Gelenke des 2. und 3. Fingers in Streckstellung, Mittelgelenk volarflektiert. Endgelenke gestreckt. 4. und 5. Finger sind radialwärts abgewichen, dabei der 5. unter dem 4. gelagert. Aktive Beweglichkeit des Handgelenkes und der Finger in geringen, passive in etwas weiteren Grenzen vorhanden.

Rechtes Ellbogengelenk kann bis zu einem Winkel von ca. 140° gestreckt, bis fast 90° gebeugt werden. Supination fast ganz unmöglich.

Linkes Ellbogengelenk wird bis ca. 120° gestreckt, bis 90° gebeugt. Supination etwas weniger behindert. Beide Ellbogengelenke zeigen leichte Kapselverdickung.

Schultergelenke fast in normalen Grenzen beweglich, dabei aber etwas schmerzhaft. Kapsel wenig verdickt.

Beide Füsse in hochgradiger Equinovarusstellung, Halluces valgi. Beweglichkeit im Sinne der Dorsal- und Plantarflexion in geringen Grenzen möglich. Gelenke leicht verdickt.

Beide Kniee gut beweglich, Gelenke verdickt; bei Bewegungen laute, weiche Krepitation. Kein Erguss. Gelenkkapsel unregelmässig verdickt.

Hüftgelenke und Wirbelsäule gut beweglich. Kiefergelenke frei.

Röntgenbefund s. S. 186.

Therese Heil. 39. J. Bäckermeisterswitwe.

Anamnese. Vater, der an Rheumatismus gelitten haben soll, am Typhus, Mutter an Lungenentzündung gestorben. 3 Geschwister an Kinderkrankheiten gestorben, 2 leben und sind gesund. 3 normale Partus, 1 Frühgeburt. 1893 nach normalem Wochenbett bekam Patient zuerst in den Knie- und Fussgelenken, dann in Händen und Armen, zuletzt in den Hüftgelenken „Rheumatismus", angeblich plötzlich mit fieberhaften Erscheinungen, Schwellung und Schmerzen in den Gelenken.

Von 1896—1899 bewohnte Patient eine feuchte Wohnung, in der sich das Leiden rasch verschlimmerte. Ernährung stets gut und ausreichend gewesen. Patient ist jetzt 6 Jahre im hiesigen Siechenhaus. Sie liegt schon seit dieser Zeit hilflos zu Bett.

Status. Zart aussehende Patientin. Haut teilweise sehr derbe (sklerosiert), an den erkrankten Gelenken blank, dünn (cf. Fig. 109). Herzdämpfung nach links 1 Querfinger über die Mamilla hinausgehend, 1. Ton dumpfblasend. Die oberen Extremitäten in allen Gelenken erheblich versteift. Linkes Handgelenk in Streckstellung, rechtes in leichter Beuge-

stellung versteift. Rechte Hand: 3. Finger im Metakarpophalangealgelenk stark dorsalflektiert, im Mittelgelenk gebeugt, im Endgelenk wieder hyperextendiert. Die übrigen Finger sind im Metakarpophalangealgelenk gestreckt resp. ganz leicht hyperextendiert, in den Mittel- und Endgelenken leicht gebeugt. Daumen zeigen gestreckte Gelenke. Aktive Bewegungen nur im Metakarpophalangealgelenk möglich. Linke Hand wie rechte (bis auf das Handgelenk).

Supination der pronierten Vorderarme rechts noch etwas möglich, links gar nicht. Stellung der Ellenbogengelenke in etwas mehr als rechtwinkliger Beugestellung. Schultergelenke versteift. Gelenke nicht verdickt.

Füsse: Rechter Fuss in Valgusstellung, zugleich geringe Spitzfussstellung. Zehen abduziert.

Linker Fuss in Equinovarusstellung, Zehen abduziert. Nägel zeigen starke trophische Störungen (gelb, wulstig, weich). (Patientin schwitzt überaus stark.)

Kniegelenke in Flexion von ca. 135°, aktiv und passiv kaum zu bewegen. Kein Erguss. Gelenk nicht verdickt.

Linkes Hüftgelenk noch ein wenig aktiv flektierbar. Beide Hüftgelenke in Flexion von ca. 135°. Wirbelsäule und Kiefergelenk frei.

Röntgenbefund s. S. 193.

Else Kol., 24 J. Städtisches Siechenhaus.

Anamnese: Beide Eltern leben und sind gesund, fünf Geschwister gleichfalls. Sechs Geschwister sind in zartem Alter an Kinderkrankheiten gestorben.

In der Familie angeblich keine Gelenkleiden, keine Tuberkulose.

Pat. machte als Kind Diphtherie und Scharlach durch, war sonst stets gesund. Sie will stets gute Ernährung und gute, trockene Wohnung gehabt haben.

Die Menses traten im 20. Lebensjahre ein, waren regelmässig, vierwöchentlich, drei Tage dauernd. Vor drei Jahren blieb die Menstruation elf Monate aus. Keine Partus oder Aborte.

Vor Beginn ihrer Gelenkkrankheit spürte die Patientin eine Schwere in den Gliedern, Stechen in den Knieen und öfter Schmerzen im Genicke. Vor dreizehn Jahren bekam Patientin plötzlich mit hohem Fieber Schmerzen und Schwellungen, gleichzeitig in fast allen Gelenken, nämlich in den Halswirbel-, Rückenwirbel-, Hüft-, Schulter-, Ellbogen-, Hand-, Finger-, Fuss-, Knie-, Zehen- und Kiefergelenken.

Diese Gelenke blieben alle mehr oder weniger steif, zeigten jedenfalls starke Funktionsstörungen. Kontrakturen, Subluxationen etc. stellten sich ein. Der Verlauf der Gelenkaffektionen zeigte öfter Ex-

azerbationen und Remissionen. Ganz gesund wurde keines der einmal erkrankten Gelenke, wohl aber war im Laufe der Zeit eine bedeutende Besserung zu spüren. Die Gebrauchsfähigkeit der Glieder nahm zu und die Schmerzen besserten sich.

Status: Es besteht eine mässige Chlorose.

Das Herz zeigt geringe Verbreiterung der Dämpfung nach rechts. 1. Ton an der Mitralis unrein., 2. Palmonalton akzentuiert. Tachykardie (140 Schläge). (Diagnose Endocarditis chronica (Insuffic. valv. mitralis?)

Es treten öfters Anschwellungen am Fussrücken auf beim Gehen. Die Haare gehen der Patientin jetzt stärker aus. Keine Lymphdrüsen-Hyperplasieen. Sämtliche Gelenke sind ergriffen.

Ein genauerer Gelenkstatus fehlt.

Röntgenbefund s. S. 187.

Marie Eg. 53 J. Landwirtsfrau.

Anamnese. Die Mutter (80 J. alt) soll jetzt „etwas rheumatisch", sonst aber stets gesund gewesen sein. Pat. hat viel landwirtschaftlich gearbeitet, will eine ziemlich feuchte Wohnung haben. Nervenkrankheiten in der Familie nicht vorhanden.

Pat. mit ungefähr 18 Jahren erkrankt mit „Gelenkrheumatismus" (Knie-, Ellbogen-, Fussgelenke). Sie wurde damals durch Bäderbehandlung ganz geheilt. Ob die Krankheit mit Fieber verlief, weiss Pat. nicht mehr. Vor ca. 16 Jahren begannen wieder Anschwellung und Schmerzen „in allen Gelenken", so dass Pat. 14 Wochen sich nicht rühren konnte. Damals soll Fieber vorhanden gewesen sein. Allmählich liess das Fieber nach, es blieben aber dauernde Störungen in zahlreichen Gelenken zurück.

Status: Ziemlich alt aussehende Frau mit geringem Fettpolster und geringer Muskulatur. Innere Organe, speziell Herz, ohne nachweisbare Störungen.

Rechte Hand im Handgelenke dorsalflektiert, Finger im Metakarpophalangealgelenk und im ersten Interphalangealgelenke volarflektiert. Beugung im Handgelenke sehr, in den übrigen Gelenken weniger behindert. Die Gelenke zeigen Verdickungen der Kapsel. Besonders betroffen ist das Metakarpophalangealgelenk des zweiten und dritten, sowie das erste Interphalangealgelenk des fünften Fingers. Passive Bewegungsversuche und Druck auf die Gelenke schmerzhaft.

Linke Hand: Handgelenk etwas freier beweglich, weniger verdickt. Ebenso die Metakarpophalangealgelenke. Das mittlere Fingergelenk des zweiten, besonders aber des vierten und fünften Fingers stärker gebeugt. Diese Hand ist nicht mehr empfindlich.

Rechtes Ellbogengelenk in Pronation fixiert; Streckung etwas behindert; Beugung frei. Verdickung des Gelenkes, besonders der Kapsel.

Linkes Ellbogengelenk wesentlich besser; Beugung, Streckung, Pro- und Supination frei.

Schultergelenke, Kiefer- und Wirbelsäulengelenke frei.

Hüftgelenke empfindlich, besonders beim Gehen. Bewegungen (Flexion, Extension, Ab- und Adduktion) ziemlich frei, aber schmerzhaft.

Kniegelenke: Kapsel leicht verdickt, Bewegungen frei.

Fussgelenke: Beiderseits hochgradiger pes plano-valgus fixatus. Zehengelenke frei.

Röntgenbefund s. S. 190.

Therapie: Heissluftbäder, Massage, aktive und passive Bewegungen.

Frau Len. 53 J. Oberingenieursfrau.

Anamnese: Mutter an den Folgen eines Wochenbettes gestorben, Vater lebt und ist gesund. Geschwister leben und sind gesund.

Pat. war stets gesund.

Menses mit 14 oder 15 Jahren eingetreten, ohne Besonderheiten. Drei Partus und zwei Aborte. Das erste Wochenbett (Frühgeburt) verlief nicht ganz normal, sondern mit einem schleichenden Fieber. Pat. lag dabei vom Dezember bis Mai.

Menses seit 5 Jahren verschwunden, ohne Beschwerden. $^1/_2$ Jahr lang vor Beginn des Leidens wohnte Patientin in feuchter Wohnung. Im Alter von 29 Jahren, $^3/_4$ Jahr nach dem ersten Partus, erkrankte Patientin eines Morgens ganz akut an Gelenkrheumatismus. Zuerst waren die Finger-, Hand-, Ellbogengelenke, dann die Zehen- und Fussgelenke ergriffen (Schwellung, starke Schmerzen, geringes Fieber). Die Schmerzen kamen und gingen, verschwanden aber schliesslich ganz. Nach drei Jahren erlag die Patientin aber wieder einem akuten Anfall. Im Solbad besserten sich die Zustände. $1^1/_2$—2 Jahre lange Besserung, dann erneuter Anfall. Es blieb immer grössere Bewegungsstörung in den Gelenken, dann dauernd geringe Schmerzen, mit Remissionen. Herzbeschwerden nie vorhanden.

Status: Blasse, elend aussehende Dame von geringer Korpulenz.

Innere Organe ohne Besonderheiten.

Erkrankt sind fast alle Gelenke.

Finger: Endglieder leicht gebeugt, Mittelglieder überstreckt, Grundglieder gebeugt, Handgelenke ganz leicht gebeugt. Kapseln stark verdickt, mit deutlichen palpablen Zottenwucherungen. Bei Bewegungen Knirschen. Starke Bewegungsstörungen, jedoch überall noch

etwas aktive Beweglichkeit. Die Muskeln an Hand und Armen hochgradig atrophisch.

Ellbogengelenke in Flexion und Pronation, aktive Streckung und Supination unmöglich.

Schultergelenke in Mittelstellung; Vor- und Rückwärtsheben aktiv ohne Mitbewegung der Skapula, seitliche Erhebung jedoch nur unter Mitgehen der Skapula möglich.

Fussgelenke standen in geringer Hakenfuss- und Valgusstellung, Kniee in Beugestellung.

Hüftgelenke frei. Kniegelenke verdickt, was auf die Kapselverdickung zurückzuführen ist. Kein Erguss, keine stärkeren Zotten fühlbar.

Die fehlerhaften Stellungen der Gelenke der unteren Extremitäten sind durch Schienenhülsenapparate beseitigt, welche Pat. seit $1^1/_2$ Jahren trägt.

Wirbelsäulengelenke, besonders im Kreuz- und im Halsteil, etwas steif. Kiefergelenke frei.

Pat. leidet an einem geringen Konjunktivalkatarrh und an Schmerzen in den Ohr- und seitlichen Halsgegenden.

Röntgenbefund fehlt.

Therapie: Schienenhülsenapparate. Massage. Aktive und passive Gymnastik.

IV. Anatomie der chronischen Polyarthritiden.

Wenn wir auf Grund unserer Röntgenuntersuchungen zu dem Schlusse kamen, dass bei der primär und sekundär chronischen Polyarthritis stärkere „Deformationen im engeren Sinne“ nur selten und unter besonderen Bedingungen vorzukommen pflegen, während der in den Röntgogrammen zu Tage tretende Charakter der Skelettveränderungen in der Destruktion besteht, so ist das natürlich insofern cum grano salis zu nehmen, als das Röntgenbild uns ja die feinsten anatomischen Veränderungen des Knorpels und Knochens nicht stets deutlich offenbart.

Einzig und allein sind daher die Röntgenuntersuchungen wenig geeignet, als Beweis für die Richtigkeit unserer Anschauungen zu dienen; die aus der Betrachtung der Röntgenbilder gewonnenen Schlüsse bedürfen vielmehr noch der Erhärtung durch anatomische Untersuchungen.

Gehen wir den Ursachen nach, warum die Arthritis deformans seit

alters und auch heute noch so überaus häufig mit der primär chronischen progressiven Polyarthritis und den sekundären Rheumatismen zusammengeworfen worden ist, so haben wir dieselben in letzter Instanz zu suchen in der Seltenheit anatomischer Untersuchungen dieser Krankheitsprozesse überhaupt; dadurch kommt es, dass die meisten Autoren bei Besprechung der Anatomie der Krankheit nicht auf eigene Studien, sondern auf die anderer angewiesen waren, ein Umstand, der nur zu häufig ein kritikloses Abschreiben fremder Ansichten zur Folge hatte. Eine zweite Ursache finden wir darin, dass die Untersuchungen, welche vorlagen, fast stets Spätstadien der Erkrankung betrafen; da nun aber in diesen Spätstadien, wie wir noch zeigen werden und wie wir es im Röntgenbilde bereits demonstriert haben, tatsächlich bei der progressiven Polyarthritis gewisse Wucherungsprozesse der Gelenkenden vorkommen können, so hielt man diese für das Wesentliche des anatomischen Bildes und begnügte sich meist damit, die Knorpelknochenveränderungen zu studieren und zu beschreiben, während die Synovialmembran, der eigentliche Sitz des pathologischen Prozesses, wenig oder gar keine Beachtung fand. So ist es kein Wunder, wenn man bei der Beschreibung der späten Knorpelknochenveränderung bei der Polyarthritis progressiva stets auf die in grosser Anzahl bereits vorliegenden Studien über die Anatomie der Arthritis deformans zurückgriff. So zieht sich eine Kette von Verwechselungen und Irrtümern durch die Literatur hindurch, die das Studium der uns hier beschäftigenden Krankheitsbilder in hohem Masse erschwert.

Ein fruchtbares anatomisches Studium können wir uns nur versprechen auf Grund einer genauen klinischen Sonderung der betreffenden Krankheiten, wobei natürlich nicht nur Endprozesse, sondern vor allem Frühprozesse zu untersuchen sind. Die Wichtigkeit des Studiums der anatomischen Entwicklung hat einst Virchow gelegentlich einer Diskussion gerade über die Arthritis deformans hervorgehoben.

Wir haben es uns also zur Aufgabe gemacht, das Verhältnis der Erkrankung der Synovialmembran zu der der knorpeligen und knöchernen Gelenkteile in verschiedenen Stadien der primär chron. progr. Polyarthritis und des sekundär chron. Gelenkrheumatismus zu betrachten, ebenso wie wir dies früher bei der Arthritis deformans getan haben.

Da eine einwandsfreie Geschichte des anatomischen Prozesses solcher Erkrankungen natürlich nur auf Grund eines grossen Materials gegeben werden kann, werden sich allerdings manche Lücken in unseren Untersuchungen zeigen, welche teils durch in der Literatur niedergelegte Beobachtung ergänzt werden, teils noch der Ausfüllung harren.

Zunächst wollen wir einen kurzen Ueberblick über die anatomische Literatur der uns interessierenden Krankheiten geben.

1. Literaturübersicht über die Anatomie der chronischen Polyarthritiden.

(Primär chron. progressive Polyarthritis und sekundär chron. Gelenkrheumatismus.)

Die frühesten, uns bekannt gewordenen anatomischen Untersuchungen bei chronischen Polyarthritiden, die sich allerdings nicht mehr sicher klassifizieren lassen, stammen von Götz (1798), den wir nach Gurlts vergleichender Anatomie der Gelenkerkrankungen hier zitieren (S. 359):

Götz:

„Bei einem 60jährigen Manne, bei welchem gleichzeitig eine Ankylose zwischen dem Hinterhauptsbeine und dem Atlas, und zwischen diesem und dem Epistropheus, zugleich mit einer Dislokation dieser Knochen, vorhanden war, fanden sich die Karpalknochen vollständig auf die Volarfläche der Vorderarmknochen disloziert, bei gleichzeitig sehr erschlafften Bändern, indem man durch Anziehen der Hand die normale Stellung wieder herstellen konnte. Die beiden Reihen der Karpalknochen waren ankylosiert und in ihrer Gestalt verändert. Das untere Ende des Radius berührte den oberen Teil des Os metacarpi des Zeigefingers, und das Os pisiforme lag an der äusseren Seite des Proc. styloideus ulnae. Ausserdem fand sich eine Erschlaffung der Bänder zwischen den Ossa metacarpi und den ersten Phalangen, indem die letzteren des Zeige- und Mittelfingers auf die Volarfläche ihrer Ossa metacarpi, und die erste Phalanx des Daumens mit ihren Sesambeinen auf die Dorsalfläche seines gekrümmten Os metacarpi disloziert war. Durch Anziehen der ersten Phalangen liess sich die Dislokation wieder aufheben. Von den Phalangen war nur die des Daumens gekrümmt; die der anderen Finger und ihre Artikulationen untereinander scheinen normal gewesen zu sein."

Hierzu bemerkt Gurlt: „Obgleich in der vorliegenden Beschreibung weder Substanzverlust der Knorpelüberzüge, noch Schlifflächen oder Osteophyten erwähnt werden, so glaube ich doch, nach den eigentümlichen Missstaltungen und Subluxationen der Gelenke, diese Veränderungen auf Rechnung der „chronischen Entzündung" (id est Arthritis deformans) setzen zu müssen."

Wir dagegen glauben nicht fehl zu gehen, wenn wir diesen Fall nach unseren heutigen Kenntnissen von der Anatomie der chronischen Gelenkerkrankungen der primär chronischen progressiven Polyarthritis oder dem sekundär chronischen Gelenkrheumatismus zurechnen.

Ebenso scheinen uns zwei Beobachtungen Cruveilhiers (1829 bis 1835), die wir ebenfalls nach Gurlt (S. 373) zitieren, in diese Gruppe hineinzugehören:

Cruveilhier 1:

Die Grundphalangen sind auf die Volarseite der entsprechenden Metakarpalknochen luxiert, weshalb die unteren Enden der letzteren, welche ohne Knorpelüberzug und missgestaltet sind, nach der Dorsalseite der Hand hin vorspringen. Die Extensorensehnen sind in ihrem Verlaufe abgewichen. Die Artikulationen der Phalangen sind

ebenfalls disloziert. Es findet sich hier eine Luxation der zweiten Phalanx auf die Dorsalfläche der ersten. Ausserdem Usur und eine Art von Wurmstichigkeit in den meisten Gelenken der Hand, ohne supplementäre Vegetationen.

Cruveilhier 2:

In einem extremen Falle sind die Knochen des Karpus in eine unregelmässige Masse verschmolzen, in der die einzelnen Knochen sich schwer erkennen lassen. Die Enden der Metakarpalknochen sind unvollkommen mit dem Karpus verwachsen. In keinem Gelenke ist noch Gelenkknorpel vorhanden.

Im allgemeinen ist auf diese Fälle nicht allzu viel Wert zu legen, weil ihre Klassifikation heute nicht mehr möglich ist. Bildeten doch die sogen. rheumatischen Krankheiten schon früher, wie auch vielfach heute noch, „eine Zuflucht, hinter welcher pathologische Irrtümer und diagnostische Bequemlichkeit hoffen durften, gar vielfachen Schutz zu finden".

Etwas deutlicheren Hinweis auf den Charakter der Erkrankung finden wir bei Hasse; dieser beschrieb im Jahre 1846 neben einigen Fällen von akutem Gelenkrheumatismus auch sieben anatomisch untersuchte Fälle von offenbar sekundär chronischen Gelenkrheumatismen, bei denen er im Zellgewebe und in der Knochensubstanz entzündliche Ausschwitzungen beobachtet haben will; im Knochen soll sich dieselbe noch nach Jahren stets nachweisen lassen.

In dem erwähnten Gurltschen Buche finden wir zwei Beobachtungen Bonnets mit dem Hinweise, dass sie vielleicht als Beispiele von chronischem Gelenkrheumatismus angesehen werden können. Wir halten dieselben für recht wichtig und lassen sie deshalb hier folgen:

Bonnet 1:

Chronischer Rheumatismus, auf akuten folgend. 42jähriger Mann.

Linkes Hüftgelenk: Kapselband überall mehr als 1 cm dick, infolge von Bildung akzidentellen fibrösen Gewebes. Inneres des Gelenkes rot, enthielt ein wenig schwarzes Blut und teils vaskularisierte, teils fibröse Pseudomembranen, die den Oberschenkel mit der Pfanne verbanden. Knorpel vollständig absorbiert. Ulzeration des oberen Teiles des Schenkelkopfes, sowie des Grundes und oberen Teiles der Pfanne. Die den ulzerierten Teilen benachbarten Knochen waren an Volum vergrössert.

Linkes Kniegelenk: Keine Spur von Absorption des Knorpels, noch von Verdickung der Bänder; etwas gelbliches Serum; Synovialhaut in ganzer Ausdehnung entzündet, Gefässe injiziert, kleine Vorsprünge der Synovialhaut (Zotten).

Schultergelenke stärker erkrankt: Synovialhaut lebhaft rot, verdickt; Knorpelüberzüge fast vollständig geschwunden, so an den Stellen, wo sich die Knochen gewöhnlich berühren, und zwar von der freien Fläche sich nach der befestigten hin erstreckend. Kein Serum im Gelenk.

Die chronische Entzündung der Knorpel fand sich auch in den Gelenken zwischen Tarsus und Metatarsus, und diesem und den Phalangen auf der linken Seite. Alle anderen Gelenke waren gesund.

Bonnet 2:

65jähriger Mann. Besonders das linke Kniegelenk erkrankt; dasselbe enthielt fadenziehendes, von Blut dunkelgefärbtes Serum. Synovialhaut stark injiziert, ihre Oberfläche mit kleinen Fortsätzen besetzt, die von schwärzlichroten Blutgefässen durchsetzt

waren. Keine Spur einer Pseudomembran. Knorpel, besonders die der Kniescheibe, stellenweise oberflächlich ulzeriert, an anderen Stellen leicht angeschwollen, graulich und in erweichte Filamente getrennt. Seminularknorpel gesund, ebenso die Ligamente und alle umgebenden Weichteile.

Von den übrigen Gelenken waren einige gesund, die meisten zeigten aber Veränderungen, die ziemlich den im Kniegelenke entsprachen.

So war an einigen Stellen ihre Synovialhaut mit lebhaften roten Fransen bedeckt, ihre Knorpel partiell ulzeriert und erweicht.

Die Erkrankung des Knorpels schien an einigen Stellen von mehr Bedeutung, als die der Synovialhaut.

Der erste der beiden Bonnetschen Fälle ist offenbar ein sekundär chronischer Gelenkrheumatismus. Wir sehen, dass der Knorpel trotz der deutlichen Synovialerkrankung entweder intakt war (linkes Kniegelenk) oder mehr oder weniger stark geschwunden (linkes Hüftgelenk, Schultergelenke).

Im Hüftgelenke sind vielleicht geringe arthritische Wucherungen vorhanden gewesen, vielleicht aber imponierten die den Ulzerationen des Gelenkkopfes benachbarten Teile nur als volumvergrössert infolge des Schwundes an den ulzerierten Partien.

Der zweite Fall lässt sich infolge der mangelhaften näheren Angaben nicht mit Bestimmtheit klassifizieren; neben der Synovialiserkrankung scheinen am Knorpel vorwiegend regressive Vorgänge vorgelegen zu haben, wenn auch nach Bonnets Angaben der Knorpel zuweilen intensiver erkrankt schien als die Synovialis.

In der englischen Literatur über die „rheumatic gout“ oder die „chronic rheumatic arthritis“ werden die primären und sekundären chronischen Polyarthritiden mit der Arthritis deformans zwar zusammengeworfen, aber es wird doch ein gewisser Unterschied zwischen diesen beiden Prozessen gemacht; so stellt Adams erstere als „konstitutionelle Form“ der letzteren gegenüber.

Adams führt unter seinen anatomischen Untersuchungen in seinem 1857 erschienenen Werke „A treatise on rheumatic gout“ 3 Fälle von offenbar chron. Polyarthritis an. Von diesen ist sein Fall 11 offenbar ein sekundär chronischer Gelenkrheumatismus (Zeichen einer ausgedehnten Pericarditis!); es fanden sich neben Kapselverdickungen und -Wucherungen pannöse Wucherungen, Knorpeldefekte, Subluxationen u. s. w. neben offenbaren echten Deformationen, Schlifflächen und Sklerosierungen; Fall 13 ist infolge Mangel aller anamnestischer Angaben nicht zu klassifizieren. Dieser Fall, ebenso wie der Fall 15, welcher offenbar einen sekundär chronischen Gelenkrheumatismus darstellt, zeigte ebenfalls echte Deformationen.

In Frankreich hat vor allen Dingen Charcot stets die Zusammengehörigkeit des anatomischen Prozesses der chronisch-rheumatischen Arthritiden mit dem der von uns als Arthritis deformans bezeichneten Krankheit vertreten. Er stützt sich daher in seinen anatomischen Ausführungen auf die Arbeiten von Lobstein, Colles, Adams, Delville und Broca, Zeis, Meyer, Otto Weber, Ranvier und

Cornil, also Arbeiten, die zum grössten Teile die eigentliche Arthritis deformans behandeln. Er erwähnt, dass Synovialis und Knorpel gleichzeitig oder nacheinander erkranken können und beschreibt die Veränderungen der Synovialis als in Vaskularisation, Zottenbildung und Verdickung bestehend. Histologisch sollen diese Veränderungen bis zu einem gewissen Punkte nur in einer einfachen Uebertreibung des Zustandes, welcher unter normalen Bedingungen im rudimentären Grade vorhanden ist, nämlich in Vermehrung der kleinen, normalerweise vorhandenen Zotten und intensiverer Vaskularisation derselben, bestehen. Dann sollen die normalerweise in der Synovialhaut vorkommenden Knorpelzellen (Kölliker) zur Bildung von freien Körpern Veranlassung geben. Die Veränderungen der Knorpel und Knochen werden im Sinne der Arthritis deformans geschildert. Aus Charcots Ausführungen geht, besonders in Hinsicht auf das Verhalten der Synovialis, ebenso wie aus seinen Literaturzitaten ohne weiteres hervor, dass es sich meist um die Arthritis deformans handelt, deren Anatomie er den chronisch-rheumatischen Entzündungen unterschiebt. Er gibt allerdings zu, dass neben diesen allgemeinen Veränderungen gewisse Modifikationen, je nach der klinischen Form des Rheumatismus, vorkommen, wobei seine Bemerkung, dass bei dem generalisierten Rheumatismus und dem Heberdenschen Rheumatismus sich die Veränderungen der Arthritis sicca in einem gewissen rudimentären Zustande befinden, für uns von besonderem Interesse ist.

Cornil und Ranvier, auf welche sich Charcot vor allen Dingen bezieht, hatten die Ansicht vertreten, dass der Rheumatismus nodosus, die Arthritis sicca, der morbus coxae senilis in ihren anatomischen Veränderungen und ihrer Entwicklung keine Unterschiede erkennen lassen.

Die Veränderungen des chronischen Rheumatismus sollen nur je nach dem erkrankten Gelenk und nach dem Stadium der Krankheit gewisse Verschiedenheiten aufweisen. In den Fingergelenken soll ein progressiver Schwund des Knorpelzentrums auftreten, der zu samtartiger Auffaserung, zum „état velvétique“, führt; darauf bilden sich am Rande der Gelenkfläche kleine Ecchondrosen; schreitet der Prozess weiter vor, so verschwinden die Knorpelpartien im Zentrum vollständig, während die Ecchondrosen verknöchern. Die Gelenkflächen werden dann nur durch eine eburnisierte Knochenschicht gebildet, verlieren ihre Form und weisen durch die Gelenkbewegungen bestimmte Furchen und Rinnen auf.

In den grossen Gelenken können nun nach Cornil und Ranvier dieselben Veränderungen Platz greifen; aber hier finden sich ausgedehntere Umwandlungen der Synovialzotten und interartikulären Bänder; erstere hypertrophieren und zeigen Proliferation neuer Zöttchen unter starker Gefässneubildung.

Mikroskopisch sollen sich die Zotten als stark vaskularisiert erweisen; das Fettgewebe, welches in diesen Zotten vorhanden ist, soll mit embryonären Zellen angefüllt sein, aus welchen durch Anhäufung sekundäre verästelte Wucherungen hervorgehen.

Die übrigen, sich auf Knorpel und Knochen beziehenden Schilderungen Cornils und Ranviers können wir hier übergehen, da sie die bekannten Veränderungen der Arthritis deformans enthalten; dass das den Untersuchungen dieser Autoren zu grunde liegende Material wahrscheinlich zum grösseren Teile in echter Arthritis deformans bestanden hat, erhellt unter anderem aus ihrer Bemerkung, dass es eigenartig sei, dass dieser chronische Rheumatismus nicht mit Ankylose endige.

Virchow bespricht die Arthritis nodosa, also unsere prim. chron. progr. Polyarthritis gemeinsam mit dem Malum articulorum senile, indem er die anatomischen Charakteristika der letzteren auch für die erstere kurz anführt.

Volkmann dagegen, dem wir, ebenso wie Virchow, eine klassische Darstellung der Arthritis deformans verdanken, macht einen scharfen Unterschied zwischen dieser und der chronischen Polyarthritis; das macht sich schon in seiner Einteilung der Gelenkkrankheiten geltend, in welcher er den chronischen Gelenkrheumatismus in seinen beiden Formen, als sekundär und primär chronischen, als Unterabteilung der Arthromeningitis oder Synovitis chronica, der deformierenden Gelenkentzündung gegenüberstellt. Aus der Einreihung in die Synovitis chronica geht schon hervor, dass für Volkmann der eigentliche Sitz der Erkrankung in der Synovialis gelegen ist. Das, was wir über die Anatomie der Krankheit hier erfahren, zeigt uns, dass Volkmann wohl hauptsächlich Endstadien der letzteren gesehen hat, es beweist aber, welch klaren Einblick dieser unvergleichliche Forscher in das Verhältnis der einzelnen erkrankten Gelenkbestandteile zueinander hatte. Er schreibt, dass die Entzündung der Synovialhaut in einer chronisch entzündlichen Bindegewebsneubildung an derselben und am umgebenden Gewebe sich äussere, dass diese Gewebe dabei eine Tendenz zur Schrumpfung und Induration haben. Die Kapseln würden verdickt, beständen aus einem abnorm dichten, sehnigen Gewebe, an dem Synovialis und Fibrosa nicht mehr unterschieden werden könne. Es komme zur Verschmelzung dieses Gewebes mit Bändern, Sehnen, Muskelbändchen. Häufig seien fibröse Adhäsionen zwischen den aneinander liegenden Synovialispartien oder den Gelenkenden, die später zu knöchernen Ankylosen führen können. Die Synovia scheine zuweilen verringert. „Fast immer treten dann auch frühzeitig Ernährungsstörungen an den Gelenkknorpeln hinzu; sie zerfasern oder gehen Fettmetamorphose ein und zerfallen der Usur und Zerstörung, so dass unregelmässige Defekte an ihnen entstehen, die zuletzt zur Blosslegung des Knochens führen.“

Mit diesen Worten sind die Knorpelveränderungen als rein sekundäre, durch die Synovialiserkrankung bedingte, scharf gekennzeichnet.

Auch Hueter zeigt die Richtigkeit seiner anatomischen Ansichten bereits teilweise in seiner Nomenklatur, indem er die Polyarthritis synovialis chronica (unsere primär chron. progr. Polyarthritis und unseren sekundär chron. Gelenkrheumatismus) — zwischen welchen er Senator gegenüber einen engen Zusammenhang annimmt — der Poly-Panarthritis (unserer Arthritis deformans) entgegenstellt. Er beschreibt ersteren Prozess als Synovitis serosa oder hyperplastica, besonders als Synovitis hyperplastica laevis und als granulationsbildende Synovitis mit Parasynovitis. In den seltensten Fällen soll sich die Entzündung zur Höhe der Eiterung entwickeln. „Langsam entwickelt sich dann als letzte Szene in dem oft mehrjährigen Leiden eine ankylotische Obliteration der Gelenke, meist wohl auf dem Wege der synovialen Verschmelzung, indem pannöse Fortsätze über die Gelenkflächen sich hinschieben und durch ihre Verschmelzung die der Knochenenden einleiten." Diese Prozesse sollen sowohl bei der primär chronischen, wie bei der sekundär chronischen Form sich abspielen. Auf die Arbeit Senators brauchen wir nicht einzugehen, da er, die prinzipielle Trennung der uns hier beschäftigenden Prozesse verneinend, den anatomischen Bedarf für die vereinigte Arthritis deformans und prim. chron. progr. Polyarthritis aus Volkmanns Schilderung der Arthritis deformans deckt.

Einen wertvollen Beitrag zur Anatomie der chronisch „rheumatischen" Arthritis lieferte Samaran. Dieser Autor hebt gegenüber der Arthritis deformans hervor, dass der Knorpel bei der als Polyarthritis rheumatica bezeichneten Krankheit sich ganz anders verhalte, indem hier keine so bedeutenden Deformierungen der Gelenke vorkämen; das einzige, was man bisweilen bemerke, sei eine Verkleinerung des Gelenkkopfes. Auch die Randwucherungen und dadurch bedingte Verdickungen fehlen. Auf der Oberfläche der Knochenenden findet man ein oft alle anderen Gewebe verdrängendes gallertiges, rötliches, dem Granulationsgewebe ähnliches oder ein derbfaseriges Bindegewebe, das den Knorpel ganz oder teilweise zerstören und so zur Ankylosierung führen könne. Gegenüber der Arthritis deformans hebt Samaran dann noch die Knochenatrophie hervor.

Es gibt nach Samaran jedoch auf der anderen Seite auch Gelenke, an denen eine stärkere Randwucherung des Knorpels an Arthritis deformans erinnere, während die Bindegewebswucherung mehr der Polyarthritis rheumatica entspricht.

Bei der Wichtigkeit dieser Arbeit sei es gestattet, die beiden Fälle Samarans hier kurz wiederzugeben; ob dieselben in das Gebiet

der primär oder sekundär chronischen Polyarthritiden gehört, lässt sich nicht entscheiden.

Samaran 1: 73jähr. Siechenhausinsassin mit Polyarthritis. Starke Abmagerung, atrophische Organe. Hände stark verkrüppelt; sämtliche Gelenke hochgradig erkrankt, meist vollkommen versteift. Knochen brüchig, rarefiziert, sehr fettreich. Am rechten Humeruskopf und den Ellbogengelenken ein weiches, granulationsähnliches Gewebe. Knorpel in demselben nur an wenigen Stellen erkennbar.

In den ankylosierten Gelenken ist statt des Knorpels ein bald faseriges. bald mehr gallertig-rötliches Gewebe vorhanden, das die Knochen verbindet.

Eine Vergrösserung der Gelenkenden der Knochen hat nirgends stattgefunden, eher scheinen dieselben etwas verkleinert.

Die Atrophie der Knochen ist eine allgemeine, so hochgradig, dass einzelne Stücke derselben auf dem Wasser schwimmen.

Mikroskop. Untersuchung: Metamorphose des Knorpels in Schleim- und Bindegewebe.

Knorpelwucherungen spielen eine untergeordnete Rolle.

„Der Prozess der Umwandlung des Knorpels in Binde- und Schleimgewebe leitet sich ein durch Veränderung der Grundsubstanz, die offenbar auf eine Lösung der Kittsubstanz der Knorpelfibrillen zu beziehen ist." „Bei der Bildung von Schleimgewebe wurden offenbar auch die Knorpelfibrillen wenigstens teilweise aufgelöst. Die Knorpelzellen, die gewucherten und nicht gewucherten, gehen unmittelbar in Bindegewebe über, indem ihre Kapseln sich verlieren."

Starke Gefässentwickelung. Die Ossifikation des Knorpels ist eine Begleiterscheinung der schleimigen und bindegewebigen Metamorphose. „Sie geht nicht über die Grenzen des früheren Knorpels hinaus, wie ja überhaupt hier keine so bedeutende Knorpelwucherung stattfindet, dass etwa eine Randverdickung des Gelenkkopfes oder der Pfanne entstände."

Samaran 2: Frau von 44 J., lange Zeit an rheumatischen Gelenkschmerzen leidend. Aehnliche Veränderungen, wie im vorigen Fall. Synovialmembran stärker vaskularisiert und in ein weiches Gewebe verwandelt. Der Knorpel ist meist durch ein weiches, gefässhaltiges Gewebe ersetzt, das die beiden Gelenkflächen verbindet. Partielle oder totale Umwandlung des Knorpels in Bindegewebe. Von seiten des Knochenmarkes ist jedoch eine Markneubildung und Verknöcherung nicht zu finden; auch der Knorpel ist nicht in derselben Ausdehnung in Bindegewebe verwandelt, es beschränkt sich der Prozess vielmehr auf die obersten Lagen des Knorpels. Die Vaskularisation des neugebildeten Gewebes ist weit geringer, als im ersten Falle.

Weiter wäre hier ein Fall anzuführen, der von Brigidi und Banti veröffentlicht wurde; er wird von Přibram dem sekundär chronischen Gelenkrheumatismus zugerechnet, und zwar dem Type Jaccoud:

Brigidi und Banti: Die Sektion ergibt, dass die Gelenkknorpel intakt sind; keine Osteophyten um die Gelenkenden. Die Gelenkkapseln sind geschrumpft, verdickt und mit den umgebenden Geweben verwachsen. Nach Durchtrennung der Extensorensehnen, die durch fibröse Veränderungen in ihren Scheiden festgehalten waren, war nur eine geringe Steigerung der Beweglichkeit des Gelenkes zu bemerken.

Einen wichtigen Beitrag zur Kenntnis der anatomischen Veränderungen der chronischen Gelenkaffektionen lieferte Waldmann, der auf v. Volkmanns Veranlassung eine später vielfach zitierte Arbeit veröffentlichte, der wir folgenden Fall entnehmen:

Waldmann: Sektionsergebnis einer Kranken mit der atrophischen Form des chronischen Gelenkrheumatismus.

Krankengeschichte nicht vorhanden; Pat. hat jahrelang über Reissen geklagt. 58½ J. alte, an Pneumonie verstorbene Patientin.

Mässige Verdickungen einzelner Gelenke, nirgends Ankylose. Knarren und Krepitation bei Bewegungen in den Gelenken.

„Gelenkkapsel sklerosiert, wie verfilzt; von der Synovialis nichts mehr zu erkennen. Fast in keinem der eröffneten Gelenke (Schulter-, Ellbogen-, Knie-, Finger-, Handgelenke) ist noch eine Spur Knorpel zu finden; vielmehr liegen sich die Knochen nackt gegenüber, nirgends findet das Messer eine Knorpelschicht. Dabei sind die Gelenkköpfe resp. Pfannen z. B. am Humerus, Ellenbogengelenk ungleichmässig abgeschliffen, bald mehr flach, bald tiefer; — an einzelnen Gelenkenden, z. B. an dem Metakarpophalangealgelenke indicis dextri, am Handgelenk rechts zeigen sich an den Knochenenden etwas tiefer eindringende, unregelmässige Knochendefekte neben wie Inseln stehengebliebenen Stümpfen der normalen Knochenenden — ähnlich kariöser Zerstörung — aber nirgends eine Spur von Eiter. — Die Form der Knochen, überhaupt der Gelenkteile ist im ganzen erhalten. — Die Gelenke erscheinen mässig feucht, — Spuren eines lockeren Bindegewebes das Gelenk durchziehend." etc. etc.

Unserer Meinung nach spricht die bei der Sektion gefundene Herzanomalie, nämlich kleine, feste Auflagerungen auf den Aortenklappen und dem hinteren Zipfel der Bikuspidalis dafür, dass es sich hier um eine sekundäre Form der Polyarthritis chronica handelt. Was nun an diesem Sektionsergebnis besonders wichtig scheint, ist der durchaus regressive Charakter der Knorpel- und Knochenveränderungen, der Mangel jeder Deformation.

Einen in seinem Charakter nicht ganz einwandsfreien Fall publizierten weiter Regimbeau und Vedel:

71jähr. Mann, der binnen vier Jahren allmählich Steifigkeit der Lendenwirbel, der linken Hüfte und des Knies, der beiden Hände, des rechten Beines und der Schulter darbot, welche sich ohne Schmerzen und ohne Fieber entwickelt hatten. Die Knochenenden waren nicht verdickt, dagegen die Finger und Zehen z. T. subluxiert. Plötzlicher Exitus.

Sektion: Allgemeine Arteriosklerose, Herzdilatation, Schrumpfung des fibrösen Gewebes an Fingern und Zehen, Schwund des Knorpels, Verdickung der Synovialis, stellenweise rarefizierende Ostitis, auffallend viel Fettgewebe um die Gelenke.

Dieser Fall wird von den Autoren dem Rhumatisme fibreux (Jaccoud) zugerechnet; Přibram ist dies zweifelhaft. Der Fall scheint vielmehr eine prim. chron. progr. Polyarthritis darzustellen.

Ein besonderes Verdienst um unsere Kenntnisse der Anatomie der chronischen Arthritiden, speziell der progressiven Polyarthritis hat sich Schüller erworben. Dieser Autor hat in zahlreichen Arbeiten immer wieder auf den prinzipiellen Gegensatz der von ihm sogenannten „Polyarthritis chronica villosa" und der Arthritis deformans hingewiesen. Dass wir den Namen Polyarthritis villosa nicht billigen, haben wir schon erwähnt, denn wir finden bei sehr zahlreichen Arthritiden der verschiedensten Aetiologie so abundante Synovialzotten-Wucherungen,

besonders z. B. bei gewissen neuropathischen Arthritiden, bei späten Stadien der Arthritis deformans, dass dieselben hinter denen der progressiven Polyarthritis nicht zurückstehen. Eine solche Bezeichnung würde daher leicht den Anstoss zu Fehldiagnosen geben.

Was das Material Schüllers betrifft, so besteht dasselbe offenbar aus primär und aus sekundär chronischen Polyarthritiden; wenigstens sagt er an einer Stelle einer früheren Arbeit, „weitaus in der Mehrzahl der Fälle entwickeln sich die chronisch rheumatischen Gelenkentzündungen" — Sch. meint dabei die Fälle, bei denen er seine Bakterienfunde erhoben hat — „langsam, unter gelegentlichen akuten oder subakuten Entzündungsnachschüben als solche. In einigen Fällen ging sie fast unmittelbar aus einem akuten Gelenkrheumatismus hervor, in vielen war ein oder mehrere Jahre früher ein akuter Gelenkrheumatismus überstanden worden. Einige wenige meiner Patienten hatten Herzklappenaffektionen." Schüller hat nun, wie erwähnt, neben einem seiner Meinung nach belanglosen Kokkus in seinen Schnittpräparaten wie in Abstrichpräparaten und Kulturen bestimmte, von ihm als „hantelförmig" bezeichnete Bazillen gefunden, deren ätiologische Bedeutung er durch Tierversuche nachzuweisen suchte. Bei der Wichtigkeit dieser Untersuchungen seien hier Schüllers anatomische Darlegungen bezüglich seiner Polyarthritis villosa nach seiner letzten ausführlicheren Publikation wiedergegeben:

„Bei der hyperplasierenden Form beginnt der Prozess gewöhnlich in der Weise, dass zuerst in den untersten Schichten der Synovialis — vorzugsweise durch eine entzündliche Wucherung der Bindegewebszellen und der schon normal vorhandenen grossen endothelartigen Gebilde des Synovialbindegewebes, weit weniger durch Ausscheidung von ausgewanderten weissen Blutkörperchen — kleine umschriebene Entzündungsherde entstehen, begleitet regelmässig von bedeutender Hyperämie und Schwellung der ganzen Synovialis.

Erst im weiteren Verlaufe treten ähnliche umschriebene Entzündungsherde dicht unter der Oberfläche der Synovialis hervor. Alle diese Herdchen erscheinen an gefärbten Querschnitten als spindelförmige, ovale oder rundliche dunkle Knötchen, gewöhnlich mit mehreren Blutgefässdurchschnitten. Ringsherum gerät aber auch das ganze Bindegewebe in eine entzündliche Zellvermehrung; das interstitielle Bindegewebe schwillt und ist von zahlreichen Blutgefässen durchsetzt. Die kleinen Entzündungsherde haben eine gewisse Aehnlichkeit im Bau und der Zellenanlage mit manchen jungen Tuberkelanlagen, aber sie unterscheiden sich von diesen doch sehr wesentlich, besonders durch den geradezu charakteristischen Reichtum an grösstenteils neugebildeten Blutgefässen, die stets und dauernd in ihnen vor-

handen sind. Auch kommt es in ihnen nie zur Verkäsung, dem regelmässigen Ausgang der tuberkulösen Herdchen. Bei der Synovitis chronica villosa hyperplastica vermehren sich und wachsen die beschriebenen grosszelligen, gefässreichen Herdchen besonders nahe der Synovialoberfläche, wölben stellenweise die Synovialoberfläche beträchtlich empor und gehen direkt in Zottenbildung über."

Die Zotten sind besonders an den normalerweise zottenbesetzten Teilen der Synovialis bemerkbar, sind aber in der grossen Mehrzahl der Fälle neugebildet.

In anderen Zotten findet man daneben noch Fettzellen oder Fettgewebe, natürlich in solchen, in denen es schon normal vorhanden ist. Aber es kann auch bei der Zottenneubildung aus der Synovialis mit hineinbezogen werden.

Ferner als charakteristischer Befund kurze Bazillen mit Polanschwellung.

Es lässt sich wohl annehmen, dass die Bazillen vorzugsweise vom Blut her in dem Gewebe der Synovialis ausgeschieden werden und da, wo sie sitzen bleiben, zu den Entzündungsherden führen. „Der relativ chronischen Einwirkung derselben entspricht es, dass sich besonders die grossen Bindegewebszellen und die endothelartigen Zellen der Synovialis durch ihre Schwellung, Kernvermehrung sowie Teilung an dem Aufbau der Entzündungsherde beteiligen, da diese zunächst von dem Reize der Bazillen betroffen werden. Uebrigens habe ich wiederholt in der Umgebung von besonders reichen Bazillenanhäufungen das ganze Gewebe der entzündeten Synovialis (Färbung mit Karbolfuchsin) auffallend blass, die Kerne im Gegensatz zu anderen Stellen abgeblasst, fast ungefärbt, angetroffen, während das Zwischengewebe körnig gelockert erschien. Hiernach scheint mir die Annahme berechtigt, dass diese eigentümliche Veränderung des Gewebes doch wohl unter dem toxischen Einflusse der Bazillen entstanden ist."

Neben der entzündlichen Hyperplasie der Synovialis ist auch die Zottenwucherung auf die Bazillenwirkung zurückzuführen; denn überall in den Entzündungsherden der Synovialis und Zotten finden sich zahlreiche Zellen mit 2—3 Kernen; hin und wieder Mitosen.

Schüller hebt gegenüber diesen Veränderungen der Synovialis hervor, dass die bei der Arthritis deformans vorkommenden Zotten derber sind, dass sie aus einem einfach chronisch entzündeten Binde- oder Fettgewebe bestehen, dass sie oft Knorpeleinlagerungen aufweisen, ihnen soll dagegen der enorme Gefässreichtum, wie bei der Polyarthritis villosa, fehlen, ebenso die grosszelligen, reichlichen Zellwucherungen und der Bazillenbefund. Die Polyarthritis villosa beginne in der Synovialis, die Arthritis deformans im Knorpel.

Wir werden auf diese Dinge noch gelegentlich unserer eigenen Untersuchungen zurückkommen.

Die Bakterienfunde Schüllers sind natürlich von hohem Interesse; es sind von einer Reihe anderer Autoren ebenfalls Mikroorganismen in dem Inhalt oder im Gewebe der Gelenke gefunden worden, so von Bannatyne, Blaxall und Wohlmann, von Spitzy u. a.

Eine Einheitlichkeit der Mikroorganismenbefunde liegt bisher nicht vor, weswegen wir einstweilen, ehe nicht die Funde von anderen Seiten in ausgedehnter Weise bestätigt worden sind, uns ein Urteil über die ätiologische Bedeutung der verschiedenen Mikroorganismen versagen müssen.

Uebrigens gibt auch Bannatyne eine ausführliche Schilderung der Anatomie der prim. chron. progr. Polyarthritis. Er hebt dabei hervor, dass der Knorpel erst sekundär ergriffen werde, indem eine Osteoarthritis eventuell noch hinzukomme, ganz, wie es unserer Auffassung entspricht. Bannatyne gibt als mikroskopischen Befund an, dass die Synovialiszellen in Proliferation geraten, dass eine grosse Zahl von neugebildeten Blutgefässen, strotzend mit Blut gefüllt, und mit verdickter Wandung, in der Synovialis vorhanden sind. Im Gewebe zerstreut liegen reichliche kleine Rundzellen, hie und dort um die Gefässe herum angehäuft. Bannatyne erklärt sich den Infektionsmodus und den anatomischen Befund so, dass die Mikroorganismen in einem kleinen Gefässe an der Oberfläche der Synovialis eine Endarteriitis hervorrufen, die mit einer zelligen Exsudation Hand in Hand gehe; dann brächen diese kleinen Herde in die Gelenkhöhle durch und verstreuten so die Mikroorganismen in die letztere hinein.

Was Bannatynes anatomische Schilderung der Knorpel- und Knochenveränderungen betrifft, so finden wir hierin ganz die der genuinen Arthritis deformans eigenen Befunde wieder; es wird dies daran liegen, dass, wie er selbst zugibt, und wie Schüller bemängelt, ihm das „post mortem"-Material fehlt.

W. Müller hatte Gelegenheit, bei seinen operativen Eingriffen bei chronischen Rheumatismen wichtige Einblicke in die anatomischen Veränderungen der Gelenke zu tun. Histologische Untersuchungen über sein Material hat er nicht veröffentlicht. Wir lassen seine makroskopischen Befunde hier folgen:

Müller: 1. (Fall 8). Offenbar der Gruppe des sekundär chronischen Gelenkrheumatismus zugehörig.

37jähr. Mann. Kniegelenk: Geringer, gelber, klarer Erguss. Es stülpen sich dicke, blutgefüllte Zottenwülste hernienartig vor. Patella beweglich, zeigt am Aussenrande deutliche knorpelig-knöcherne Randwucherungen. Mehrere schmale Schlifffläche am Condylus externus, sonst ist der Knorpelüberzug überall von gutem Aussehen, nur in den vordersten Partien mehr gelblich, verdickt, gelockert. Keinerlei Verwachsungen.

Müller: 2. (Fall 9). Wohl primär chron. Polyarthritis.

68jähr. Frau. Gelenkaffektion seit 5 Jahren. Fingergelenke frei. Geringe Menge klarer, gelblicher Flüssigkeit. Synovialis diffus gerötet, überall mit Zotten besetzt, Am Knorpel kaum Veränderungen zu sehen, nur am Navikulare auf eine kleine Strecke hin Auffaserung und Schwund.

Müller: 3. (Fall 10). Sicher sekundär chronischer Gelenkrheumatismus.

38jähr. Frau, vor $1^1/_8$ Jahren akut erkrankt. Fussgelenk operirt: 1 Fingerhut klarer, seröser Flüssigkeit. Knorpelflächen glatt, glänzend. Kapsel in toto verdickt, Synovialis gerötet, keine Zotten.

Müller: 4. (Fall 11). Wohl eine sekundäre Polyarthritis (Pneumokokken-Arthritis?)

70jähr. Frau, bis vor 6 Jahren gesund, dann plötzlich Lungenentzündung; im Anschluss an dieselbe Gelenkschmerzen gleichzeitig in beiden Hand-, mehreren Finger-, beiden Ellbogen-, Schulter- und Kniegelenken. Später immer häufiger eintretende Schmerzen, besonders in den Kniegelenken, häufig mit Frösteln und Fieber.

Kniegelenk: Freie Oberfläche findet sich nur noch an einer kleinen Stelle, etwa n der Mitte der Gelenkfläche des Femur, woselbst Knorpelreste; sonst allenthalben dünne, bandförmige Verwachsungen, sowohl der Synovialisflächen unter sich, als der Knorpelflächen. Knorpel fast überall durch zerfasertes Bindegewebe ersetzt. In den Adhäsionen vielfach kleine Ekchymosen und Blutpigment. Knochengewebe allenthalben rarefiziert. Fettmark.

Müller: 5. (Notiz aus der Göttinger Klinik):

32jähr. Mann. Erkrankung seit $1^1/_2$ Jahren, langsam, mit häufigen Schmerzen entstandene Anschwellung beider Fuss-, Knie- und Handgelenke.

Linkes Knie: Synovialis graurötlich, diffus geschwollen, mit mehrfachen Zotten und hahnenkammartigen Wucherungen besetzt. Ca. 15 g trübseröser Flüssigkeit im Gelenk. Knorpel gesund aussehend.

Müller: 6. (Notiz aus der Göttinger Klinik):

27jähr. Mann. Seit 4 Jahren chron. Gelenkrheumatismus in beiden Knie- und Ellenbogen-, im rechten Fuss- und in mehreren Phalangengelenken.

Linkes Knie; Geringe Menge klaren, serösen Ergusses. Synovialis zottig entartet, blaurot. Geringer Pannus an den Knorpelrändern und Faserstoffauflagerungen.

Wenn aus den Fällen Müllers auch nicht stets mit Sicherheit hervorgeht, ob ein primärer oder sekundärer chronischer Prozess vorliegt, so erhellt doch das eine aus demselben, dass nämlich makroskopische Deformationen im engeren Sinne im Beginne und in den ersten 5—6 Jahren der chronischen Polyarthritiden ganz fehlen können, dass vielmehr der Knorpel in der Regel entweder unverändert ist, oder einfache Usuren aufweist, oder aber in Bindegewebe verwandelt ist. Nur in einem Falle fanden sich knorpelig-knöcherne Randwucherungen an der Patella, während ein Femurkondylus schmale Schlifflächen aufwies. Sonst war der Knorpel auch hier von gutem Aussehen.

Müller meint, dass man für die praktische Frage die Schwierigkeit der Unterscheidung zwischen Arthritis deformans und chronischem Gelenkrheumatismus umgeht, wenn man bedenkt, dass die Arthritis de-

formans (nach Traumen, nach Entzündungen oder scheinbar als Krankheit sui generis) das Krankheitsbild klinisch wie anatomisch beherrschen kann. Als ein bei dem chronischen Gelenkrheumatismus (nach Müller besser „deformierender chronischer Gelenkrheumatismus") „möglicher Ausgang muss allerdings der Eintritt von Veränderungen im Sinne der Arthritis deformans zugegeben werden". Deswegen betont Müller auch, dass das pathologisch anatomische Bild der Arthritis deformans bei den verschiedensten Formen der Entzündung sekundär angetroffen werden kann.

Wie alle unsere Ausführungen in dem vorliegenden Werke dartun, deckt sich unser Standpunkt vollkommen mit der eben wiedergegebenen Anschauung Müllers, und nur der Mangel an anatomischen Untersuchungen über die fraglichen Erkrankungen vermag es uns zu erklären, warum diese so einfach und plausibel dargelegte Ansicht Müllers, nicht längst die Unklarheit der Autoren über die Beziehungen beider Krankheitsbilder beseitigt hat.

Ein weiterer wichtiger Beitrag liegt uns vor von Delcourt, wichtig besonders, weil wir hier zum ersten Male — abgesehen von dem ohne Krankengeschichten wiedergegebenen Materiale Schüllers und dem eben angeführten makroskopischen Befunde W. Müllers — der histologischen und makroskopischen Untersuchung eines Frühstadiums der Erkrankung gegenüberstehen.

Der Fall, das Kindesalter betreffend, kam ungefähr 1 Jahr nach dem Ausbruch des Leidens zum Exitus und zur Sektion:

Delcourt: 4jähr. Mädchen, seit April 1896 Beginn eines chronischen, schleichenden Gelenkleidens, das mit Anschwellung erst im Tibiotarsalgelenke, dann im linken Knie, rechten Fuss, rechten Knie, Händen, Nacken einherging. Dezember (oder September) 1897. Exitus.

Sektion ergibt Kongestion der Lungen. Synechie des Perikards. Endokard normal. Biliäre und fettige Infiltration der Leber.

Gelenkveränderungen:

1) Verdickung der periartikulären Gewebe.

2) Absolute oder partielle Integrität der Gelenkknorpel in gewissen Gelenken; meistens aber Erosionen des Knorpels.

3) Akute Osteomyelitis, die die Epiphysenknorpel teilweise geschont hat, teilweise nicht.

Tibiotarsalgelenk des rechten Fusses: Subkutanes Fettgewebe, dicker als normal; das Fett ist stark ödematös und lässt eine reichliche, seröse Flüssigkeit abfliessen. Sehnen und Sehnenscheiden normal.

Kapseln der Tarsal- und Metatarsalgelenke verdickt. Keine Flüssigkeit in der Gelenkhöhle. Die stellenweise verdickten Gelenkknorpel sind im mittleren Teile erodiert. Diese Veränderung ist an der unteren Fläche des Kalkaneus und Navikulare ebenso wie an der oberen Fläche des Kuneiforme 2 sichtbar.

Linkes Kniegelenk: Keine Verwachsungen der Synovialis. Serosa glatt.

Kein intraartikulärer Erguss. Die Epiphysenknorpel von Femur und Tibia tragen einige seltene, sichtbare Läsionen des Knorpels. (Erosionen.) Patella intakt.

Rechtes Kniegelenk: Tibiaepiphyse vergrössert, aber weniger als links. Der Gelenkknorpel zeigt eine kleine Erosion an seiner äussersten Seite.

Rechter Zeige- und Mittelfinger: Beide Finger sind abgeflacht. Das erste Interphalangealgelenk ist sehr voluminös. Haut intakt. Verdickung des periartikulären Gewebes. Im Mittelfinger ist die Osteomyelitis auf das untere Ende der 1. Phalange und das obere Ende der 2. Phalange beschränkt. Die Gelenkknorpel sind intakt. Im Zeigefinger die gleiche Lokalisation; partielle Destruktion des Knorpels, der das obere Ende der 2. Phalange bekleidet.

Nirgends konnten Tuberkelbazillen festgestellt werden, dagegen wurden Streptokokkenketten im Knochenmark gefunden.

Schnitte, die durch die periartikulären Gewebe gelegt wurden, zeigen, dass dieselben eine fibröse Masse mit sich durchkreuzenden Fasern darstellen. Zwischen den Bindegewebsbündeln da und dort spindelförmige Zellen, mit länglichen massiven Kernen. Nirgendwo Rundzellen, die an Granulationsgewebe oder an Tuberkelknötchen erinnern. Im Gegenteil, das Gewebe ist fibrös, gefässarm, die spärlichen Arterien haben verdickte, fibröse Wandungen und sind immer blutleer.

Konklusion:

1) Der beobachtete Fall ist wohl ein chronischer Rheumatismus à forme scléreuse.

2) Die Todesursache besteht in der akuten Osteomyelitis.

3) Tuberkulose ist nicht vorhanden.

Was für uns an diesen Untersuchungen Delcourts von besonderer Wichtigkeit ist, ist der Umstand, dass in den ergriffenen Gelenken der Knorpel zunächst ganz intakt blieb, später aber, in weiter vorgeschrittener Gelenkerkrankung nur regressive Veränderungen, bestehend in Erosionen, aufwies, dass also der Knorpel erst sekundär erkrankte und dass, will man die Knorpelerosionen als Erscheinung der Arthritis deformans verstehen, die letztere einen rein sekundären Charakter trägt. Wenn Delcourt in den Gelenkweichteilen nur fibröse Veränderungen gefunden haben will, so haben wir zu beachten, dass er nur von Schnitten spricht, die durch das periartikuläre Gewebe angefertigt wurden; von Befunden an der Synovialis selbst erfahren wir nichts.

Eine Arbeit Barjons, die auch ein ziemlich reichliches Material an Röntgenuntersuchungen enthält, ist für uns an dieser Stelle trotz der ausgedehnten anatomischen Erörterungen von geringer Ausbeute, da Barjon sich einerseits hauptsächlich wieder auf die Auseinandersetzungen Vergélys, Cornil und Ranviers sowie Charcots bezieht, andererseits seine eigenen anatomischen Untersuchungen ohne genauere Angabe des Materiales, welches denselben zugrunde liegt, darstellt. Daher ist eine kritische Würdigung seiner Untersuchungen schlecht möglich. Wir wollen deshalb hier nur hervorheben, dass nach Barjons Ansicht die Synovitis der Arthritis vorangeht. Am Rande des Knorpels bildet sich in der Knochenschale unter der Einwirkung der Synovialis ein Sub-

stanzverlust, ein Loch (manque latérale), das sich allmählich vergrössert; dadurch entsteht eine Kontinuitätstrennung in der Knochensubstanz. Ein junges, gefässreiches Bindegewebe, von der Synovialis stammend, dringt nun in diesen Substanzverlust ein und schafft so einen Locus minoris resistentiae, an welchem der Knochen durch äussere Gewalten leicht einbrechen kann. Weiter beschreibt Barjon die bekannten Knorpelknochenveränderungen der Arthritis deformans.

Zwei sowohl klinisch wie anatomisch ausserordentlich gut beobachtete, das Kindesalter betreffende Fälle hat Johannessen veröffentlicht. Wir geben seine anatomischen Befunde hier wieder:

Johannessen: Fall 1: 7jähr. Mädchen, erkrankt seit 3 Jahren. Exitus infolge Tuberkulose (Hämoptyse).

Rechtes Hüft- und Kniegelenk eröffnet; Knorpel in grosser Ausdehnung seiner normalen Glätte verlustig gegangen, rauh, uneben, stellenweise auch vollständig verschwunden und durch Bindegewebe ersetzt. Diese Stellen bilden Figuren mit unregelmässigen Rändern. Weder hier noch in der Synovialis Tuberkeln. Etwas Bindegewebsverdickung in der Kapsel in beiden untersuchten Gelenken.

Mikroskopische Untersuchung:

„Die Hüftgelenkekapsel zeigt auf Schnitten ein im ganzen sehr zellenarmes Bindegewebe, aber an einzelnen Stellen drängen sich Streifen von ziemlich dichten Rundzellen hervor. Nirgends sieht man Spuren von Tuberkeln, ebenso wie man auch keine Riesenzellen nachweisen kann."

Vom Caput fem. verschiedene Stellen untersucht; durch Flecke und Knorpeldefekte, wo man den Knorpel makroskopisch ganz oder teilweise durch Bindegewebe ersetzt sah, oder wo er zwar bewahrt, aber doch mehr oder weniger verändert war wurden Schnitte gelegt.

An einer Stelle war er gelblich, halb transparent.

Mikroskopisch ein Stück Knorpelbekleidung mit ziemlich normal aussehendem Hyalinknorpel; „auffallend ist es, dass die äusserste Hälfte so wenige und kleine Knorpelzellen enthält, die in der reichlichen hyalinen Grundsubstanz liegen, während die innere Hälfte so ausserordentlich reich an Knorpelzellen ist, die im Innern mehr unregelmässige Formen annehmen. — Gruppen von grossen, dichtliegenden Zellen, die im gewissem Masse in die äussersten Knochenbalken hinein proliferieren.

Verfolgt man nun diesen Knorpel weiter, so kommt man an eine Stelle, wo die äusserste Lage des hyalinen Knorpels nach und nach in fibrösen Knorpel übergeht, der sich schnell auf Kosten des hyalinen Knorpels ausbreitet. Bald nachher sieht man, dass er in Bindegewebe übergegangen ist, welches zu Anfang nicht besonders gefässreich ist, das aber nach und nach mehr und mehr sowohl grosse wie kleine Gefässe zeigt.

Der Uebergang zwischen dem zellenreichen Knorpel und dem gefässhaltigen Bindegewebe kann jedoch auch eine ziemlich scharfe Grenze zeigen.

An einer anderen Stelle des Präparates geht die Ersetzung des Knorpels durch Bindegewebe auf eine andere Art vor sich: Der im ganzen genommen normal aussehende hyaline Knorpel wird ganz leicht in seinen äussersten Teilen gelockert, während der innerste Teil gegen den Knochen hin etwas unebene Proliferation zeigt, aber keine bedeutenden Veränderungen. So treten hier plötzlich bedeutende Veränderungen im Knorpel auf, indem hier in den äussersten Teilen unregelmässige ausgegrabene Hohlräume sich finden, die mit einer ungleichartigen Detritusmasse gefüllt sind, in welcher man einige Kernreste sieht. Weiter sieht man, dass die äussersten

Lagen schnell in Bindegewebe übergehen; die tieferen Lagen des Knorpels zeichnen sich hier durch sehr unregelmässige Zellen und unregelmässige Anordnung derselben aus. Ausserdem finden sich hier Knorpelzellen von ausgeprägt degeneriertem Aussehen.

Später hört die Knorpelzellenschicht beinahe plötzlich auf, und aussen an den Knochenbalken liegt nun bloss ein festes Bindegewebe von ungleicher Dicke, hier und da Gruppen von meistens grossen degenerierten Knorpelzellen einschliessend. Diese ausschliessliche Bindegewebsbekleidung ist ungefähr 1 cm breit, worauf der Knorpel plötzlich wieder hervortritt. Selbst da, wo die Knorpelbekleidung relativ normal ist, bildet doch oft die äussere Begrenzung eine ziemlich stark gebogene Linie, ebenso wie dort auch eine bedeutende Unregelmässigkeit in bezug auf die Zellenanordnung besteht, wenn man die verschiedenen Stellen vergleicht."

Johannessen reiht diesen Fall unter die Form der trockenen Arthritis, die von Kaufmann Arthritis chron. adhaesiva benannt wurde. (Vaskularisation des Knorpels und Uebergang desselben in Bindegewebe.)

Johannessen: (Fall 2 der Arbeit.) 6jähr. Knabe. Erkrankt seit ca. 1 Jahre. In den ersten 8 Wochen ziemlich hohes Fieber, schwitzte stark. Im letzten Monate angeblich afebril.

Krankheit schreitet schnell vor, Pat. geht anämisch zugrunde.

Sektion: Sämtliche Gelenke am rechten Fuss eröffnet, zeigten alle die gleichen Verhältnisse:

„Knorpelbekleidung ist überall normal, glatt und weiss, von $^3/_4$—4 mm in die Tiefe. Synovialkapseln der Gelenke, sowie die meisten Ligamente, sind angeschwollen mit einem gelatinösen, weichen Bindegewebe, welches bis über bohnengrosse, taschenförmige Verdickungen bildet. Schneidet man in dies Gewebe hinein, so kommt keine Flüssigkeit heraus, und man sieht auf dem Durchschnitt, wie feine Bindegewebshäutchen das Gewebe in zahlreiche Lokulamente abteilen. In den feinen Häutchen sieht man reichliche Gefässe in Form von dichtmaschigen Netzen. Beim Einschneiden in die Knochen der Fusswurzel findet man, dass die Spongiosa aus überaus feinen Balken mit grossen Hohlräumen besteht, die mit reichlichem rotem Knochenmark versehen sind"; besonders Talus, Kalkaneus und Kuboideum stark osteoporotisch.

Rechtes Kniegelenk: Knorpel intakt, glatt, spiegelnd, Weichteile, Gelenkkapsel, besonders die Lig. cruciata geschwollen, mit einem gelatinösen Oedem. Spongiosa weich.

Rechtes Hüftgelenk: Geschwulst der Kapsel und Ligamente, glatte, normal aussehende Gelenkflächen.

Fingergelenke der rechten Hand: Geringe Geschwulst der Weichteile, Gelenkenden normal.

Rechtes Handgelenk: Knorpel normal, Geschwulst der Weichteile. Neben gelatinösem Oedem im Bindegewebe ein nicht unbedeutender Flüssigkeitserguss im Gelenke. Flüssigkeit zähe, gelblich, mit einzelnen Fibrinfasern, mikroskopisch stark rundzellenhaltig. Keine Bakterien.

„Nach dem mikroskopischen Aussehen kann die Flüssigkeit nicht als Eiter oder als puriform bezeichnet werden, aber doch als auf der Grenze davon stehend." Ganz ähnliche Verhältnisse zeigt das rechte Ellbogengelenk.

Schultergelenk weist geringe Gelenkgeschwulst auf.

In beiden Sterno-Klavikulargelenken vermehrte Gelenksflüssigkeit, die

hier indessen einen merklich puriformen Charakter hat; sie ist sehr zähe, schleimig, von gesättigter, gelber Farbe. Der Knorpel auf der rechten Klavikula zeigt hier ein paar hanfsamengrosse Defekte, wo er in einer grösseren Ausdehnung wie unterminiert ist.

„Es wurden Kulturen von der gelben, puriformen Flüssigkeit genommen; in einem Bouillonglas und in einem Agarglas mit ziemlich reichlicher Saat blieben sie steril. Ein Agarglas zeigte einige grünliche Kolonien, teils Stäbchen, die nach Gram (Kolibazillus) entfärbt wurden, teils Kokken, die nach Gram gefärbt wurden und die isoliert oder in 2—3 Reihen liegen.

Auch an 2—3 Stellen von der Verbindung des Sternum mit den Rippenknorpeln einige Tropfen zäher, gelber Flüssigkeit."

Mikroskopische Untersuchung:

Stücke vom Cap. femor., Talus und Navikulare: Knorpel als eine mächtige Lage von regelmässiger Struktur.

„An Schnitten aus dem Sternoklavikulargelenk mit dem usurierten Knorpel sieht man, dass die Knochenbalken der Klavikula gegen das Sternum hin so enden, dass Knorpelgewebe und Knochenbalken durcheinander gemischt sind."

In den Kulturen von der Milz reichlicher Anwuchs von Bacterium coli.

Johannessen reiht dies Krankheitsbild unter die exsudative rheumatische Form der chronischen Arthritis. (Kaufmann.)

Johannessen weist auf den mehr oder minder purulenten Charakter, den der Gelenkinhalt in diesem Falle bildet, hin; das Vorkommen desselben ist zwar in bezug auf den akuten Gelenkrheumatismus öfter bestritten, man muss aber doch die Möglichkeit zugeben.

Spitzy reiht den Fall 1 Johannessens unter die primär chronische, Fall 2 unter die sekundär chronische Arthritis, worin wir ihm beipflichten.

Auch hier sehen wir ebenso wie in dem früher zitierten Falle Delcourts, dass der Knorpel zunächst vollkommen intakt bleibt, dass er erst in vorgeschrittenen Stadien Veränderungen aufweist, die durchaus das Gepräge des Passiven, Regressiven tragen; der zweite Fall zeigt sogar ca. fünf Jahre nach Beginn des Leidens fast durchweg normale Knochenflächen.

Weiter weisen wir auf die streifenförmigen dichten Rundzellenanhäufungen in der Kapsel des Hüftgelenkes bei Fall 1 hin, die auch bei anderen Autoren schon erwähnt wurden.

Eine histologische Arbeit Densusianus über die chronischen Arthritiden beschäftigt sich lediglich mit gonorrhoischen Affektionen, kann deshalb an dieser Stelle übergangen werden.

Dagegen finden wir bei Spitzy wertvolle anatomische Angaben über zwei Fälle chronischer Arthritis; der eine derselben (Fall VIII) gehört zwar vielleicht zu den Pseudorheumatismen, da die Gelenkaffektionen sich unmittelbar an eine Masernerkrankung anschlossen, im übrigen aber verlief die Erkrankung ganz wie eine primär-chronische progressive Polyarthritis, zu der Spitzy den Fall auch rechnet.

Wir wollen daher die Gelenkbefunde der Vollständigkeit wegen hier wiedergeben:

Spitzy: Knabe von 6 Jahren 7 Monaten. Die Gelenkkrankheit besteht seit ca. 3 Jahren. Die Sektionsdiagnose lautet: Amyloidosis universalis, Hydrops chronicus, Arthritis chronica multiplex.

„Der Sektionsbefund ergab in den kleinen Gelenken das schon früher beschriebene Bild der fibrösen Auflagerungen; im Hüft-, Knie- und Ellbogengelenk spricht der Befund eine so überaus deutliche Sprache, dass auch jene, die für eine prinzipielle Trennung der chronischen Arthritis von der Arthritis deformans sich aussprechen, diese Veränderungen der chronischen Arthritis als deformierenden Charakter tragend bezeichnen müssten.

Der Kopf hat zerklüftete, unebene, stellenweise von Knorpel entblösste Oberfläche; der mittlere Teil ist abgeplattet; das Knochengewebe aufgelockert, rarefiziert; am Randteile dagegen sind warzige Exkreszenzen, aus festem, kompaktem Knochengewebe bestehend; an der ganzen Konvexität wechseln tiefe Grübchen und Abflachungen, einzelne hervorspringende Knochenbalken mit höckerigen Erhebungen ab; Knochen und Knorpelgewebe erscheinen vielfach durcheinander gewürfelt. Die Pfanne ist auf einer Seite vielmehr vertieft, der Knorpelüberzug ganz unregelmässig; an der Umrandung wieder die warzigen Erhebungen. Ganz ähnliche Veränderungen fanden sich in Ellbogen- und Kniegelenken."

Ueber die Veränderungen der Synovialis liegen keine Angaben vor.

Der andere Fall Spitzys (Fall III) stellt zweifellos einen sekundär chronischen Gelenkrheumatismus dar:

Spitzy: 8jähriges Mädchen. Der Gelenkprozess dauerte von Beginn der akuten Erkrankung bis zu der Arthrotomie, durch welchen man einen Einblick in die anatomischen Veränderungen des rechten Kniegelenkes erhielt, ungefähr $^3/_4$ Jahr.

Die Synovialis war rötlich, mit kleinen Zotten derselben Farbe besetzt; sie waren etwas grösser und zahlreicher, als normal, „doch von jenem massenhaften Vorkommen oder exuberanten Wachstum, wie Schüller sie bei der Arthritis villosa fand, konnte nichts bemerkt werden". Die Gelenkflächen waren überall glatt, schön überknorpelt, durchweg normal.

Mikroskopische Untersuchung der Synovialis:

„Das Charakteristischste an dem mikroskopischen Bilde ist der Reichtum an Rundzellen; Nester solcher Rundzellen lassen sich durch die ganze Breite und Dicke des Gewebes an einem und mehreren Schnitten verfolgen. Sie liegen teils unmittelbar unter dem Endothel, besonders in den Buchten und Nischen der vielfach gewundenen Konturen der Oberfläche, teils umgeben sie reichlich die oft ganz nahe der endothelialen Oberfläche liegende Gefässlumina, teils füllen sie wieder in tieferen Gewebsschichten die Lücken aus, die die faserigen Bindegewebszüge zwischen sich lassen.

Diese letzteren sind bedeutend vermehrt, zeigen teils dichteres, teils netzartiges Gefüge, umschliessen dann die zwischen sie verstreuten Rundzellennester oder eingelagerten Fettmassen. Je weiter weg von der Endotheloberfläche, desto reichlicher wird das Bindegewebe und das Fettgewebe; die Rundzellenhaufen dagegen nehmen an Zahl ab, nur hier und da trifft man noch grosse zusammenhängende Streifen von Rundzellen, die weit durchs Gewebe ziehen. Das Fettgewebe wird immer massenhafter, die Maschen des Bindegewebes immer weiter, die einzelnen Faserzüge selbst haben einen festeren

Bau und sind viel breiter, als die oberflächlichen. Elastische Fasern sind sehr spärlich vertreten."

Soweit die Befunde Spitzys; sie zeigen uns, wie wir das schon häufiger hervorgehoben haben, dass bei hochgradigen Entzündungszuständen der Synovialis der Knorpel zunächst durchaus gesund und normal ist. Der erste der beiden zitierten Fälle dagegen beweist, dass es, abgesehen von den vorwaltenden regressiven Vorgängen am Knorpel und Knochen, doch auch zu produktiven Prozessen, zu Knorpel- und Knochenneubildungen, wie wir sie bei der Arthritis deformans beobachten, kommen kann. Freilich wollen wir nicht unterlassen, hier nochmals darauf hinzuweisen, dass die Zugehörigkeit dieses Falles zu der primär-chronischen, progressiven Polyarthritis nicht ganz sicher ist, dass es sich vielmehr wahrscheinlich um eine chronische Arthritis nach Infektionskrankheiten (hier Masern) handelt. Ferner sei hier noch erwähnt, dass Spitzy in dem letztzitierten Falle (Fall III) in Ausstrichpräparaten von zerquetschtem Synovialisgewebe, sowie durch Kulturmethoden und in Gewebsschnitten Mikroorganismen nachgewiesen hat, und zwar einen kleinen Diplokokkus von eigenartigem Färbeverhalten.

Hatten wir in den letztbesprochenen Arbeiten ziemlich frühe Stadien der Gelenkerkrankungen betrachtet, so müssen hier noch zwei Arbeiten der letzten Jahre angeführt werden, bei denen es sich um Spätstadien, also um Endveränderungen handelt.

Die eine derselben stammt von Janssen:

Janssen: Fall 1: 44jähriger Mann. Seit 10 Jahren krank, seit 7 Jahren zunehmende Versteifung der Wirbelsäule und der unteren Extremitäten.

Klinische Diagnose: Arthrit. chron. deform.

Anatomische Diagnose: Polyarthrit. chron. ankylopoëtiae coxae, genu utriusque, articulationum pedis utriusque, articulationis atlanto-occipitalis Ankylosis columnae vertebral. totius. Atrophia ossium.

Brüchigkeit des Knochens. Rarefikation der Spongiosa und Kortikalis.

Missbildung des Schenkelkopfes, wie bei Arthr. def., nicht vorhanden. Nirgends Osteophyten. Schenkelhals frei von Verbiegungen. Kopf von normaler Form. Knorpel verschwunden, statt desselben bildet eine dünne Knochenplatte die Begrenzung des Kopfes, sowie der Pfanne; diese beiden Platten laufen unter Distanz von 1—2 mm einander parallel, sind aber durch hinüber- und herüberziehende feine Knochenspangen verbunden. Der Markraum des einen Knochens setzt sich durch den selbst zum Markraum gewordenen Gelenkspalt in den Markraum des anderen hinein fort.

Janssen: Fall 2: 51jährige Frau. Litt vor 19 Jahren an Rheumatismus, hatte steifen Nacken und steife Glieder. Wurde wieder ganz arbeitsfähig und beschwerdefrei, nur die Füsse blieben etwas verdickt. Vor 12 Jahren wieder Rheumatismus, 14 Monate lang. Seit 11 Jahren

ist der Gebrauch der Füsse unmöglich geworden; allmähliche Versteifung aller Gelenke.

Klinische Diagnose: Arthrit. deform. Fractura tibiae dextr. Insuffic. cordis.

Anatomische Diagnose: Polyarthrit. chron. ankylopoëtiae. Atrophia ossium. Fract. complicata crur. dextri. Endocarditis chron. fibrosa et recens verrucosa valvul. mitral etc. etc.

Kleines Fusswurzelgelenk:

Knorpel in relativ grossen Partien noch zusammenhängend erhalten. In der obersten Schicht des Knorpels unregelmässiges Wuchern der Knorpelzellen, in den unteren Schichten weniger Veränderungen. Der Knorpel wuchert stellenweise über das Niveau der Gelenklinie hervor und breitet sich flächenhaft im Gelenkraum aus. Vom Gelenkspalt aus wuchert ein pannöses, Gefässe führendes Bindegewebe in den Knorpel, sendet Gefässsprossen zwischen die Fasern des Knorpels.

Vom Markraum her entstehen Vorbuchtungen gegen den Knorpel, ihn vaskularisierend. Reicher Gehalt an Fettzellen.

Durch das pannöse wie das vom Mark stammende Gewebe kann die Kontinuität des Knorpels durchbrochen werden; zuweilen begegnen sich beide, eine Kommunikation zwischen Markraum und Gelenkspalt bildend.

Das intermediäre pannöse Gewebe besteht aus einem schon älteren Granulationsgewebe, das grossenteils schon bindegewebig umgewandelt ist, Wucherung älterer Blutgefässe mit dünnen Wandungen und ganz jungen Gefässsprossen. Diese liegen eingebettet in grossen Massen freier roter Blutkörperchen. Ausserdem reichliche Residuen alter Blutungen (in zahlreichen Bindegewebszellen aufgehäuftes körniges Blutpigment).

Dies Gewebe stammt vom Rande, von dem Synovialmembrananansatze.

Das Periost ist frei von Wucherungsvorgängen.

Es kommt zur streckenweisen Abtrennung ganzer Knorpelfragmente, die isoliert in dem verbreiterten Gelenkspalte liegen und nur noch nicht mehr färbbare Zellreste und Kalkkonkremente einschliessen. Aber auch frische Knorpelstücke mit wuchernden Zellen liegen anscheinend frei im Gelenke.

Von den der Knorpelschicht direkt anliegenden Knochenbälkchen entsteht, entsprechend dem Durchbruch des Markgewebes durch den Knorpel, eine diesem nachfolgende Neubildung von Knochengewebe. Es lagern sich, oft in mehrfacher Lage, Osteoblasten den Knorpelwandungen an, schmelzen das Knorpelgewebe ein und bilden ein neues, lamellös angeordnetes Knochengewebe.

Nach Durchwachsung der Durchbruchstelle greift die Knochenbildung auch über auf die Gelenkfläche des Knorpels; der hier neugebildete Knochen legt sich flächenförmig dem Knorpel an. Er nimmt schliesslich als schmale Knochenbälkchen, zum Teil noch Reste des Knorpels umschliessend, die Stelle des ursprünglichen Knorpels ein. Die Randzone der Knorpelgrundsubstanz enthält mässige Einlagerung von Kalksalzen.

Die Knochenspangen, welche die Reste der Gelenkknorpel miteinander verbinden, führen nun die knöcherne Ankylose herbei.

Zugrundegehen frisch gebildeten Knochens wurde nicht bemerkt (keine Osteoblasten und Lakunen).

Im linken Talokruralgelenk Obliteration des Gelenkraumes durch ein schwielig-festes fibröses Bindegewebe, in das unvermittelt die Knochenbälkchen von Tibia und Talus übergehen. Das intermediäre Bindegewebe ist von mässigem Kernreichtum, von kräftigen Gefässen durchzogen. An einzelnen Stellen perivaskuläre Anhäufungen von einkernigen Leukocyten. Knorpel bis auf einen winzigen Komplex verschwunden. Auf der dem Markraum der Tibia zugekehrten Seite kommt es unter Vermehrung der Bindegewebszellen am Rande gewisser Bezirke, die durch grössere, dickere Kerne ausgezeichnet sind, zur osteoiden Umwandlung des den Knorpel ersetzenden Bindegewebes. Die ziemlich reichlichen Kerne der osteoiden Substanz sind von einer helleren Zone kapselförmig umschlossen, mit Knochenkörperchen vergleichbar. An einzelnen Stellen ist die beginnende Umwandlung der osteoiden Substanz in Knochen angedeutet.

Hier liegt also Ankylose vor durch Substitution des Knorpels durch Bindegewebe und osteoide Umwandlung des letzteren.

1. Strukturveränderung des Knorpels (erhält Aussehen des Faserknorpels). Regressive Prozesse (Kerne nicht mehr färbbar) weisen auf eine Ernährungsstörung des Knorpels hin. Progressive Prozesse (Wucherung von Knorpelzellen, zum Teil in der Tiefe des Knorpels, grosse Knorpelblasen bildend, die unter Kalkablagerung zerfallen, wodurch Höhlen entstehen). Eine besondere Reaktion des Knorpels auf das in ihn einwuchernde fremde Gewebe ist nicht zu beobachten.

2. Intermediäres Gewebe: stammt vom Ansatz der Synovialmembran (Blutungen mit kleinen Traumen zusammenhängend).

Umschriebene entzündliche Prozesse (Lymphocyten).

3. Einwucherung des Markgewebes.

Diese zur Zerstörung des Knorpels führenden Vorgänge bilden wohl den ersten Akt der Ankylosierung; im zweiten spielt die Hauptrolle die Neubildung von Knochengewebe.

Am Knochen: a) regressive Vorgänge (Osteoporose, Verdünnung der Kortikalis, Erweiterung der Haverschen Kanäle; an der Kortikalis der Phalangen z. B. stellenweise Kontinuitätsunterbrechung; Markräume sind erweitert). Druckatrophie des Knochens z. B. an den Interphalangealgelenken, wo die Beugeseite der Kapitula durch den Druck der distalen, in Beugekontraktur stehenden Phalanx fast ganz geschwunden ist. b) Progressive Vorgänge: Knochenneubildung.

Das Ausbleiben der knöchernen Verbindungen an den Fingergelenken schiebt J. auf die häufigen passiven Bewegungen.

Schlusssätze Janssens: Der Arthritis ankylopoëtica (ossea) gebührt eine Sonderstellung, die klinisch und anatomisch von der Arthritis deformans zu trennen ist. Deformierende Prozesse kommen bei ihr nicht vor. Die Form der Gelenke bleibt unverändert; nur Druckatrophie macht sich geltend. Atrophische Vorgänge und Osteoporose beherrschen, neben der knöchernen Umwandlung, das Bild. Eine Trennung in Arthr. ankylop. cartilaginea, fibrosa und ossea ist nicht anzuraten; erstere beiden sind nur die Vorbereitung zum Endstadium der letzteren.

Die beiden Fälle Janssens sind wohl sicher chronische progressive Polyarthritiden, und zwar handelt es sich in dem letzten Falle

wohl um einen sekundär-chronischen Gelenkrheumatismus, während bei dem ersteren nicht erwähnt ist, ob ein akutes Stadium vorangegangen ist oder nicht.

Die für unsere Auffassung so wichtige Tatsache, dass Deformationen im engeren Sinne hier nach einem Bestande der Krankheit von 10 resp. 11 Jahren nicht eingetreten ist, haben wir in den Schlusssätzen des Autors bereits zum Ausdrucke gebracht.

Schliesslich haben wir hier noch die beiden Fälle, welche Kachel einer sehr exakten anatomischen Untersuchung unterzogen hat, anzuführen:

Kachel: Fall 1: 57jährige Frau, die anfangs der 80er Jahre des vorigen Jahrhunderts mit zunehmenden Schmerzen in den Fingergelenken erkrankte. 1884 sollen diese Gelenke geschwollen gewesen sein. Dann erkrankten Knie- und Fussgelenke. Dauer des Prozesses also gegen 19 Jahre.

Mässige Wucherung der Synovialis, die sich stellenweise weit über die normale Grenze auf die Gelenkfläche erstreckt. Stärkere Verdickungen der Zotten oder Vermehrung derselben fehlt jedoch.

Knorpel in Auffaserung, Zerklüftung, Schwund (entsprechend den senilen Veränderungen), Umwandlung in Bindegewebe oder pannusartiges Einwuchern von Bindegewebe in die Knorpeldefekte.

„Wucherungserscheinungen an Knorpel und Knochen treten vollkommen in den Hintergrund."

„Wenn wir in unserem Falle die Diagnose Arthritis deformans stellen wollten, so könnte nur die polyartikuläre Form in Frage kommen. Ferner müsste angenommen werden, dass der Prozess sich noch ganz im Anfangsstadium befindet, in welchem er durch Knochenschwund und Knorpeldegeneration ausgezeichnet ist, während die Neubildung erst später auftritt. In unserem Falle hat die Krankheit nahezu zwei Dezennien gedauert. Es ist wohl kaum anzunehmen, dass in dieser ganzen Zeit nicht an einem oder dem anderen Gelenke die charakteristische Knorpel- und Knochenwucherung aufgetreten wäre und zu mehr oder weniger hochgradiger Veränderung der äusseren Gelenkform geführt hätte. Tatsächlich fehlen jedoch derartige Veränderungen in sämtlichen untersuchten Gelenken. Ein weiteres Argument gegen die Diagnose Arthritis deformans gibt das Verhalten des Knorpels. Während bei der Arthritis deformans es sich hauptsächlich um Zerfall des Knorpels handelt, so steht in unserem Falle die bindegewebige Umwandlung desselben im Vordergrunde und gibt dem ganzen anatomischen Bild das Gepräge.

Grössere Aehnlichkeit haben die Veränderungen in unserem Falle mit den bei der Arthrit. chron. ulcerosa sicca beschriebenen. Diese Form wird ja auch von verschiedenen Autoren (Weichselbaum, Ziegler, Schuchardt, Kaufmann) als Anfangsstadium der Arthritis deformans angesehen, an welches allein in unserem Falle gedacht werden könnte."

„In unserem Falle handelt es sich um eine erst 57jährige Frau, so dass nicht ohne weiteres das Senium für die Veränderungen verantwortlich gemacht werden darf. Regressive Ernährungsstörungen können jedoch, ausser durch den senilen Charakter der Gewebe, durch allgemeine Kachexie, wie sie hier vorlag, ferner durch anhaltende

Ruhigstellung eines Gelenkes begünstigt werden. Diese Faktoren sind nicht auszuschliessen und ein kleiner Teil der Veränderungen dürfte darin seine Erklärung finden. Sie müssen in diesem Falle eben als präsenil bezeichnet und gedeutet werden. Hierher gehören wohl die Auffaserung und die Usur des Knorpels am Humeruskopf und in einem Teile des Kniegelenkes, sowie die allgemeine einfache Atrophie der Knochenbälkchen, für welche vor allem die Inaktivität in Betracht kommt.

K. rechnet seinen Fall also zur Arthr. chron. adhaesiva sive fibrosa (injizierte Synovialis, mit hier und da vergrösserten Gelenkzotten, rauhe, aufgefaserte Knorpeloberfläche teilweise von pannusartigem Bindegewebe überlagert, Eindringen von Gefässen und Bindegewebe in den Knorpel, sowohl von der Synovialis, als vom subchondralen Gewebe aus, endlich Umwandlung von Knorpel in Bindegewebe).

Kachel: Fall 2: 52jährige Frau. Gelenkerkrankung seit ca. dem 20. Lebensjahre (Finger erkrankten nicht zu Anfang, sondern später, Erkrankung allmählich und symmetrisch).

Es handelt sich hier nach der anatomischen Untersuchung (Pat. hatte alte Perikarditis, Endokard und Klappen frei) um ganz analoge Verhältnisse wie bei Fall 1.

Knorpelveränderung, vor allem bindegewebige Umwandlung desselben, steht im Vordergrunde. Nur haben die Veränderungen höheren Grad erreicht. Usur des Knorpels sehr ausgedehnt und tiefgreifend. Auch die metaplasierenden und substituierenden Prozesse weit vorgeschritten. Verklebung und bindegewebige Verwachsungen von Gelenkflächen. Knöcherne Ankylose nirgends sichtbar, in den Schnitten aus dem Hand- und Fussgelenk ist jedoch schon ein Beginn derselben zu konstatieren.

Starke Atrophie der Knochenbälkchen und der Muskulatur.

Synovialis geschwellt und gerötet, einzelne Zotten verdickt und vergrössert.

(Am rechten Schultergelenk ist der Knorpel grossenteils verschwunden; hier ist die Affektion bereits bis zum oder sogar in den Knochen vorgedrungen, teils diesen zum Schwund bringend, teils eine schwache regenerative Wucherung anregend).

Die Knochenatrophie schiebt K. auf die Inaktivität durch lange Ruhigstellung der Gelenke. Ein Teil dürfte vielleicht auch auf sonstige Ernährungsstörungen (Arteriosklerose) zurückzuführen sein.

Die uns interessierenden Beziehungen der Veränderungen am Knorpel und Knochen zu dem gesamten Krankheitsprozess der Gelenke ist von Kachel so eingehend und so vollkommen unseren Anschauungen entsprechend erörtert worden, dass wir uns jeden weiteren Kommentars enthalten können. Wir wollen nur hinzufügen, dass es sich, wie aus den Krankenberichten hervorgeht, wohl um primär chronische Polyarthritiden handelt (Fall 2?); ferner, dass Kachel nach seinen Präparaten nicht mehr die Frage entscheiden kann, ob zuerst der Knorpel oder die Synovialis ergriffen worden ist; immerhin spricht der Umstand, dass einzelne Schnitte, die schon deutliche Verdickung und Wucherung der Synovialis erkennen lassen, während der Knorpel noch nicht nach-

weisbar verändert ist, seiner Meinung nach vielleicht mehr für letztere Annahme.

Endlich haben wir hier noch eines makroskopischen Befundes bei sekundär chronischem Gelenkrheumatismus zu gedenken, welchen Küttner erheben konnte:

Küttner: Resektionspräparat der Kniegelenke bei sekundär chronischem Gelenkrheumatismus.

„Obwohl es sich um einen echten Fall von chronischem Gelenkrheumatismus handelte (Hervorgehen aus einem akuten Gelenkrheumatismus, typische Erkrankung der Gelenke der oberen Extremität), fanden sich in den gleichzeitig erkrankten resezierten Kniegelenken die charakteristischen Veränderungen der Arthritis deformans (grosse Mengen von Reiskörpern, Knorpelusuren und Wucherungen), ein Beweis mehr, dass die scharfe anatomische Trennung des chronischen Gelenkrheumatismus von der Arthritis deformans nicht durchführbar ist. In den Reiskörperchen keine Tuberkulose."

Zum Schlusse unserer literarischen Betrachtung wollen wir noch kurz auf die anatomische Behandlung des Gegenstandes in einigen neueren Lehrbüchern der Anatomie und der Chirurgie oder in speziellen Monographien über die Gelenkerkrankungen eingehen.

Was die letzteren zunächst betrifft, so erwähnen wir nur, dass in Přibrams vorzüglicher Monographie die Darstellung der Anatomie der prim. chron. progr. Polyarthritis im wesentlichen Schuchardts Angaben folgt, während in der Anatomie des sekundär chronischen Gelenkrheumatismus Ziegler zitiert wird.

Teissier und Roque dagegen stehen vollständig unter dem Einflusse der älteren Autoren, Charcot, Cornil und Ranvier u. s. w.

Schuchardt bespricht die anatomischen Grundlagen gesondert von den klinischen Erscheinungsformen der Gelenkkrankheiten; er erwähnt, dass der Prozess in der Synovialis seinen Anfang nimmt und dass erst später die Erkrankung des Knorpels und Knochens hinzutritt. Von den Veränderungen in der Synovialmembran hebt er die bereits öfter beschriebenen Einzelheiten, wie Verdickung und Vergrösserung der Zotten, geringe Exsudation, Bildung freier und gestielter Gelenkkörper aus den Zotten, Proliferation von Fettzellen hervor; sodann bespricht er die oft geschilderten Knorpelknochenveränderungen, welche der Arthritis deformans zukommen. Da die anatomischen Details sich nicht auf bestimmte, klinisch sichergestellte Fälle beziehen, so ist mit seinen Angaben nicht allzu viel anzufangen.

Die anatomischen Lehrbücher unserer Zeit geben natürlich meist rein anatomische Einteilungen der Gelenkerkrankungen; wir finden daher meist gute Unterschiede zwischen der Arthritis deformans und der progressiven Polyarthritis, von welchen die letztere in ihren Endstadien

gewöhnlich unter die anatomische Bezeichnung der Arthritis adhaesiva eingeordnet ist (Schmaus, Kaufmann, Ziegler).

Kaufmann erwähnt, dass zuweilen eine „infektiöse Arthritis und zwar entweder ein chronischer Hydrops oder ein chronisch eitriger Katarrh der Synovialis, welche nicht mit Destruktion des Gelenkes verbunden sind, in Arthritis deformans übergeht, während die destruierenden Gelenkentzündungen am häufigsten zu Verwachsung und Ankylosen führen."

Weiter hebt er bei Besprechung der Arthrit. chron. adhaesiva hervor, dass hier eine Sklerosierung der Kapsel und des periartikulären Gewebes vorhanden sei. „Neben der vorherrschenden Wucherung der Synovialis kommen mitunter Wucherungsvorgänge am Knorpel vor (marginale Auswüchse), die jedoch in der Regel gering sind." „Die Arthritis adhaesiva kann eine mehr selbständige Rolle spielen, indem sie die häufigste anatomische Grundlage der chronisch rheumatischen polyartikulären Arthritis abgibt (der sogen. Arthritis pauperum)".

Es ist klar, dass sich Kaufmanns Erfahrungen in diesen Dingen auf Endveränderungen der polyartikulären progressiven Polyarthritis und des sekundären Gelenkrheumatismus beziehen.

Dasselbe gilt für die Ausführungen Ribberts. Zieglers Anschauungen haben wir bereits durch die unter seiner Leitung entstandenen vorzüglichen Arbeiten (Samaran, Kachel) kennen gelernt; wir würden uns also nur wiederholen, wenn wir die Darlegungen seines Lehrbuches wiedergeben würden.

Die Lehrbücher der Chirurgie haben fast durchweg eine rationelle Einteilung der Gelenkkrankheiten und eine scharfe Sonderung zwischen der primär chronischen progressiven Polyarthritis und der Arthritis deformans. Man geht wohl nicht fehl, wenn man den Chirurgen die grösste Erfahrung in bezug auf die Veränderungen, welche diese beiden Krankheiten in den Gelenken hervorrufen, zuspricht, da sie ja am ersten Gelegenheit haben, die erkrankten Gelenke gelegentlich operativer Eingriffe bereits in früheren Stadien zu sehen (cf. E. Müller, W. Müller u. a.).

Als wichtigste Tatsache heben wir hervor, dass die chirurgischen Lehrbücher durchweg die primären Läsionen der Gelenke bei der progressiven Polyarthritis in der Synovialis sehen. König-Hildebrand z. B. schreiben, dass unter dem Namen chron. Gelenkrheumatismus mehrere Krankheiten zusammengefasst werden, die sich sowohl in betreff der Aetiologie wie des Verlaufes voneinander unterscheiden, aber bestimmte pathologisch anatomische Veränderungen gemeinschaftlich haben,

welch letztere in Verdickungen und Infiltrationen der Gelenkweichteile bestehen, die später narbige Schrumpfung erleiden, während Knorpel und Knochen ohne vorhergehende Hypertrophie oberflächlich zerstört werden und zu Verwachsungen neigen; „dieser Befund steht also im Gegensatze zu demjenigen bei Arthritis deformans, die sich durch Wucherung des Knorpels und gleichzeitigen Schwund des Knochens ganz besonders auszeichnet."

Dass auf der anderen Seite auch unter den Chirurgen noch Meinungsverschiedenheiten über die Beziehungen der chronischen Polyarthritis zu der Arthritis deformans herrschen, dass also die Frage der Beziehungen dieser Krankheitsbilder selbst für chirurgische Kreise auch heute noch eine brennende ist, das hat unsere Literaturübersicht gezeigt (cf. Spitzy, Küttner).

Die gesamte Literatur, soweit sie uns zugänglich gewesen ist, enthält also bisher nach der Uebersicht, welche wir gegeben haben, nicht mehr wie 2 genau geschilderte sichere Fälle von primär chron. progr. Polyarthritis und 2 Fälle von sekundär chronischem Gelenkrheumatismus, die bereits in früherem Stadium der Erkrankung anatomisch untersucht wurden. Diese Fälle stammen von Delcourt, Johannessen und Spitzy und betreffen sämtlich das Kindesalter. Dabei sehen wir hier von den Publikationen Schüllers ab, der auch offenbar frühe Stadien dieser Erkrankung gesehen und beschrieben hat, aber keine genaueren Krankengeschichten seiner einzelnen Fälle veröffentlicht hat.

Sämtliche andere Publikationen betreffen alte Stadien, die wir als Endveränderungen der Gelenke auffassen müssen. Solche Endstadien wurden in älterer Zeit von Adams, Bonnet, Volkmann, Hueter, Samaran, Waldmann, in neuerer Zeit von Janssen und Kachel beschrieben. Die von Cornil und Ranvier, von Charcot gegebenen anatomischen Darstellungen haben, wie schon erwähnt, weniger Interesse für uns, da sie die Arthritis deformans und die progressive Polyarthritis teilweise vermengten, vor allem aber immer Bezug nahmen auf ältere Arbeiten, denen offenbar die echte Arthritis deformans zugrunde lag.

Wenn wir nun die vorliegende Literatur betrachten, so finden wir, dass in frühen Stadien der primär chronischen progressiven Polyarthritis und des sekundär chronischen Gelenkrheumatismus — durchgreifende Unterschiede im anatomischen Befunde beider lassen sich offenbar kaum aufstellen — eine ausgesprochene entzündliche Veränderung der Synovialmembran vorliegt, bestehend in Verdickung und Zottenproliferation mit reichlicher Gefässneubildung und, wenigstens in

den Fällen Schüllers, Johannessens und Spitzys, mit einer mehr oder weniger hochgradigen Durchsetzung des Synovialgewebes mit Rundzellenanhäufungen, die meist perivaskulär gelegen sind. In dem Falle Delcourts ist über derartige Lymphocytenanhäufungen nichts erwähnt, jedoch beziehen sich seine Ausführungen über die Histologie der Gelenkweichteile, wie früher bereits gesagt, auch nur auf das periartikuläre Gewebe.

Im übrigen finden wir Proliferation der Bindegewebszellen und Bindegewebsneubildung erwähnt. In frühen Stadien können die Knorpelflächen vollständig intakt sein, sowohl makro- wie mikroskopisch, in weiter vorgeschrittenen Fällen dagegen sind regelmässig regressive Veränderungen am Knorpel und Knochen bemerkbar, die zu Erosionen, Auffaserung und zu totalem Knorpelschwund führen.

Schreitet der Prozess weiter fort, so finden wir bindegewebige Metaplasie des Knorpels, sowie Einwachsen eines von der Synovialis stammenden Granulationsgewebes in den Knorpel, bis der letztere gänzlich durch Bindegewebe substituiert ist. Zudem kommen dann noch Verwachsungen der einander anliegenden Synovialispartien und der Gelenkflächen, bis das Gelenk vollständig obliteriert ist. Diese letzteren Veränderungen lagen in den Fällen Janssens und Kachels und in den meisten der sonst beschriebenen anatomischen Befunde vor.

Fast von allen diesen Autoren wird ausdrücklich betont, dass wirkliche Deformierungen der Gelenkenden selbst in späten Stadien nicht gefunden wurden und, wenn sie vorkamen, dass sie dann so gering waren, dass sie ganz in den Hintergrund traten gegenüber den anderen hochgradigen Veränderungen der Gelenke. Besonders Kachel weist darauf hin, dass die geringe Deformation, also die geringen Proliferationserscheinungen am Knorpel und Knochen, welche er fand, höchstens einem ganz jungen Stadium der Arthritis deformans entsprechen würden, während die Gelenkerkrankung bei der betreffenden Patientin doch schon fast zwei Dezennien bestanden hatte. Nur in den Fällen Spitzys und Küttners fanden sich in den Hüftgelenken etwas stärkere Deformationen, und zwar in Spitzys Falle bei einer Dauer des Krankheitsprozesses von nur 3 Jahren.

Daher halten wir auf der anderen Seite Janssens Auffassung, dass bei der Arthritis ankylopoëtica deformierende Prozesse überhaupt nicht vorkommen, für irrig.

Folgende Tabellen mögen eine rasche Orientierung über etwa vorhandene Deformationen geben:

1. Primär chronische progressive Polyarthritis.

Autor.	Alter u. Geschlecht der Patienten.	Dauer der Erkrankung.	Knorpel und Knochen.
W. Müller (Fall 9).	?	5 J.	Knorpel unverändert, nur am Navikulare auf eine kleine Strecke hin Auffaserung und Schwund.
Delcourt.	4jähr. Mädchen.	$1^1/_2$ J.	Absolute oder partielle Integrität des Knorpels in gewissen Gelenken, meistens Erosionen des Knorpels. Stellenweise Verdickung des letzteren. Vergrösserung der Tibia-Epiphyse.
Johannessen (Fall 1).	7jähr. Mädchen.	3 J.	Hüft- und Kniegelenk: Knorpel rauh, uneben oder ganz geschwunden und durch Bindegewebe ersetzt.
Kachel (Fall 1).	57jähr. Frau.	ca. 19 J.	Knorpel: Auffaserung und Schwund, Defekte, Umwandlung in Bindegewebe. Geringe Wucherungserscheinungen.
Kachel (Fall 2).	52jähr. Frau.	ca. 32 J.	Knorpel: Bindegewebige Umwandlung, Usur. Verklebung und bindegewebige Verwachsungen der Gelenkflächen, keine knöcherne Ankylose.

2. Sekundär chronischer Gelenkrheumatismus.

Bonnet (Fall 1).	42jähr. Mann.	?	Knorpel absorbiert resp. ulzeriert, in anderen Gelenken intakt. An dem Hüftgelenk sind die den ulzerierten Teilen benachbarten Knochen an Volum vergrössert.
Adams (Fall 11).	48jähr. Mann.	?	Geringgradige Gestaltsveränderungen und Wucherungen, Adhäsionen zwischen Humeruskopf und Kapsel.
Adams (Fall 15).	30jähr. Frau.	sehr langer Bestand.	Pfannenerweiterung, Extrakapsuläre Exostose, Schwund des Knorpels und Zwischenknorpels (Kiefergelenk!).
Brigidi und Banti.	?	?	Knorpel intakt, keine Osteophyten.
W. Müller (Fall 8).	37jähr. Mann.	?	Knorpelig-knöcherne Randwucherungen um die Patella. Schlifflächen am Condylus extern. fem. Sonst Knorpel normal oder etwas gelblich, verdickt, gelockert.
W. Müller (Fall 10).	38jähr. Frau.	$1^1/_3$ J.	Knorpel glatt, glänzend.
Johannessen (Fall 2).	6jähr. Knabe.	ca. 1 J.	Knorpel sämtlich intakt, nur das Sternoklavikulargelenk zeigt minimale Defekte
Spitzy (Fall 3).	8jähr. Mädchen.	$^3/_4$ J.	Knorpel intakt.
Janssen (Fall 2).	51jähr. Frau.	ca. 12 J.	Mikroskopisch unregelmässige Wucherung der Knorpelzellen, stellenweise Ueberwuchern des Knorpels über die Gelenklinie. Sonst keine deformierenden Prozesse. Form der Gelenke unverändert. Ankylose durch Substitution des Knorpels durch Bindegewebe und osteoide Umwandlung des letzteren.
Küttner.	?	?	Knorpelusuren und Wucherungen. Grosse Mengen von Reiskörpern.

3. Fälle von unsicherer Klassifikation.

Autor.	Alter u. Geschlecht der Patienten.	Dauer der Erkrankung.	Knorpel und Knochen.
Götz.	60jähr. Mann.	?	Ankylose der beiden Reihen der Karpalknochen.
Cruveilhier (Fall 1).	?	?	Usuren ohne supplementäre Vegetationen.
Cruveilhier (Fall 2).	?	?	Knorpelschwund, Verschmelzung der Metakarpalknochen.
Bonnet (Fall 2).	65jähr. Mann.	?	Knorpel ulzeriert und erweicht.
Adams (Fall 13).	38jähr. Mann.	?	Vertiefung und Verbreiterung einzelner Gelenkflächen. Stellenweise knöcherne Ankylose. Die Beschreibung, noch mehr die beigegebenen Abbildungen lehren, dass Wucherungsvorgänge gegenüber den plastischen Veränderungen und Ankylosen in den Hintergrund treten, wenn sie auch zweifellos vorhanden sind.
Samaran (Fall 1).	73jähr. Frau.	?	Knorpelschwund, Ersatz desselben durch Granulationsgewebe. Verkleinerung der Gelenkenden. Mikroskopisch spielen Knorpelwucherungen eine untergeordnete Rolle.
Samaran (Fall 2).	44jähr. Frau.	lange Zeit.	Partielle oder totale Umwandlung des Knorpels in Bindegewebe.
Waldmann.	58½jähr. Frau.	jahrelang.	Knorpel total verschwunden. Knochenenden verschieden weit ausgeschliffen mit unregelmässigen Defekten, ähnlich kariöser Zerstörung, Form im ganzen erhalten.
Regimbeau u. Vedel.	71jähr. Mann.	4 J.	Knorpelschwund, stellenweise rarefizierende Ostitis.
W. Müller (Fall 11) (wohl Pneumokokken-Arthritis).	70jähr. Frau.	6 J.	Knorpel fast überall durch zerfasertes Bindegewebe ersetzt. Verwachsungen der Synovial- und Gelenkflächen.
W. Müller (bei uns als Fall 5 angeführt).	32jähr. Mann.	1½ J.	Knorpel gesund.
W. Müller (bei uns als Fall 6 angeführt).	27jähr. Mann.	4 J.	Geringer Pannus an den Knorpelrändern und Faserstoffauflagerungen.
Spitzy (Fall 8) (vielleicht Arthritis nach Masern).	6jähr. Knabe.	ca. 3 J.	Ausgeprägte Arthritis deformans!
Janssen (Fall 1).	44jähr. Mann.	ca. 10 J.	Gelenkkopf von normaler Form. Knorpel verschwunden, knöcherne Ankylose. Keine Osteophyten.

Folgende Schlüsse sind wir aus den vorliegenden Berichten der Literatur zu ziehen jedenfalls berechtigt:

1. Bei der primär chron. progr. Polyarthritis und dem chronischen Gelenkrheumatismus erkrankt zunächst die Synovialis und das periartikuläre Gewebe.

2. Diese Erkrankung ist eine hochgradig entzündliche.

3. Die Veränderungen am Knorpel und Knochen sind durchaus regressive, von passivem Charakter.

4. Die Erkrankung kann in gewissen Fällen einmal echte Deformierungen der Gelenkenden hervorrufen, jedoch bleiben dieselben, wenn sie überhaupt vorhanden sind, fast stets sehr gering, jedenfalls zu der Dauer des Prozesses in keinem Verhältniss.

5. Die Endveränderungen bestehen meist in narbiger Schrumpfung der Kapsel und in Obliteration der Gelenkhöhle, sowie in Verwachsungen der einander berührenden Gelenkenden.

6. Ein prinzipieller Unterschied der anatomischen Veränderungen zwischen primär chron. progr. Polyarthritis und sekundär chron. Gelenkrheumatismus liegt nicht vor, speziell kann man kaum sagen[1]), dass bei der letzteren die fibröse Verwachsung der Gelenkenden hänfiger wäre, als bei ersterer (gegenüber Jaccoud).

2. Eigene Untersuchungen über die Anatomie der chronischen Polyarthritiden.

a) Makroskopische Anatomie.

α) Primär chronische progressive Polyarthritis.

Wir betrachten zunächst unsere makroskopisch bei der Operation erhobenen Befunde:

1. Fall Kuh. 29 J. Pat. ist gelenkkrank seit 6 Jahren.

15. Februar 1907. Arthrotomie des Mittelgelenkes des 4. linken Fingers (Probeexzision), das, wie Patient angibt, erst 1, höchstens 2 Monate lang krank ist.

Es wird zunächst eins der kleinen subkutanen Knötchen exstir-

[1]) Da von sicher prim. chron. Polyarthritiden 2 Fälle sich im Frühstadium befanden, so können hier die fehlenden fibrösen oder knöchernen Ankylosen nicht wunder nehmen. Der zweite Fall Kachels zeigte fibröse Verwachsung.

Von den Fällen sekundär chron. Polyarthritis war im Fall 2 Janssens ein Gelenk fibrös, eins knöchern ankylotisch, im Falle 11 Adams fibröse Verwachsungen.

Von den Fällen, deren Zugehörigkeit zu der einen oder der anderen Form unbestimmt ist, zeigten zwei (Adams Fall 13 und Janssens Fall 1) knöcherne Ankylose.

piert, welche in der Krankengeschichte erwähnt sind; dasselbe besteht, wie es scheint, aus verdicktem Bindegewebe.

Das periartikuläre Gewebe ist sulzig verdickt, graurötlich.

Eröffnung der Gelenkkapsel (Durchschneidung des radialen Seitenbandes).

Die Fibrosa der Kapsel ist etwas verdickt, die Synovialis, die stark verdickt ist, zeigt ein graurötliches, wie gallertiges, Aussehen und ist mit feineren und gröberen wulstigen Zöttchen besetzt. Ein Erguss im Gelenke besteht nicht. Der Knorpelbelag der Phalangen ist scheinbar im Zentrum etwas verdünnt, sonst ohne sichtbare Veränderungen, von der normalen bläulich-weissen Farbe. Seine Oberfläche ist ziemlich gleichmässig glatt. Von Wucherungsvorgängen keine Andeutung, vielmehr ist die Form der Gelenkenden durchaus intakt. Von einem überwuchernden Pannus ist makroskopisch nichts zu sehen.

Exzision eines Stückes der Kapsel und Synovialis. Abkratzung der letzteren von den übrigen Teilen der Kapsel, soweit dies möglich ist. Ein Stückchen vom Knorpelrande wird ebenfalls behufs mikroskopischer Untersuchung exzidiert.

2. Fall Her. 36jähriger Mann, der vor $2^1/_4$ J. ganz schleichend und allmählich an seinem Gelenkleiden erkrankte. Nachdem alle möglichen Behandlungsmethoden in zahlreichen Krankenhäusern und in unserer Klinik ohne jeden Erfolg geblieben waren, führten wir nach dem Vorgange Müllers an dem am meisten Schmerzen verursachenden Gelenke, nämlich am rechten Kniegelenke, die Arthrektomie aus. Bei Eröffnung des Kniegelenkes fliesst eine mässige Menge gelblicher, mit wenig Fibrinflöckchen vermischter Flüssigkeit ab. Die Synovialis ist, ebenso wie die fibröse Kapsel, stark verdickt. Erstere ist dunkelrot, stellenweise, und zwar namentlich an den bekannten Prädilektionsorten, mit reichlichen Zottenwucherungen besetzt, stellenweise von samtartigem Aussehen. Sie schiebt sich von beiden Seiten auf die Knorpelflächen der Femurkondylen hinauf, Ausläufer und Halbinseln auf derselben bildend.

Von den Seiten erstrecken sich rote granulationsähnliche Wucherungen in den Gelenkspalt hinein, umgeben die atrophischen, weichen, gelblichen, transparenten Menisken und die ebenso aussehenden Kreuzbänder.

Der obere Rezessus ist ganz von der übrigen Gelenkhöhle abgeschlossen durch Verklebungen und Verwachsungen der Synovialis. Nach Durchtrennung dieser Adhäsionen gelangt man in den prall mit gelber, dicke Fibrinklumpen enthaltender, seröser Flüssigkeit gefüllten oberen Rezessus. In demselben ist die Synovialis ebenfalls rot, wulstig verdickt.

Knorpel und Knochen zeigen keinerlei Wucherungen oder Deformationen.

3. Fall Be. 38jährige Frau. Erkrankte vor ungefähr 4 Jahren an primär chronischer progressiver Polyarthritis. Jedoch lässt sich in dem Verlaufe der Krankheit eine gewisse Gutartigkeit nicht verkennen, so ist z. B. die frühere Affektion des dritten rechten Metakarpophalangealgelenkes und des linken Fussgelenkes scheinbar spurlos zurückgegangen. Wegen der Beugekontraktur und Supinationshemmung der beiden Ellbogengelenke wird auf beiden Seiten die Resektion des Radiusköpfchens vorgenommen.

Die Gelenkflächen sind leicht unregelmässig, der Knorpel von weisser, stellenweise leicht gelblicher Farbe und mit einzelnen kleinen Erosionen versehen. Geringe Wulstung des Knorpelrandes. Die Synovialis ist in dem kleinen Bereich, in dem sie sichtbar ist, scheinbar leicht wulstig verdickt, rötlich. Ein Erguss ist nicht vorhanden.

4. Fall Bu. 43jährige Frau, die seit ca. 19 Jahren an einer schleichenden, stets fieberlos verlaufenden polyartikulären chronischen progressiven Arthritis litt. Pat. ist seit ca. $4^1/_2$ Jahren im hiesigen städtischen Siechenhause. Nach ihrem am 3. XII. 06 erfolgten Tode wurde uns durch die Güte des Herrn Sanitätsrat Dr. Graeffner und seines Assistenten, des Herrn Dr. Hirschberg das noch uneröffnete rechte Kniegelenk zugeschickt.

Dasselbe zeigt bei der Eröffnung, dass die Gelenkhöhle vollkommen obliteriert ist. Die Gelenkflächen lassen sich nur dadurch freilegen, dass die flächenhaften Verwachsungen zwischen der Gelenkkapsel und dem Knochen durchtrennt werden. Die fibröse Kapsel ist ziemlich stark verdickt.

Ein sagittaler Sägeschnitt durch das Präparat ergibt knöcherne Verwachsung der Patella mit dem Femur. Das Knochenmark ist gelbrötlich gefärbt, überaus fettreich. Die Spongiosa und die dünne Kortikalis der Epiphysen sind etwas weicher als normal, mit dem Messer ohne allzugrosse Gewalt schneidbar.

Der Knorpel der Gelenkflächen ist überall dort, wo er überhaupt noch vorhanden ist, sehr dünn und unregelmässig; grösstenteils ist er ganz verschwunden, so dass an seiner Statt ein faseriges Gewebe, hie und da aber auch rauher, geröteter Knochen blossliegt. Die Gestalt der Gelenkenden ist etwas verändert, indem die letzteren in toto stark verkleinert sind und die Ränder der Gelenkflächen leicht aufgeworfen erscheinen, wie bei einer Arthritis deformans in ziemlich frühem Stadium. Sonst sieht man überall nur die durch die Adhäsionen hervorgerufenen Veränderungen, Angenagtsein des Knorpels und Knochens. Von einzelnen Synovialzotten ist nichts mehr zu sehen; das Synovialgewebe ist

von weissrötlicher Farbe, überall mit den gegenüberliegenden Flächen verwachsen; das subsynoviale Fettgewebe ist ziemlich reichlich. Dort, wo der hintere untere Pol der Femurkondylen mit der mittleren Partie der Tibiagelenkfläche verwachsen ist, sieht man auf dem Durchschnitt ein graurötliches, wie gallertig aussehendes Gewebe. Auf der einen Seite wird die Verwachsung zwischen Femur und Tibia gewaltsam gelöst; es bietet sich nun ein fast markstückgrosser unregelmässiger roter Defekt dar, dessen Ränder noch stärker gerötet sind als das Zentrum und der wie durch einen Wall von Verwachsungen von der übrigen Gelenkfläche abgekapselt ist. In der Umgebung der Patella findet sich ein Kranz von kleinen scheinbar kalkhaltigen Einlagerungen in der Kapsel.

β) Sekundär chronischer Gelenkrheumatismus.

4. Fall Dotti. 41jähr. Frau, die schon im Alter von 6 Jahren einen „Gelenk- und Muskelrheumatismus" durchgemacht hat, die dann in mehrjährigen Zwischenräumen immer wieder an „rheumatischen Anfällen" stets mit akuten hohen Schmerzen und Fiebern litt. Der letzte Anfall besteht seit 3 Jahren und hat sich in den Knien lokalisiert, die seitdem dauernd schmerzen und eine Streckbehinderung aufweisen. Uebrigens sind auch die Fingergelenke erkrankt.

Es wird deswegen an beiden Knien die Arthrektomie vorgenommen.

Rechtes Kniegelenk: Innerer Längsschnitt. Kein Erguss. Die Synovialis und die fibröse Kapsel sind verdickt; lebhafte Zottenwucherungen, Vergrösserung des subpatellaren Fettkörpers, der ebenfalls reichliche Vermehrung der Zotten aufweist. Die Gelenkflächen zeigen arthritische Veränderungen in Gestalt von geringen Knorpelerosionen und pannösen Ueberwucherungen der Synovialis. Exstirpation der Fettzotten und der Synovialwucherungen.

Linkes Kniegelenk: genau die gleichen Veränderungen der Synovialis wie rechts. Nur ist die Kapsel nicht so stark verdickt, und die Gelenkflächen sind intakt geblieben.

Die Gelenkenden zeigen nirgends wirkliche Deformationen in der Gestalt von Knorpel- oder Knochenwucherungen, nirgends Abflachungen der Kondylen.

5. Fall Mai. 26jähriger Mann, der angeblich schon im zweiten Lebensjahr von „Gelenkrheumatismus" befallen wurde. Das Leiden heilte damals ganz aus, kehrte jedoch nach mehreren Jahren akut wieder und führte allmählich zu vollkommener Versteifung beider Knie in Beugestellung. Es bestand bis vor einem Jahre stetige Schmerzhaftigkeit der Gelenke.

Es wird zunächst das rechte Kniegelenk, einen Monat später das linke operiert, und zwar wird ein Keil aus der Kontinuität der winklig ankylosierten Knochen entfernt; nach Durchschneidung der Beugesehnen in der Kniekehle gelingt die Adaptierung der Knochenenden in Streckstellung. Der Befund ist auf beiden Seiten der gleiche:

Die Patella ist knöchern mit dem Femur verwachsen; die Tibia ist stark subluxiert und ebenfalls knöchern mit dem Femur vereinigt. Die zwischen den Knochen freigebliebenen Räume sind vollkommen von einem adhärierenden weissrötlichen Binde- und Fettgewebe ausgefüllt. Zottenwucherungen nicht mehr sichtbar. Die Knochen selbst zeigen dünne Kortikalis und zarte Spongiosabälkchen. Das Knochenmark ist überaus fettreich, hellgelb gefärbt. Wo noch Knorpel an den Gelenkflächen vorhanden ist, ist derselbe verdünnt, gelblich gefärbt; grösstenteils ist er jedoch geschwunden.

Der obere Rezessus ist ziemlich ganz verödet, nur ein kleiner Restraum enthält noch etwas klare, gelbliche Flüssigkeit. Wucherungen des Knochens sind nirgends zu erkennen.

Ausser diesen unseren bei der Operation resp. bei der Sektion erhobenen Befunden konnten wir durch die Liebenswürdigkeit des Herrn Geheimrat Orth und des Herrn Prof. Kayserling ein Präparat aus dem pathologischen Museum der Charité studieren, welches allem Anschein nach der Gruppe der chronischen Polyarthritis angehört; ob es sich jedoch um eine primär chronische, progressive Polyarthritis oder um einen sekundären Gelenkrheumatismus handelt, oder um einen noch anderen Prozess, etwa um einen infektiösen Pseudorheumatismus, lässt sich natürlich nicht mehr entscheiden.

6. Dieses Objekt, als „Arthritis deformans manuum et digitorum" bezeichnet, stellt eine präparierte Hand mit den typischen Veränderungen einer teilweise ziemlich weit vorgeschrittenen Polyarthritis dar:

Das Handgelenk (Fig. 154) zeigt Knorpelflächen von ziemlich normaler Gestalt. Der Knorpel ist etwas unregelmässig, rauh, scheinbar aufgefasert in feinste samtartige Zöttchen. Am Navikulare und Lunatum je ein kleiner rundlicher Knorpeldefekt. Randwucherungen sind nicht vorhanden. Die Synovialis zeigt stellenweise vergrösserte Zöttchen, die sich in den Gelenkspalt hineinschieben.

Die Metakarpophalangealgelenke (Fig. 155) lassen die Volarflexion mit Subluxation nach unten und ulnare Deviation der Grundphalangen erkennen. Die Gelenkfläche der Capitula metacarpalium ist volarwärts verschoben; der obere, also der Funktion entzogen gewesene Teil der Kapitula zeigt Unregelmässigkeiten, nämlich winzige, kleine, höckerige Knochenwucherungen zu beiden Seiten eines in der Mitte gelegenen Sulkus. Der Knorpel scheint hier nicht ganz geschwunden zu

sein. Diese Veränderungen betreffen besonders das zweite und dritte Metakarpale, jedoch zeigt auch das erste geringe kleine Höckerchen. Die nach unten vorgeschobenen knorpeligen Gelenkflächen sind aufgefasert, etwas rauh. Die Basen der Grundphalangen sind unregelmässig beschaffen, insofern die Gelenkflächen teilweise (besonders am dritten

Fig. 154. Handgelenk.

Fig. 155. Metakarpophalangealgelenke.

Finger) abgeschrägt sind; d. h., die Basis ist auf der Dorsalseite niedriger als auf der Volarseite. Auch hier finden wir teilweise höckerige kleine Vorsprünge. Der Knorpel ist ebenfalls aufgefasert. Deutliche Randwucherungen fehlen auch hier.

Die Mittelgelenke der Finger (Fig. 156 stellt ein solches dar), sind extendiert resp. hyperextendiert; dieselben zeigen meist noch gut erhaltenen Knorpel mit nur ganz minimalen Veränderungen destruktiver Art, in feinster samtartiger Auflockerung des Knorpels bestehend. Keinerlei Randwucherungen und Höckerchen. Die Synovialis zeigt reichliche, zierliche Zöttchen. Aus den geringen Veränderungen in diesen letzteren Gelenken ist zu schliessen, dass der Prozess in demselben noch relativ jung ist. An den Nägeln deutliche Längsriefelung.

Fig. 156. Mittelgelenke.

In Fig. 157 sehen wir ein von diesem Präparate aufgenommenes Röntgogramm, welches uns, ebenso wie die makroskopische Besichtigung, beweist, dass geringe Knochenwucherungsprozesse in den Metakarpophalangealgelenken, besonders im zweiten und dritten, sowie im Bereiche des distalen Ulnarendes, vorhanden sind. Die Gelenkspalten, besonders der Karpometakarpal- und der Interkarpalgelenke, sind stark reduziert, stellenweise nicht mehr deutlich erkennbar. Die Knochen-

atrophie, die besonders zu einer Verdünnung der Kortikalis geführt hat, ist deutlich ausgesprochen.

Schliesslich konnten wir durch die Liebenswürdigkeit der Herrn Geheimrat Landau und Dr. Pick noch verschiedene mazerierte Präparate studieren, welche unter dem anatomischen Namen der „Polyarthritis adhaesiva" in der Landau schen Sammlung vorhanden sind. Eine genauere Klassifikation ist auch hier natürlich nicht mehr möglich.

Fig. 157. Röntgogramm.

7. Rechte Hand (Gewicht 40 gr) (Fig. 158 und 159). Die Handwurzelknochen bilden zusammen mit den Metakarpalia (ausser dem Daumen, dessen Karpometakarpalgelenk keine Veränderungen zeigt) eine Knochenmasse, aus welcher sich, abgesehen vom Multangulum majus, Hamatum und Pisiforme, die einzelnen Knochen nicht mehr unterscheiden lassen. Dabei scheinen die Handwurzelknochen, besonders auf der Dorsalseite, zusammengedrückt. Die Radiokarpalgelenkfläche der Handwurzel scheint etwas nach oben und vorne verlagert, wodurch die die Gelenkfläche oben begrenzenden Knochenteile einen etwas überhängenden Rand bekommen haben. Die Gelenkfläche, an der durch eine seichte Rinne noch das Navikulare und Lunatum voneinander abgegrenzt ist, zeigt zwei leicht facettierte Schliffflächen; im übrigen ist sie in ausgedehnter Weise des Knorpelüberzuges beraubt.

Fig. 160 stellt diese Verhältnisse in einer Skizze dar. Ausgedehntere Knochenwucherung am Handgelenk und den Handwurzelknochen sind nicht vorhanden.

Die Metakarpophalangealgelenke zeigen alle ungefähr die gleichen Veränderungen. Offenbar haben die Grundphalangen alle in Volarflexion und Subluxation nach unten gestanden, was allerdings infolge einer fehlerhaften Zusammenstellung des Handskelettes am Präparat und an

Fig. 158.

Fig. 159.

den Photographien zunächst nicht in die Augen fällt. Dass die Stellung aber eine volare Flexion gewesen ist, geht daraus hervor, dass die ganze Gelenkfläche der Capitula metacarpalium volarwärts verschoben ist, ähnlich wie wir es beim vorigen Präparat sahen. Infolge der Plastizität des Knochens haben sich diese Gelenkflächen je mit zwei, den Facetten entsprechenden, überhängenden, zungenförmigen Fortsätzen volarwärts über die Diaphyse vorgeschoben. Fig. 159 und die Skizze Fig. 161 zeigen dies deutlich.

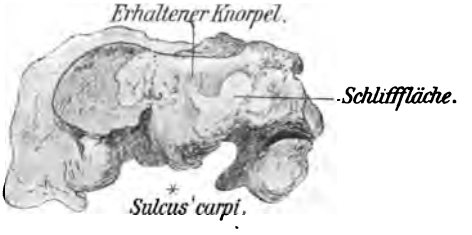

Fig. 160.

Fig. 161.

Die Gelenkflächen zeigen hier zahlreiche Defekte und wie ausgenagte Ränder, sonst aber sind sie glatt geschliffen, sehen wie poliert aus. Von der Mitte der Capitula metacarpalium an nach dem Dorsum zu findet sich nur rauher Knochen. Die Basen der Grundphalangen sind auch etwas verändert, indem sie nach den Seiten zu teilweise etwas mehr ausladen, leicht unregelmässige Ränder und defekte Gelenkflächen aufweisen.

Das Interphalangealgelenk des Daumens ist ähnlich verändert; die Gelenkflächen sind hier fest aufeinander gepresst, die Ränder ausladend und sehr unregelmässig. Die übrigen Interphalangealgelenke sind teilweise knöchern ankylosiert, teils ähnlich verändert wie das eben beschriebene Interphalangealgelenk des Daumens.

Fig. 162. Röntgogramm.

Fig. 162 stellt ein Röntgogramm dieser Hand dar, aus welchem die geschilderten Veränderungen deutlich hervorgehen. Das Bild zeigt, dass an der Handwurzel Deformationen im engeren Sinne nicht vorhanden sind, während die Fingergelenke neben den vorwiegenden destruktiven Veränderungen geringe Knochenwucherungen aufweisen.

Wir wollen nicht vergessen zu erwähnen, dass dies Präparat geringe und stärkere Kalkauflagerungen an einzelnen Stellen aufweist, besonders ausgedehnt am Endgelenke des kleinen Fingers (Fig. 162).

8. Rechte Beckenhälfte mit Femur von derselben Leiche (Gewicht der Knochen 270 gr). Ueber Abbildungen dieses Präparates verfügen wir nicht. Knöcherne Ankylose des Hüftgelenkes in Flexion, leichter Abduktion und Innenrotation. Von unten kann man noch etwas in eine kleine vorhanden gebliebene Höhlung des Gelenkes hineinsehen. Der grosse wie der kleine Trochanter sind stark reduziert, abgeflacht und nach hinten zu umgebogen, wodurch sie einen scharfen, flachen Rand erhalten haben. Der Rand der Hüftpfanne ist wenig unregelmässig.

Der Femurschaft zeigt normale Verhältnisse. Die Condyli femoris sind ungefähr von normaler Form; vorne ist mit ihnen die etwas abgeflachte Patella knöchern verwachsen, hinten ist mit dem lateralen Kondylus ein haselnussgrosser runder Knochenkörper synostotisch verbunden.

Diese Knochenteile sind alle hochgradig osteoporotisch, ihre Gelenkflächen sind fast ganz von Knorpel entblösst, so weit man hierauf Schlüsse aus dem mazerierten Präparat ziehen kann; es ist fast nur rauher Knochen sichtbar. Wahrscheinlich hatte hier auch eine — gewaltsam bei der Präparation gesprengte — Verwachsung mit der Tibia bestanden.

Anzeichen der Arthritis deformans sind am Hüft- und Kniegelenke nicht nachweisbar.

Aus der Betrachtung der makroskopischen Befunde an unserem Operationsmateriale und an der Leiche geht, wie wir das bereits aus den Mitteilungen der Literatur geschlossen haben, hervor, dass die Synovialis in früheren Stadien der prim. chron. progr. Polyarthritis und der sekundär chronische Gelenkrheumatismus hauptsächlich von der Krankheit ergriffen ist, während der Knorpel zunächst gar keine oder nur regressive Veränderungen zeigt, indem er zerfällt, aufgefasert wird oder durch der Synovialis entstammende pannusähnliche Granulationen arrodiert wird. In späten Stadien, bei denen eine vollständige Obliteration der Gelenkhöhle, bindegewebige und knöcherne Verwachsung der Gelenkteile zustande kommen kann, zeigen unter Umständen an den Knorpel- und Knochenteilen der Gelenke auch Wucherungsvorgänge, wie sie uns aus dem Bilde der Arthritis deformans bekannt sind, jedoch sind diese Erscheinungen im Verhältnis zu der Hochgradigkeit der übrigen Gelenkveränderungen so gering, dass der Wahrscheinlichkeitsschluss, den wir schon bei der Röntgenuntersuchung ziehen konnten, berechtigt ist, dass nämlich die in späteren Stadien der progressiven Polyarthritis und des sekundär chronischen Gelenkrheumatismus zuweilen auftretende Arthritis deformans eine sekundäre, durch die infolge der Synovialerkrankung und der übrigen von uns früher bezeichneten Schädlichkeiten hervorgerufene Ernährungsstörung des Knorpels und eventuell auch des Knochens bedingte sei. Dieser Schluss wird dadurch fast zur Gewissheit, dass die der Arthritis deformans entsprechenden Veränderungen durchaus nicht stets zu dem Bilde der späteren Stadien der chronischen Arthritiden, über welche wir hier handeln, gehören, ja dass wir sie vielmehr unter Umständen vollkommen vermissen. — Warum sie in einem Falle da sind, in dem anderen nicht, das lässt sich vorderhand nicht mit Bestimmtheit sagen. Wir glauben aber, wie wir das schon bei den Röntgenuntersuchungen ausgesprochen haben, dass die Art des Verlaufes, die Funktion und der Grad der Ernährungsstörung hierfür massgebend sind, insofern als ein

geringerer Grad der letzteren, wie er bei den nicht allzustürmisch progressiven Fällen vorhanden zu sein pflegt, dem Entstehen osteoarthritischer Wucherungen, die wir mit Ziegler als reparative Vorgänge auffassen, günstig ist.

Der Umstand, dass selbst in den spätesten Stadien der Arthritis deformans, wo die hochgradigsten Formveränderungen der Knochen- und Knorpelteile vorhanden sind, nie ein Stadium existiert, das sich durch derartige Kapselschrumpfungen, Obliteration der Gelenkhöhle, entzündliche Verwachsungen der Synovialhäute miteinander und mit den Gelenkflächen, bindegewebiger und knöcherner Verwachsungen der Gelenkflächen, auszeichnet, spricht allein schon mit überzeugender Beredsamkeit dafür, dass die Polyarthritis progressiva und der sekundär chronische Gelenkrheumatismus einerseits, die Arthritis deformans andererseits durchaus verschiedene Krankheitsbilder darstellen, die sich nur in der oben besprochenen Weise miteinander komplizieren können.

Weiter ergibt sich aus unseren makroskopischen Befunden, dass wir auf Grund derselben ebensowenig wie auf Grund der klinischen und röntgologischen Untersuchungen, stets mit Sicherheit einen Unterschied zwischen der primär-chronischen, progressiven Polyarthritis und der sekundär-chronischen, auf dem Boden des akuten Gelenkrheumatismus entstandenen Polyarthritis machen können. Bei beiden finden wir in früheren Stadien die primären, hochentzündlichen Erscheinungen an der Gelenkkapsel, das sekundäre Ergriffenwerden des Knorpels. Bei beiden kann es zur bindegewebigen und zur knöchernen Verwachsung der Gelenkflächen, zur endzündlichen Obliteration der Gelenkhöhlen kommen.

b) Mikroskopische Anatomie.

α) Primär chronische progressive Polyarthritis.

Als Objekte der histologischen Untersuchung standen uns 4 Fälle zu Gebote, nämlich der Fall Kuh. (s. S. 136), Fall Her. (s. S. 140), bei welchem wir die Arthrektomie des Kniegelenkes vorgenommen haben, der Fall Be. (s. S. 138), bei welchem auf beiden Seiten die Resektion des Radiusköpfchens ausgeführt wurde, und der Fall Bu. (s. S. 140), bei welchem wir post mortem die Obduktion eines Kniegelenkes vornehmen konnten. Von dem Präparat einer polyarthritischen Hand aus der Sammlung der Charité, welches wir im makroskopischen Teile unserer Arbeit beschrieben und auch abgebildet haben, wurde uns gütigst gestattet, ein Stückchen vom Gelenkende und von der Synovialis zwecks mikroskopi-

scher Untersuchung zu entnehmen; leider aber zeigte es sich, dass die angefertigten Schnitte keine Kernfärbung mehr annahmen.

1. Fall Kuh. 23 J. Dauer der ganzen primär chronischen Polyarthritis 6 Jahre.

Dauer des Prozesses in dem makro- und mikroskopisch untersuchten Gelenk (vierter linker Finger, Mittelgelenk) 1, höchstens 2 Monate lang.

Mikroskopisch untersucht wurden: a) Synovialis und Fibrosa der Gelenkkapsel; b) Knorpelstück vom Rande des Fingergelenkknorpels.

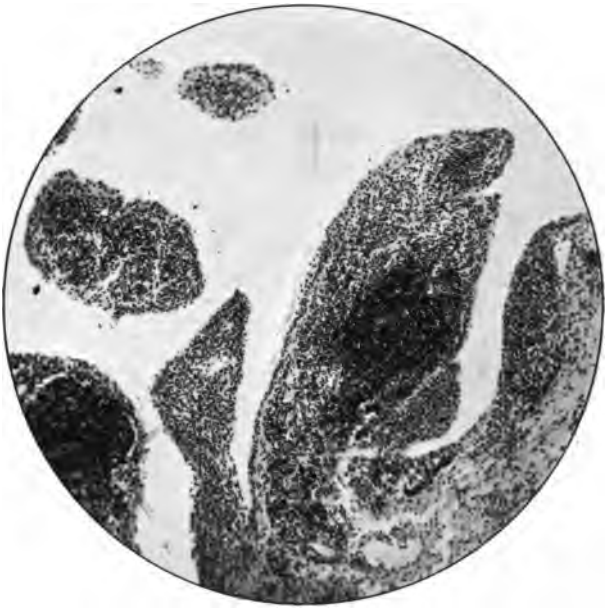

Fig. 163. Primär chron. progr. Polyarthritis (Fall Ku.). Synovialis eines Fingergelenkes.

Gelenkkapsel (Hämatoxylin-Eosin):

Bei schwacher Vergrösserung erkennt man an der Synovialis eine lebhafte Vermehrung und Vergrösserung der Zotten, ferner eine starke Gefässneubildung in denselben. Man sieht ferner, dass die Fibrosa überaus stark verdickt ist und an einzelnen Stellen auch etwas reichlichere Gefässe führt, als dies normalerweise der Fall ist, während der grösste Teil der verdickten Fibrosa ziemlich gefässarm ist.

Schon bei der schwachen Vergrösserung (Fig. 163) erkennt man, dass überall im Bereiche der Gefässe starke zellige Infiltrationen das Gewebe durchsetzen, weniger in der Umgebung der Gefässe, welche in der Fibrosa

gelegen sind, als vielmehr in der subintimalen Zellschicht und besonders in den Zotten. In letzteren bilden die Zellanhäufungen teilweise sehr mächtige lymphomähnliche Knoten, in deren Mitte ein oder mehrere Gefässe sichtbar sind. Die Zotten werden durch diese Knoten stellenweise stark aufgetrieben, so dass sie plumpe, kolbenähnliche Gebilde darstellen, während einzelne kleine, nicht gefässhaltige und daher auch nicht zellig infiltrierte Tochterzöttchen mehr fadenförmige Gestalt haben. Einzelne wenige grössere Zotten weisen geringe Degenerationserschei-

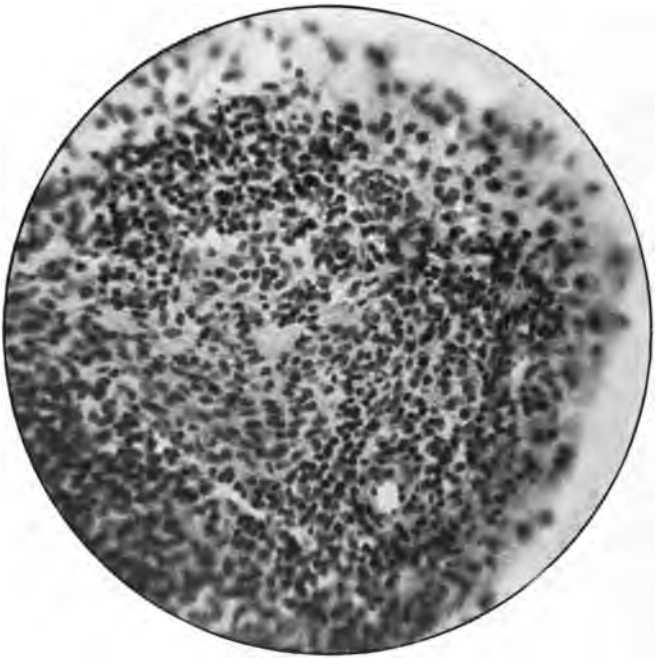

Fig. 164. Knötchen von dem vorigen Fall.

nungen auf, wie hyaline Degeneration ihres Stratum, Bezirke, die jedoch durch zellige Elemente organisiert werden.

Bei stärkerer Vergrösserung (Fig. 164) sieht man, dass die perivaskulären Infiltrationen zum grössten Teile aus überaus dicht gedrängten kleinen einkernigen Lymphocyten mit grossen, tiefdunkel gefärbten Kernen und dünnem Protoplasmasaume bestehen, während nur hie und da polynukleäre Leukocyten in dieser Zellmasse zu finden sind. Stets ist der Zusammenhang dieser Knoten mit dem Gefässsystem nachweisbar, indem jede Zellanhäufung in ihrer Mitte das Lumen oder einen Flachschnitt aus der Wandung eines Gefässes erkennen lässt. Häufig findet man jedoch auch sehr zahlreiche Gefässdurchschnitte in den einzelnen Knöt-

chen. An einer Stelle ist ein ganzes Gefässbäumchen mit einzelnen Aesten flachgeschnitten; dieses Bäumchen zeigt nun deutlich die es auf beiden Seiten begleitende Zellinfiltration. Neben den Lymphocyten und polynukleären Leukocyten nehmen jedoch auch gewucherte fixe Bindegewebszellen teil an der Bildung der Knötchen.

In den Wandungen der Gefässquerschnitte finden sich häufige, dieselbe durchwandernde ein- und auch mehrkernige Leukocyten.

Neben der erst beschriebenen zirkumskripten Lymphocyteninfiltration sieht man nun auch eine ausgedehnte, diffus das synoviale Gewebe durchsetzende Infiltration mit Lymphocyten; an einzelnen Stellen aber sind besonders zahlreiche polynukleäre Leukocyten im Gewebe zu finden.

Das Stratum der Zotten und der subintimalen Zellschichten besteht aus einem lockeren, feinmaschigen Bindegewebe und enthält auch grosse, stark vermehrte Bindegewebszellen. Die intimale Zellschicht ist deutlich verbreitert, besteht aus grossen Zellen mit grossen, blassblau tingierten Zellen.

Gegen die Fibrosa hin werden die Bindegewebszellen stellenweise noch grösser und zahlreicher, hören aber meist mit scharfer Grenzlinie auf. Auch hier, also in den tiefen Schichten, finden wir starke diffuse Infiltration mit Lymphocyten, stellenweise auch auffallend vielen polynukleären Leukocyten.

Die Bindegewebszellen der Synovialis sind zuweilen in einer so ausserordentlichen Wucherung begriffen, dass sie als ein dichtes Granulationsgewebe in massigen Zügen gegen die Fibrosa hinziehen.

Die verdickte Fibrosa besteht aus einem ziemlich kernreichen Bindegewebe. Die Kerne sind meist lang und spindelig und bilden Faserzüge von verschiedenen Richtungen; es sind aber auch viele grosskernige junge Bindegewebszellen vorhanden. Die Grundsubstanz hat stellenweise einen etwas homogenen Charakter angenommen. In der Umgebung der erst erwähnten, in den tiefen Schichten der Synovialis gelegenen Gefässe finden wir auch eine, wenn auch spärliche Infiltration mit Lymphocyten; die letztere ist mit der in der Synovialis aber nicht im Entferntesten an Ausdehnung und Dichtigkeit zu vergleichen. Das Bindegewebe zeigt in der Umgebung einzelner Gefässe in der Fibrosa eine deutliche schleimige Entartung (Hellblaufärbung mit Hämatoxylin). Aehnliche Erscheinungen sehen wir auch in einem ziemlich ausgedehnten Bezirk der Fibrosa, wo Gefässe nicht zu finden sind. Hier sind die Kerne meist gross, oval und sehr blass gefärbt, aber auch einzelne schmälere, spindelig lang gestreckte, dunkler tingierte Kerne kommen hier vor. Die Grundsubstanz aber ist hier aus feinsten, blassblauen,

teils wellig angeordneten, teils sich durchflechtenden Fäserchen zusammengesetzt.

Die eben geschilderten Befunde wurden an einer grossen Anzahl von Schnitten überall in gleicher Weise erhoben.

Gelenkknorpel (Hämatoxylin-Eosin):

Die Knorpelzellen (Fig. 165) sind in den tieferen Schichten von normaler Grösse, haben meist gut tingierbare Kerne, liegen zu 2, seltener zu 3

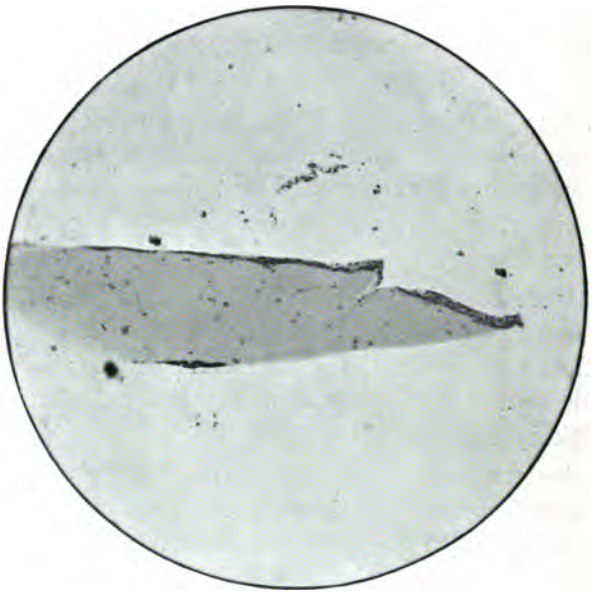

Fig. 165. Fingergelenksknorpel des vorigen Falles.

zusammen; stellenweise sind ihre Kapseln in Verkalkung begriffen, auch zuweilen in den mittleren Schichten des Knorpels. Nach den oberen Schichten zu werden die Zellen spärlicher und zeigen öfters eine deutliche Verminderung ihrer Kernfärbbarkeit. Die Knorpelzellen sind hier nicht so regelmässig angeordnet, wie dies beim normalen Knorpel der Fall ist, vielmehr sind ihre Abstände voneinander sehr verschieden. Im allgemeinen liegen die Zellen hier einzeln, selten findet man sie zu zweien oder dreien nebeneinander angeordnet. Am stärksten sind diese geringen Veränderungen auf der einen, dem freien Rande entsprechenden Seite des Präparates, während auf der anderen, dem Zentrum zu gelegenen Seite mehr normale Verhältnisse vorliegen. Am freien Rande zeigt der Knorpel auffallend wenig Knorpelzellen; die obersten Schichten des Knorpels (Fig. 166 bei stärkerer Vergrösserung) werden

hier gebildet durch einen streifenförmigen Saum, der aus einer zerfallenden, bröckligen, teilweise schiefrig gefärbten Grundsubstanz mit zahlreichen, meist zerfallenen, schlecht färbbaren Zellen und Zellkernen, während nur wenige Kerne noch dunkel tingiert sind. Aber auch diese letzteren sind in ihrer Gestalt wesentlich verändert; Knorpelkapseln sind hier nur selten noch vorhanden. Dieser Saum an zugrunde gehenden Zellen und Grundsubstanz hebt sich scharf von dem noch erhaltenen hyalinen Knorpelgewebe ab; er wird gegen das Knorpelzentrum immer

Fig. 166. Dasselbe Präparat.

dünner und hört endlich ganz auf. An einer Stelle hat eine Zerklüftung des Knorpels stattgefunden.

Wir haben es hier offenbar mit einer Degeneration der oberflächlichen Knorpelschicht zu tun, die die Grundsubstanz und die Zellen der letzteren in einen körnigen, bröckeligen Detritus verwandelt hat. Aktive Wucherungen der Zellen haben im Bereiche des in seiner Ernährung schwer geschädigten Knorpels nicht stattgefunden.

An dieser Stelle haben wir noch die mikroskopische Untersuchung des Exsudates aus dem Kniegelenke einzufügen, welches wir durch Punktion bei unserer Patientin entleerten. Die hellgelbe, ziemlich klare Flüssigkeit setzte nämlich beim Stehenlassen einen ziemlich reichlichen

gelblichweissen Bodensatz ab, von welchem Deckglaspräparate angefertigt und mit Methylenblau gefärbt wurden.

Das Präparat zeigt neben reichlichen Fibrinmengen sehr zahlreiche zellige Elemente, und zwar viele Lymphocyten mit grossem Kern und schmalem Protoplasmasaume; daneben zahlreiche grosse Zellen mit grossem Protoplasma und einem oder mehreren Kernen. Vielfach sind in dem Protoplasma rundliche, mit Methylenblau tief dunkel gefärbte kleinere und grössere, oft zahlreiche, oft nur wenige kugelige Körperchen enthalten. Daneben finden sich zahlreiche polynukleäre Leukocyten, teils mit gut gefärbten, wohlerhaltenen Kernen, teils in allen Stadien der Karyolyse. Diese teils mehrkernigen, teils gelapptkernigen Leukocyten sind zuweilen so zahlreich im Gesichtsfelde vorhanden, dass das Bild des Eiters entsteht (cf. Johannessen).

Bakterien konnten wir in den Ausstrichpräparaten des Exsudates nicht nachweisen.

Es wurde in diesem Falle eine bakteriologische Untersuchung ausgeführt; da wir ein eigenes Laboratorium für diese Zwecke nicht besitzen, wurde das steril entnommene Material dem diagnostischen Laboratorium des Herrn Dr. Klopstock übergeben, dem wir folgendes Untersuchungsprotokoll verdanken:

15. 2. 07. Deckglaspräparate (Gewebsausstrich) gefärbt mit Methylenblau, Gram, Giemsa; mikroskopischer Befund: sehr vereinzelte Diplostäbchen (gramnegativ).

Der Rest des Materials wird eingebettet, teils in Paraffin zur Bakterienfärbung, teils nach der Levaditischen Methode (Silberimprägnation).

Ferner werden Membranstückchen verimpft auf

Aszites-Agarplatten,
Agar-Agarplatten,
Blutserumröhrchen,
Aszitesbouillon,
Aszites-Agar in hoher Schicht.

16. 2. 07. Auf den Aszites- und gewöhnlichen Agarplatten (Kultur I genannt): Wachstum vereinzelter Kolonien. Alle anderen Kulturen steril.

18. 2. 07. Auf einer der Aszites-Agarplatten erscheinen konfluierende Stellen, die aber im mikroskopischen Präparat sich nicht als Wachstum erweisen.

Auf dem Serumröhrchen (Kultur II genannt) sehr geringes Wachstum; im mikroskopischen Präparat (Fuchsinfärbung): Diplostäbchen.

Auf den Aszites-Agar- und gewöhnlichen Agarplatten reichliches

Wachstum grösserer und kleinerer undurchsichtiger Kolonien. Im mikroskopischen Präparat (Fuchsin): Stäbchen.

Von dem Serumröhrchen wird auf Serum und Glyzerinagar verimpft. Von der geprüften Kolonie auf der Aszites-Agarplatte wird eine Reinkultur auf Agarröhrchen angelegt. Wachstum auf Agar mässig, auf Glyzerinagar sehr gut.

19. 2. 07. Auf den vom Serumröhrchen (Kultur II) angelegten Kulturen noch kein Wachstum.

Die Reinkultur von der Platte (Kultur I): Deckglaspräparat: gramnegative, schwach bewegliche Stäbchen.

Die gleichen Stäbchen zeigt eine andere kleine Kolonie von der Originalplatte.

22. 2. 07. Die vom Serum abgeimpften Kulturen vom 19. 2. 07 zeigen nach Aufenthalt bei Zimmertemperatur Wachstum von Stäbchen. Ueberimpfung.

Mit der Kultur von der Aszites-Agarplatte wird eine weisse Maus subkutan geimpft (1 Oese in 1 ccm physiol. Kochsalzlösung).

23. 2. 07. Die vom Serum abgeimpften Kulturen (Kultur II): lange, fadenartig ausgewachsene gramnegative Bazillen.

Kultur I auf Lackmusmolke, Neutralrotagar, Milch und Bouillon verimpft: Auch nach mehrtägigem Aufenthalt im Brutschrank auf Neutralrotagar und Milch keine Veränderung. Lackmusmolke ganz schwache Alkalibildung (?). Bouillon: Indol (?). Maus zeigt keinerlei Krankheitserscheinungen.

3. 3. 07. Von Kultur I und II Präparate gefärbt (Fuchsin): Die Bakterien zeigen ziemlich gleiches Aussehen.

5. 3. 07. Mit Blut des Patienten (durch Aderlass gewonnen) werden Aglutinationsversuche an beiden Kulturen angestellt. — Resultat negativ.

Eine mit dem Blute geimpfte Agarplatte zeigt nur Wachstum von Luftkeimen.

Von den Kulturen I und II werden Bouillonaufschwemmungen hergestellt und auf Agarplatten verimpft: Wachstum zunächst sehr spärlich, reichlicher erst nach 36–48 Stunden. Kolonien (I) makroskopisch zunächst tautropfenähnlich, kleine Kolonien etwa Streptokokkuskolonien gleichend. Mikroskopisch (I) hellgelb, scharf begrenzt, dichtes Zentrum, durchsichtigen Rand; leicht granuliert.

9. 3. 07. Nochmalige Verimpfung beider Kulturen auf Lackmusmolke, Milch, Bouillon, Neutralrotagar, Gelatine (Stich- und Plattenkultur):

Auf Bouillon bildet sich bei beiden Kulturen ein Rahmhäutchen. Reaktionen auf Lackmusmolke, Milch, Neutralrotagar: negativ.

Im Harn keine Alkalibildung.

Fig. 167 zeigt das mikroskopische Bild der Reinkultur der beschriebenen Stäbchen. Dieselben auch in den Gewebsschnitten nachzuweisen, ist uns nicht gelungen.

Trotz der Gleichheit der bakteriologischen Befunde im Gewebsausstrich und in den Kulturen liegt es uns ferne, aus diesem einzigen Falle, in welchem wir Mikroorganismen nachweisen konnten, Schlüsse auf die allgemeine ätiologische Bedeutung dieser von uns gefundenen

Fig. 167. Reinkultur von Bakterien, gezüchtet aus der Synovialis des vorigen Falles.

Bazillen für die primär chronische progressive Polyarthritis zu ziehen. Dass ein derartiger Zusammenhang nach dem ganzen klinischen Bilde und besonders nach dem anatomischen Charakter des Krankheitsprozesses möglich ist, dürfte wohl keinem Zweifel unterliegen; allein die in der Literatur bisher niedergelegten Bakterienbefunde sind so voneinander abweichend, haben so wenig einwandsfreie Bestätigung gefunden, dass das Misstrauen gegenüber diesen Befunden eine gewisse Berechtigung hat. Leider sind in unseren folgenden Fällen bakteriologische Untersuchungen nicht angestellt worden; nur auf Grund einer umfangreichen bakteriologischen Erfahrung über die primär chronische Polyarthritis würden wir uns aber entschliessen, in die Diskussion dieser wichtigen Fragen zu treten.

2. Fall Her. 36jähriger Mann. Bestand der Gesamterkrankung seit ca. $2^1/_4$ Jahren, jedoch ist das hier untersuchte Kniegelenk erst später erkrankt (s. S. 140 u. 255).

Geschnitten wurden zahlreiche Stücke der Synovialis und der fibrösen Kapsel, sowie die Partien des Knorpels, auf welche der synoviale Pannus hinübergewuchert war.

Die Synovialis (Fig. 168) ist mit zahlreichen kleineren und grösseren Zöttchen besetzt. Diese Zotten weisen überaus massenhafte neugebildete

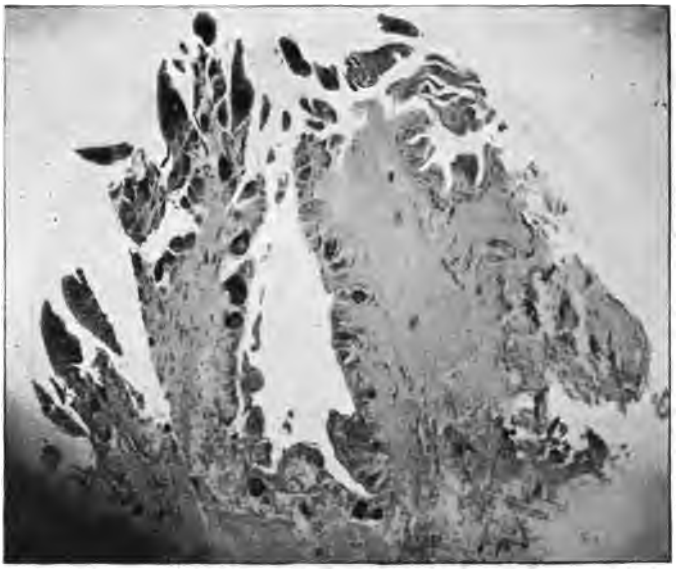

Fig. 168. Primär chron. progr. Polyarthritis (Fall Her.) Synovialis des Kniegelenkes. (Vergr. 10fach).

Blutgefässe auf. Die intimale Zellschicht ist stellenweise mehr, stellenweise weniger verbreitert, die fixen Bindegewebszellen sind teilweise ziemlich erheblich vermehrt, jedoch tritt diese Zellenwucherung nicht so deutlich hervor, wie in dem vorigen, einem bedeutend jüngeren Stadium angehörenden Falle. Das bindegewebige Stratum der Zotten ist überall auf Kosten des subsynovialen Fettgewebes stark vermehrt. In diesem Stratum liegen zahlreiche, dem Verlaufe der Gefässe folgende Rundzellen-Infiltrationen; besonders ausgesprochen und stark entwickelt sind derartige Lymphocytenanhäufungen aber in den subintimalen und intimalen Bezirken der Synovialis; hier bilden sie, oft dicht nebeneinander liegend, mächtige, Lymphomen gleichende Knötchen, die häufig die Oberfläche der Zotten vorbuckeln. Der Vergleich dieser Knötchen mit Lymphomen erweist sich hier als besonders treffend, da wir in

diesen Rundzellenanhäufungen oft deutlich ein helleres Zentrum mit dunklerem Randsaume erkennen, ähnlich dem Keimzentrum der Lymphome. Bei stärkerer Vergrösserung (Fig. 169) sehen wir, dass diese Knötchen stets um ein oder mehrere kleine Gefässe herum liegen. Innerhalb dieser Lymphocytenanhäufungen bemerken wir neben den massenhaften mononukleären Zellen mit dunkel tingierten grossen Kernen und schmalen Protoplasmasäumen auch einzelne fixe Bindegewebszellen mit grossem, blasserem Kern. So viele Schnitte wir auch durchgemustert haben, nirgends finden sich Riesenzellen, nirgends Verkäsung.

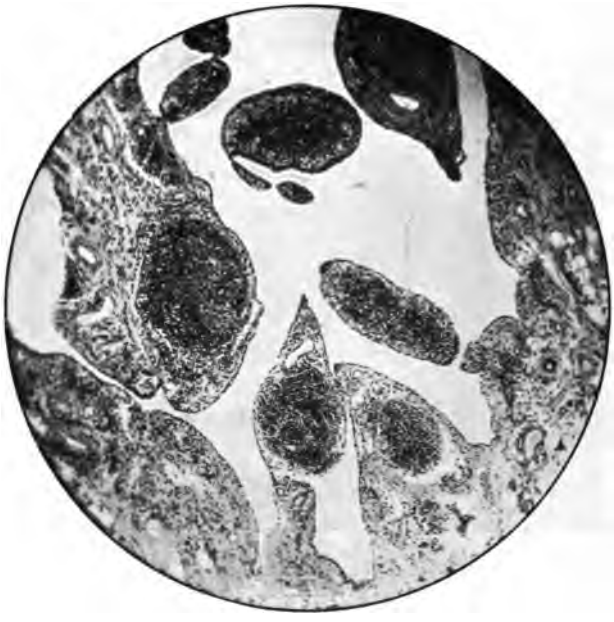

Fig. 169. Dasselbe Präparat. (Vergr. 60fach).

An einzelnen Stellen der Synovialis liegt unter und zwischen den intimalen Synovialiszellen ein sehr feinfaseriges Gewebe, dass sich mit Eosin hellrot, nach van Gieson orangegelb färbt; die Weigertsche Fibrinfärbung fällt negativ aus; gleichwohl möchten wir dieses zarte Gewebe für umgewandeltes Fibrin halten.

An anderen Bezirken der Synovialis, wo besonders starke Zottenbäume vorhanden waren, ergab die mikroskopische Untersuchung einen mächtigen fibrösen Zottenstiel mit grossen, kräftigen Gefässen; im übrigen zeigte die Synovialis überall das gleiche Aussehen. Ausser den umschriebenen Lymphocytenanhäufungen finden wir überall auch zahlreiche diffus das Gewebe durchsetzende Lymphocyten. Polynukleäre

Wanderzellen werden nur äusserst selten einmal im Gewebe angetroffen, im Gegensatz zum vorigen Fall.

In den tieferen Schichten (Fig. 170) der Gelenkkapsel, speziell in der fibrösen Kapsel, findet sich eine enorme Vermehrung der Bindegewebsfasern. Das Bindegewebe zeigt ziemlich starken Kernreichtum. Ferner finden wir ausgedehnte frische Blutungen zwischen den einzelnen Faserbändern, wodurch die letzteren auseinandergedrängt werden. In den Bindegewebsspalten liegen mächtige Konglomerate von Pigment, vielfach aber auch innerhalb der Bindegewebszellen, die dadurch wie

Fig. 170. Partie aus dem tiefer gelegenen Kapselgewebe desselben Präparates. (Vergr. 255fach).

aufgebläht aussehen. Weiter finden wir hie und da gewucherte Lymphendothelien, wie wir sie auch in der Kapsel bei Arthritis deformans antrafen: Teils diffus durch das Gewebe verstreut, teils zu Knötchen zusammengeballt, treten uns auch hier in den Tiefen der Gelenkkapsel wieder die beschriebenen Lymphocyteninfiltrationen entgegen.

Eine Vermehrung der elastischen Fasern ist im Bereiche der Synovialis in nennenswerter Weise nicht zu konstatieren. Die zahlreichen Schnittfärbungen auf Mikroorganismen, welche wir vorgenommen haben, nämlich Färbungen mit Methylenblau, Karbolfuxin, Weigert, Gram haben uns sämtlich keine positiven Resultate ergeben. Er-

wähnen wollen wir nur, dass an den mit Methylenblau gefärbten Schnitten überaus reichliche tiefblaue Zellkörnelungen hervortraten. Eine Verminderung der Färbbarkeit der Zellkerne, wie Schüller sie gelegentlich gesehen hat, war nirgends zu konstatieren.

Der Knorpel erwies sich stellenweise als ganz normal; dort aber, wo wir makroskopisch die einwuchernden pannösen Granulationen vor uns hatten, finden wir mikroskopisch ein überaus zellreiches, viele grosse und kleine Blutgefässe führendes Bindegewebe, welches den Knorpel vollständig substituiert. Nur wenige Inseln und Nester von

Fig. 171. Knorpelpannus desselben Falles. (Vergr. 45fach).

Knorpelgewebe sind stehen geblieben, und auch diese sind bereits stark verändert, indem die Grundsubstanz einen faserigen Charakter angenommen hat und indem die Knorpelkörperchen ihre Kapseln grösstenteils einbüssen (Fig. 171). Nirgends fanden sich deutliche Wucherungen von Knorpelzellen.

3. Fall Be. 38jährige Frau. Erkrankt seit ca. 4 Jahren. Wie bereits früher hervorgehoben, handelt es sich hier um einen jener seltenen, relativ gutartig verlaufenden Fälle, bei denen ein gewisser Stillstand, ja in einzelnen Gelenken sogar ein scheinbar vollkommener Rückgang der krankhaften Erscheinungen eingetreten war (s. S. 138 und 256). Resektion des Radiusköpfchens.

Von der Kapsel ist hier leider nur ein winziges Stückchen mit extirpiert worden, und zwar der Ansatz der Gelenkkapsel am Rande des Radiusköpfchens. Dieses Kapselgewebe ist ein enorm zellreiches, derbes Bindegewebe, das nur sehr spärliche Lymphocyteneinlagerungen erkennen lässt. Das Gewebe schlägt sich teils eine Strecke über die Knorpelfläche hinüber, teils sendet es ein dichtes, sehr zellreiches Granulationsgewebe durch eine in der Kortikalis unmittelbar neben dem freien Knorpelrande entstandene Bresche in die Markhöhle hinein (Fig. 172). Der Knorpel selbst ist in vielen Schnitten durchaus normal, in anderen

Fig. 172. Primär chron. progr. Polyarthritis (Fall Be.) Capitulum radii. (Vergr. 30fach.)

dagegen sehen wir an der Oberfläche desselben kleine Bezirke, in denen eine sehr mässige Wucherung auch der oberflächlichen Knorpelzellen stattgefunden hat; jedoch sind diese Bezirke selten und, wie gesagt, klein. An wieder anderen Stellen finden wir einen geringen Schwund der Knorpelsubstanz unter Auffaserung der Grundsubstanz, während die Kerne der Knorpelkörperchen vielfach eine Einbusse der Färbbarkeit erlitten haben.

Eigenartig ist der Befund an einer Stelle des Knorpelrandes, dort, wo makroskopisch eine geringe Wulstung bemerkt wurde. In Fig. 173 sehen wir im mikroskopischen Bilde ein der Synovialis entstammendes Bindegewebe über die Knorpelfläche hinüberziehen und sich mit den oberflächlichen Lagen derselben verfilzen. Soweit dieses Ueberwuchern des Pannus

stattfindet, ist die darunter liegende Knorpelgrundsubstanz aufgequollen und gelockert, bietet eine netzartige Struktur dar. Eine irgendwie lebhafte Wucherung von Knorpelzellen ist hier durchaus nicht erkennbar, vielmehr liegt meist in einer Knorpelhöhle auch nur ein Knorpelkörperchen. Die letzteren aber sind bei Anwendung verschiedener Kernfarbstoffe nur schwach oder garnicht zu färben. Auch das aufgequollene und gelockerte Grundgewebe nimmt nur schwach den Farbstoff (Eosin) an, hebt sich durch seine Blässe deutlich gegen das in scharfer Grenze von ihm getrennte gesunde Knorpelgewebe ab. Es scheint hier in der Tat, als ob

Fig. 173. Knorpel desselben Präparates. (Vergr. 60fach.)

diese krankhafte Veränderung des Knorpelgewebes direkt unter dem Einflusse des überwuchernden Pannus stände, ein Befund, der von anderen Autoren nicht erhoben wurde (Janssen.) Uebrigens sieht es aus, als ob das an dieser Stelle aufgequollene Knorpelgewebe den darunter gelegenen spongiösen Knochen direkt eingedrückt habe. Was die Spongiosa betrifft, so erscheint sie etwas rarefiziert, aber sehr wenig erheblich. Das Knochenmark ist überall ein Fettmark, ausser dort, wo es durch das eingewucherte Bindegewebe substituiert worden ist.

Dieses erst geschilderte Einbrechen eines der Synovialis entstammenden Granulationsgewebes ist, wie wir früher bereits erwähnt haben, von Barjon beschrieben worden.

Im übrigen ist dieser Fall als einer derjenigen anzusehen, bei denen es durch die Ernährungsstörung, infolge der Erkrankung der Synovialis, zu einer reaktiven oder reparativen Arthritis deformans, wenn auch nur an einzelnen, kleinen Bezirken des Knorpels, und in minimaler Weise gekommen ist, eine Arthritis deformans, die nur in einer histologisch nachweisbaren geringen Vermehrung von Knorpelzellen an einzelnen kleinen Bezirken des Knorpels ihren Ausdruck findet. Wie bereits hervorgehoben, finden derartige reparative Wucherungen, wie unsere Röntgenuntersuchungen uns zeigten, besonders dort statt, wo es

Fig. 174. Prim. chron. progr. Polyarthritis (Fall Bu.) Kapselgewebe des Kniegelenks. (Vergr. 50fach.)

zu erheblichen Knochenatrophieen nicht gekommen ist, also in etwas gutartiger verlaufenden Fällen; es würde also dieser anatomische Befund unsere auf Grund der Röntgenstudien gefasste Ansicht bekräftigen.

Wir kommen jetzt zu unserem letzten, histologisch untersuchten Fall von primär chronischer progressiver Polyarthritis.

4. Fall Bu. 43 Jahre alte Frau. Erkrankt seit 18—19 Jahren. Wie bereits früher beschrieben (s. S. 140 u. 256) ergab die Sektion ein total obliteriertes Kniegelenk mit knöcherner Verwachsung der Patella, mit teils knöcherner, teils bindegewebiger Verwachsung von Tibia und Femur. Die Gelenkkapsel besteht teils aus einem derben, ziemlich kern- und gefässreichen Bindegewebe, in welchem nur hie und da einige

Fettzellen eingesprengt sind (Fig. 174), teils aus einem mit starken Bindegewebszügen durchwachsenen Fettgewebe. Hie und da finden sich kleine Nester von teils in Verkalkung begriffenem Knorpelgewebe (Fig. 175). Man kann hier deutlich den metaplastischen Prozess beobachten, durch welchen die Bindegewebszellen an der Peripherie dieser kleinen Herde allmählich in Knorpelzellen umgewandelt werden, indem sie eckig werden und eine Knorpelhöhle bekommen. Gehen wir nun näher an die Stellen heran, wo es zur Verwachsung der gegenüberliegenden Flächen der Synovialis gekommen ist, so offenbart sich hier

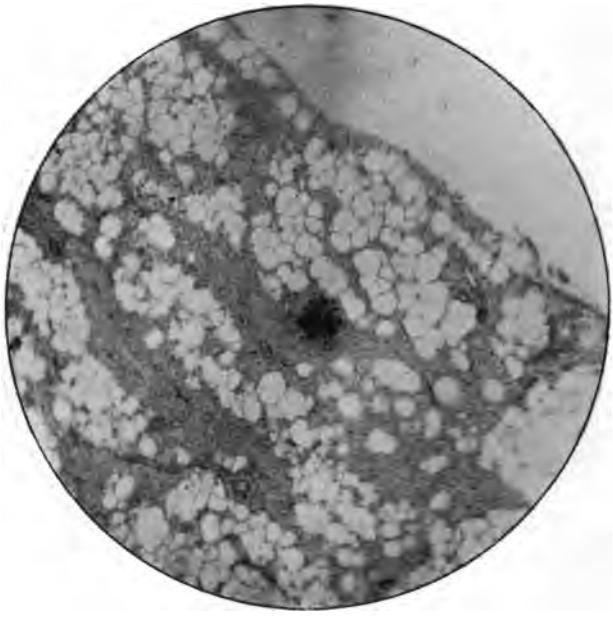

Fig. 175. Präparat desselben Falles. (Vergr. 50fach.)

wieder der hochgradige entzündliche Prozess, den die eben besprochenen Stellen vermissen liessen, indem wir hier wieder jene bei den Frühstadien beschriebenen enormen Anhäufungen von Lymphocyten vorfinden. Nur liegen sie hier nicht so dicht zusammengedrängt, wie wir das früher gesehen hatten, sondern etwas mehr verstreut; aber auch hier finden wir sie am dichtesten in der Umgebung der Blutgefässe (Fig. 176).

An noch anderen Stellen, besonders dort wo fibröse Adhäsionen sich vom Knorpel zum Knorpel ziehen, also besonders in der Umgebung der Verwachsungsstellen zwischen Femur und Tibia, finden wir eine starke, gallertige Umwandlung des Bindegewebes; man sieht die letztere aber auch an einzelnen Stellen der Synovialis. Eine deutlich begrenzte

intimale Zellschicht ist eigentlich nirgends mehr deutlich sichtbar, vielmehr gehen die gegenseitigen Flächen der verwachsenen Synovialis fast unmerklich ineinander über.

Färbungen auf Mikroorganismen sind auch hier ganz ergebnislos gewesen.

Was den Knochen (Fig. 177) in diesem unseren Falle betrifft, so finden wir eine überaus hochgradige Rarefizierung der Spongiosa; die letztere ist in einzelne spärliche, dünne Bälkchen verwandelt worden, zwischen denen ein enorm fettreiches Markgewebe liegt. Besonders die etwas

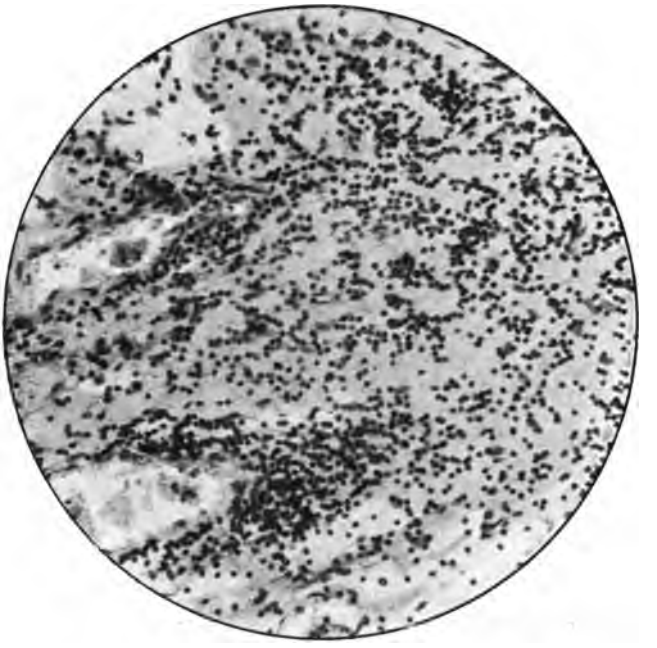

Fig. 176. Präparat desselben Falles. (Vergr. 250fach.)

unregelmässige, den Gelenkkopf begrenzende äusserste Kortikalschicht ist überaus dünn, ja enthält vielfach grosse Lücken, so dass hier die Markhöhle nur durch ein an die Stelle des ursprünglichen Knorpels getretenes faseriges Bindegewebe nach aussen zu abgeschlossen wird. Von Knorpel konnte auf den untersuchten Schnitten nichts mehr beobachtet werden, vielmehr war das weisse makroskopisch an Knorpel erinnernde Gewebe offenbar lediglich ein fibröses Gewebe. Der hier abgebildete Schnitt ist gerade durch den oberen Rand der Femurgelenkfläche geführt, dort wo nach dem Röntgenbild und nach dem makroskopischen Aussehen ein etwas wulstiger Rand auf die Möglichkeit eines deformierenden

Prozesses hinwies. Wie die histologische Untersuchung nun ergibt, handelt es sich hier in keiner Weise um einen derartigen der Arthritis deformans zugehörenden Vorgang; es scheint vielmehr, als sei durch das (von oben rechts im Bilde) über den Knochen herüberwuchernde Fett- und Bindegewebe die Knochensubstanz zerstört, derart, dass die dadurch entstehende Einsenkung den erhaltenen Epiphysenteil (links im Bilde) scheinbar als wulstigen Rand hervortreten lasse.

Wenn also nach den eben geschilderten Befunden einzelne Teile der Kapsel, in denen wir nur ein derbes, gefässreiches Bindegewebe, mit

Fig. 177. Condylus femoris von demselben Falle. (Vergr. 50fach.)

Fettzellen durchsetzt, ferner Knorpelinseln fanden, wohl durchaus den bei der Arthritis deformans gefundenen Veränderungen der Gelenkkapsel entsprechen, weisen doch die an anderen Stellen vorhandenen zahlreichen Lymphocytenanhäufungen, besonders aber die eigenartigen Veränderungen der knöchernen Gelenkenden darauf hin, dass hier ein ganz anderer Prozess, ein Prozess, wie er nach den Literaturberichten für die Endstadien der progressiven Polyarthritis charakteristisch ist, vorliegt. Wahrscheinlich stellen die verkalkenden, durch Metaplasie des Bindegewebes entstandenen Knorpelnester die Vorstufe der knöchernen Verschmelzung der Gelenkenden dar, wie sie an einzelnen Bezirken bereits eingetreten ist.

β) Sekundär chronischer Gelenkrheumatismus.

Hier verfügen wir leider nur über einen Fall, an dem wir histologische Untersuchungen anstellen konnten; es ist dies einer jener Fälle, den wir bei der Einteilung unter die Gruppe jener auf der Basis des akuten Gelenkrheumatismus entstandenen Polyarthritiden eingereiht haben, die in ihrem weiteren Verlaufe sich von der primär chronischen progressiven Polyarthritis wenig oder gar nicht unterscheiden.

Fall Do. 41jährige Frau, die zwar schon als Kind von 6 Jahren

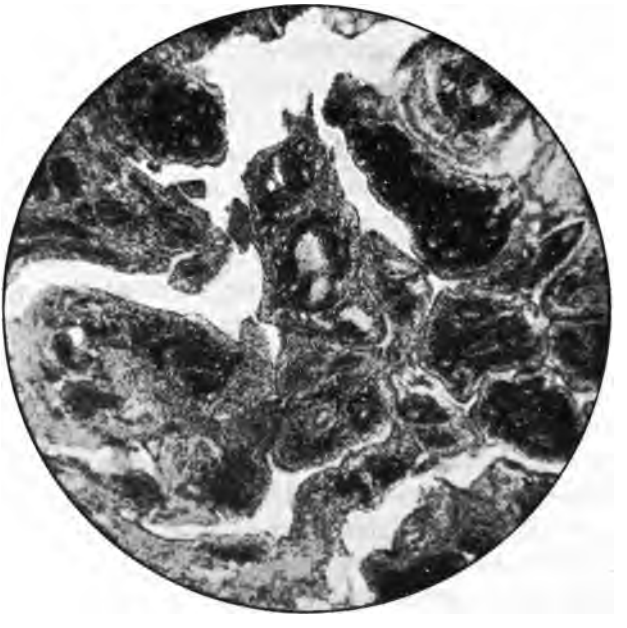

Fig. 178. Sekundär chron. Gelenkrheumatismus (Fall Do.) Synovialis des Kniegelenkes. (Vergr. 60fach.)

akut erkrankte, dann aber immer nur in Zeiträumen von 8—10 Jahren neue akute Anfälle bekam. Erst der letzte subakute, fieberlose Anfall vor 3 Jahren wurde chronisch (s. S. 208 u. 257).

Die mikroskopische Untersuchung der Kniegelenkssynovialis ergibt jedenfalls ein noch nicht altes Stadium der Erkrankung: wir sehen (Fig. 178) eine ganz abundante Zottenproliferation, derart, dass die Zotten sich gegenseitig beengen, so dass sie ein mosaikartiges Ansehen darbieten. In diesen enorm gefässreichen Zotten sind wieder jene mächtigen Lymphocytenanhäufungen, wie wir sie bei der primär chronischen progressiven Polyarthritis sahen, nur sind die Anhäufungen hier noch viel dichter und zahlreicher; es bleiben hier kaum, wie wir es bei jenen

Fällen sahen, freie Zwischenräume zwischen den einzelnen lymphomartigen Knötchen, sondern die Infiltration ist überall vorhanden. Auch scheinen hier die fixen Bindegewebszellen der Synovialis in noch viel erheblicherem Masse sich an der Proliferation beteiligt zu haben. Diese Veränderungen sind in allen den zahlreichen von uns untersuchten Stellen der Gelenkhaut dieselben.

Leider stand uns von den knorpeligen resp. knöchernen Teilen des Gelenkes kein Material zur Verfügung.

Natürlich können wir auf Grund dieses einen untersuchten Falles keine allgemeinen Gesichtspunkte aufstellen; prinzipielle Unterschiede zwischen dem anatomischen Bilde dieses Falles und dem bei primär chronischer progressiver Polyarthritis können wir nicht herausfinden; auch scheinen die bisher veröffentlichten Fälle der Literatur derartige Unterschiede nicht ergeben zu haben.

Unsere makroskopisch und histologisch untersuchten Fälle dürften von der grössten Bedeutung sein, einmal weil wir Gelegenheit hatten, so junge Stadien der primär chronischen progressiven Polyarthritis zu studieren, wie sie bisher — wenigstens nach dem Ausweise der Literatur — noch kein Auge gesehen hat; zweitens aber aus dem Grunde, weil sämtliche von uns untersuchten Fälle im Charakter der anatomischen Läsionen so exakt übereinstimmen, dass wir wohl berechtigt sind, diese einzelnen Befunde für die Anatomie der hier studierten Krankheit zu verallgemeinern, mithin — da wir die Krankheit auch in den verschiedensten späteren Stadien untersuchen konnten — eine Geschichte der anatomischen Veränderungen der erkrankten Gelenke zu geben. Dies können wir um so eher, als ja, wie unsere Literaturübersicht zeigt, unsere Befunde sich in allen wesentlichen Punkten mit den bisher publizierten anatomischen Untersuchungen decken, soweit wir letztere als exakt ansehen konnten.

Wir sahen im Beginne der Erkrankung lebhafte Veränderungen der Synovialis, bestehend in Vermehrung und Vergrösserung der Zotten, eine Verdickung der Synovialis und Fibrosa. Bei im Jugendstadium der Erkrankung offenbar nicht seltenen Exsudationen in das Gelenkkavum finden wir eine mehr oder weniger fibrinreiche, gelbe, einen reichlichen Bodensatz liefernde Flüssigkeit; der Reichtum dieses Sedimentes an Rundzellen und polynukleären Leukocyten lässt die Behauptung zu, dass wir es hier mit einem serösen Exsudat mit eiterähnlichen Beimengungen zu tun haben; diese Beobachtung hat ein Analogon in der Johannessens (sein Fall 2, bei dem es sich allerdings um eine sekundär chronische Arthritis handelte); da fand sich im rechten Handgelenke ein Exsudat, das, „wenn auch nicht als Eiter oder als puriform, aber doch als auf der Grenze davon stehend“ bezeichnet werden kann. Das Ex-

sudat ist offenbar nicht stets in irgend einem bestimmten Jugendstadium der Gelenkaffektion vorhanden, sondern kann wohl auch vollständig fehlen.

Wir finden nun in den jüngeren Stadien in der Synovialis eine lebhafte kleinzellige Infiltration um die Gefässe herum, besonders in den Zotten, spärlicher aber auch in den tieferen Schichten. Neben diesen zirkumskripten Zellanhäufungen ist eine diffuse Durchsetzung des Gewebes mit mononukleären Lymphocyten und auch, besonders in den frühesten Stadien, mit polynukleären Leukocyten vorhanden. Zugleich haben sich die fixen Bindegewebszellen lebhaft vermehrt, bilden zusammen Züge eines überaus zellreichen Granulationsgewebes, das zur Bindegewebsneubildung führt. Diese Neubildung findet unter Substitution des vorher vorhandenen subsynovialen Fettgewebes statt. Ist der Prozess etwas weiter vorgeschritten, so sehen wir, dass die Zottenvermehrung zugenommen hat. Die Lymphocyteninfiltration der Synovialis besteht fort, jedoch ist das Granulationsgewebe nicht mehr so zellreich; es hat vielmehr zur Bildung eines reichlichen fibrösen Gewebes geführt, das durch seinen verringerten Kernreichtum, durch die veränderte Beschaffenheit seiner Kerne, durch seine derbere Konsistenz, durch seine grössere Homogenität beweist, dass der Prozess der Sklerosierung eingetreten ist, dass die narbige Schrumpfung begonnen hat. In diesem Stadium zeugen die Residuen frischer Blutungen im Gewebe, sowie die Pigmentanhäufungen in Zellen und Bindegewebsspalten von der Heftigkeit des entzündlichen Prozesses, der wohl sicher unter Umständen einen hämorrhagischen Charakter annehmen kann. Denn bei dieser Krankheit dürfen wir nicht, wie bei der Arthritis deformans, die Pigmentanhäufungen auf Traumen durch Einklemmung der Zotten bei Bewegungen zurückführen, da ja bei der chronischen Polyarthritis eine frühzeitig eintretende Gelenkversteifung zugleich mit den vorhandenen Schmerzen ausgiebige Bewegungen des erkrankten Gelenkes und somit die Gelegenheit zu stärkeren Einklemmungen verhindert. Wenigstens werden Blutungen aus solchen Ursachen bei der Polyarthritis progressiva nur eine geringe Rolle spielen.

Der Prozess der narbigen Retraktion der Gelenkkapsel schreitet nun mit dem Alter der Gelenksaffektion fort. Zugleich kann es zur Bildung entzündlicher Adhäsionen der gegenüber liegenden Synovialisflächen, zur flächenhaften Verwachsung und dadurch zur Obliteration der Gelenkhöhle kommen. Aber auch in den spätesten Stadien der Erkrankung, in welchen diese Obliteration schon eine vollkommene ist, verrät sich der hochgradig entzündliche Charakter der Synovialisveränderungen noch in der lymphocytären Infiltration des Gewebes, nur sind hier die Anhäufungen geringer, weniger zahlreich und weniger zirkumskript.

Neben den beschriebenen Veränderungen der Synovialis sehen wir als weniger konstante und weniger markante Befunde noch gewisse geringe Degenerationserscheinungen in der Gelenkkapsel, wie hyaline Degeneration von einzelnen Zotten oder Teilen derselben, ferner schleimige und gallertartige Umwandlung des Bindegewebes. Ausserdem kommen vielleicht auch fibrinöse Auflagerungen oder Durchsetzung des Zottengewebes mit feinen Fibrinnetzen vor.

Den Knorpel liessen wir bisher ausser acht; in ihm überwiegen in den frühesten wie in den spätesten Stadien die degenerativen resp. destruktiven Veränderungen. Diese Degeneration äussert sich früh im scholligem Zerfall oder faserigem Aufquellen der Grundsubstanz wie der Zellelemente, so dass ein Gewebsdetritus resultiert, ferner in einem Verlust oder wenigstens in einer Einbusse der Färbbarkeit der Knorpelzellkerne.

Daneben kommen im Knorpelgewebe auch in nicht sehr alten Stadien ganz minimale Reaktionen der zelligen Elemente in Gestalt einer Vermehrung derselben zustande (z. B. Fall Be.), Reaktionen, die vielleicht den frühesten Stadien der Arthritis deformans entsprechen mögen, jedenfalls so frühen Stadien, wie wir sie bisher zu beobachten nicht Gelegenheit hatten. Dass unter bestimmten Bedingungen diese Prozesse der Proliferation des Knorpelgewebes grösseren Umfang annehmen können, ja sogar solchen Umfang, dass die Grundkrankheit, die progressive Polyarthritis gegenüber der sekundären Arthritis deformans zurücktritt, können wir zwar durch anatomische Untersuchungen nicht erhärten, jedoch beweisen dies die Röntgenuntersuchungen, wie einzelne Fälle der Literatur. Die Bedingungen für diese Erscheinung haben wir bereits früher eingehend erörtert.

Unter dem Einflusse der Entzündung der Synovialis finden nun nicht nur die oben beschriebenen degenerativen Veränderungen im Knorpel, die zur Reduktion desselben führen, statt, sondern durch das Ueberwuchern eines der Synovialis entstammenden Granulationsgewebes wird der Knorpel durch Bindegewebe substituiert. Dass ausserdem auch eine Metaplasie des Knorpels in Bindegewebe statthaben kann, vermögen wir durch unsere Untersuchungen ebenfalls nicht zu beweisen, aber auch dieser Vorgang wird durch anderweitige Befunde (cf. Janssen) wahrscheinlich gemacht.

Jedenfalls finden wir im Endstadium der Erkrankung keinen Knorpel mehr vor, vielmehr ist dieser in eine dünne Bindegewebslamelle verwandelt. Die einander gegenüberliegenden Gelenkflächen verlöten miteinander; es kommt zur bindegewebigen Verwachsung, die schliesslich zu einer knöchernen Ankylose, wohl durch Metaplasie des Bindegewebes in verkalkenden Knorpel oder direkt in Knochensubstanz führt. Damit

ist die Gelenkobliteration eine vollkommene. Dass dieser letztere Vorgang, die bindegewebige Verwachsung, nicht stets eintreten muss, ist wohl klar; einerseits kann eine frühzeitige Luxation der Gelenkenden den Kontakt der Gelenkflächen und damit deren Verwachsungsmöglichkeit hindern, andererseits kann eine länger erhalten bleibende, wenn auch geringe Bewegungsexkursion die Verwachsung hindern, und schliesslich kann der Prozess bereits vor dem Eintritt einer fibrösen Verwachsung zum Stillstand kommen.

Ebenso wie wir die Veränderungen des Knorpels als sekundäre kennen lernten, müssen wir auch die im Knochen auf diese Weise erklären. Die Entzündung der Gelenkkapsel ruft, wie wir dies früher hervorhoben, auf reflektorischem Wege eine Knochenatrophie hervor. Die letztere äussert sich im anatomischen Bilde in einer Rarefaktion der Spongiosa, deren Bälkchen schliesslich überaus spärlich, schmal und gebrechlich werden, ferner in einer Verschmälerung der Kortikalis, die dort, wo sie das ursprünglich Knorpel tragende Ende der Epiphyse deckt, sogar unter dem arrodierenden Einfluss des Pannus ganz zerstört werden kann. Ebenso finden wir an der Seite des Knorpelrandes bereits in nicht sehr späten Stadien der Erkrankung ein Einwuchern des Granulationsgewebes durch eine Bresche der Kortikalis in die Markhöhle hinein. Die letztere weist daher an diesen Stellen eine Substitution des Knochenmarkes durch Bindegewebe auf. In unserem letzten Falle fanden wir jedoch im Endstadium noch ein reines Fettmark vor.

Die Darstellung, wie wir sie hier gegeben haben, dürfte, wenn auch noch manche Einzelheit durch Untersuchung zahlreicher Zwischenstadien gewisse Modifikationen erfahren würde, in grossen Zügen der anatomischen Geschichte der primär chronischen progressiven Polyarthritis entsprechen. Für die Gruppe des sekundär chronischen Gelenkrheumatismus in seinen verschiedenen Formen wird die Darstellung wohl ungefähr eine analoge sein, nur würde hier die frühzeitigere bindegewebige resp. knöcherne Vereinigung der Gelenkenden das letzte Stadium wohl etwas näherrücken, als dies eben geschildert wurde. Im übrigen können wir uns hier nur auf unsere makroskopischen Befunde und auf unseren einzigen histologisch untersuchten Fall neben den in der Literatur publizierten Beobachtungen berufen. Wir könnten nur das eben geschilderte Bild wiederholen, wollen deshalb auf eine zusammenfassende Beschreibung der Anatomie des sekundär chronischen Gelenkrheumatismus hier verzichten.

V. Differentialdiagnose der chron. Polyarthritiden.

Ueber die Unterscheidung der primär chronischen progressiven Polyarthritis von den einzelnen Formen der auf der Basis eines akuten Gelenkrheumatismus entstandenen sekundären mono- oder polyartikulären Prozesse haben wir uns bereits geäussert und wir beziehen uns hier auf unsere Ausführungen auf S. 162 ff.

Im allgemeinen dürfte sich in nicht zu alten Prozessen die Diagnose aus der Anamnese meist ergeben, und erst, wenn diese versagt, treten Schwierigkeiten auf. Aber auch dann wird sich aus dem Verlaufe der Erkrankung, aus der Beteiligung des Herzens etc. noch häufig Klarheit schaffen lassen.

Nicht weniger schwierig kann sich unter Umständen die Unterscheidung der primär chronischen progressiven Polyarthritis, noch mehr aber des sekundär chronischen Gelenkrheumatismus von den Pseudorheumatismen Přibrams, also den nach Infektionskrankheiten, wie Scharlach, Masern, Typhus, Influenza, besonders aber Gonorrhöe entstandenen Gelenkerkrankungen.

Nach A. B. Garrod, A. E. Garrod, Charcot kann sich an ein Tripperrheumatoid eine progressive deformierende Gelenkentzündung, analog dem chronischen Gelenkrheumatismus, anschliessen. Aehnliche Fälle wurden von Lorrain unter dem Namen „Rhumatisme blennorrhagique à forme noueuse", von Amaral als „Polyarthrite blennorrhagique déformante pseudo-noueuse" beschrieben.

Nasse ist der Ansicht, dass manche der Fälle, die als chronischer Rheumatismus beschrieben worden sind, gonorrhöischen Ursprungs sind, und er glaubt, dass der Fluor albus, den Schüller bei einer Reihe seiner Patientinnen mit „Arthritis villosa" nachweisen konnte, auf Gonorrhöe zurückzuführen sei.

Es sind natürlich vor allem die polyartikulären Formen des Tripperrheumatismus, welche zu Verwechslungen mit den uns hier beschäftigenden Arthritiden führen können. Diese Formen werden von Bennecke in folgender Weise geschildert:

„In einem späteren Stadium des Trippers mit fast erloschenem Ausfluss oder nur noch mit den bekannten, durch den Katarrh der hinteren Harnwege bedingten Fäden im Urin erkranken die Patienten akut in mehreren Gelenken gleichzeitig oder kurz nacheinander in einer dem akuten Gelenkrheumatismus ähnelnden Weise. Meist handelt es sich dabei um die phlegmonöse Form mit wenig Erguss, aber starker Neigung zur Destruktion und Kontraktur; daneben pflegt aber das eine

oder andere Gelenk leicht hydropisch zu erkranken. Gerade die Verschiedenheit in der Malignität ist charakterisch für diese Spätform. Sie ist es auch vorzugsweise, welche sich mit Perikarditis, Pleuritis kompliziert.

Der Verlauf pflegt äusserst chronisch zu sein, so wie wir oben geschildert haben. Und zwar liegt eine besondere Tücke darin, dass noch nach Wochen, Monaten plötzlich Exazerbationen auftreten oder ein neues Gelenk erkranken kann; erst wenn der Urin völlig klar, jede Spur von Harnröhrenkatarrh erloschen ist, hören die Neuerkrankungen mit Sicherheit auf. Doch ist diese Form, die durch ihre lange Dauer die Kranken ungemein herunterbringt, glücklicherweise selten."

Aehnliche Fälle polyartikulärer gonorrhöischer Erkrankung sind von Markheim, Strominger u. A. beschrieben worden.

Dass das Röntgenbild derartiger Fälle unter Umständen dieselben Veränderungen, wie bei den von uns hier reproduzierten Fällen von primär chronischer progressiver Polyarthritis und sekundär chronischem Gelenkrheumatismus darbietet, hat Kienböck gezeigt.

Unser eigenes Material von gonorrhöischen Gelenkaffektionen betraf stets grössere Gelenke, wie Hand-, Ellbogen-, Schulter-, Knie-Hüftgelenk und blieb meist monartikulär. Nur in einem Falle typischer, progressiver polyartikulärer Erkrankung, den wir S. 199 angeführt haben, glauben wir, eine gonorrhöische Aetiologie nicht ganz von der Hand weisen zu dürfen.

Unsere anatomischen Untersuchungen sicher gonorrhöischer Arthritiden betrafen sämtlich Endstadien und zeigten das Bild der adhäsiven Arthritis mit Umwandlung der Synovialis in ein mächtiges fibröses Gewebe, das von entzündlichen Infiltrationen (Lymphocyten und polynukleären Leukocyten) und reichlichem Pigment durchsetzt war.

Im allgemeinen wird die Differentialdiagnose sich aus der Anlehnung des artikulären Prozesses an eine Gonorrhöe ergeben. Da aber bekanntlich die Anamnese hier häufig im Stiche lässt, wird in vielen Fällen der kulturelle Nachweis von Gonokokken (Rindfleisch, Bauer u. A.) die Entscheidung bringen. Allerdings haben wir uns stets zu vergegenwärtigen, dass ein negativer Ausfall dieser Untersuchung nicht sicher gegen die Urheberschaft des Gonokokkus spricht. In einer Reihe von Fällen wird also die Differentialdiagnose nicht zu stellen sein.

Auch die syphilitischen Gelenkaffektionen haben eine wichtige Rolle in unseren differential-diagnostischen Ueberlegungen zu spielen. Dass die hereditäre Syphilis häufig Gelenkentzündungen verursacht, ist eine bekannte Tatsache, auf die besonders von ophthalmologischer Seite aufmerksam gemacht wurde (v. Hippel u. A.). Bosse verdanken wir schöne und eingehende röntgologische und ana-

tomische Untersuchungen über die tardive Form der hereditären Gelenklues. Bosse fand sowohl einfache entzündliche als auch gummöse Prozesse in der Synovialis. Zweifellos können gelegentlich besonders solche multiplen Gelenkentzündungen hereditär-luetischen Ursprungs zu Verwechslungen mit den uns hier beschäftigenden Formen der Gelenkerkrankungen führen, allein die besondere Bevorzugung des Kindesalters, das Vorhandensein anderer hereditär-syphilitischer Merkmale, besonders Keratitis, der Erfolg einer antiluetischen Therapie dürften den Fall meist klären. Allerdings müssen wir daran denken, dass auch die primär chronische progressive Polyarthritis und der sekundär chronische Gelenkrheumatismus das Kindesalter durchaus nicht selten befällt, und wir haben neben den Ausweisen der Literatur auch in unserem Materiale Beweise dafür. Ferner ist wohl zu beachten, dass auch bei sicher kongenital-luetischen Gelenkleiden die antiluetische Therapie durchaus nicht selten versagt oder erst spät Erfolge erzielt (Bosse). Röntgologisch wird uns die typische Erkrankung der Epiphysenlinie in der Mehrzahl der Fälle Aufschluss über die luetische Natur der Gelenkaffektion geben (Bosse).

Die bei der erworbenen Syphilis auftretenden Gelenkleiden dürften schwerer mit einer der uns hier beschäftigenden Krankheiten, am ehesten noch mit der Arthritis deformans, verwechselt werden. Hier werden uns ähnliche Gesichtspunkte, wie wir sie oben anführten, leiten.

Im Kindesalter kommen zuweilen multiple tuberkulöse Gelenkaffektionen vor, welche wohl differential-diagnostische Schwierigkeiten bei der Trennung von unseren Erkrankungsformen machen können, und es gibt zweifellos eine tuberkulöse Polyarthritis, die sehr zahlreiche Gelenke befallen kann (cf. den Fall von Schweitzer, wo die Sektion Tuberkulose in 12 grossen und 28 kleinen Gelenken nachwies).

Přibram gibt uns hier folgende Anhaltspunkte: Wenn auch spindelförmige Anschwellungen einzelner Finger bei der Tuberkulose vorkommen, so beginnt doch meist die multiple Gelenktuberkulose in den Knien oder Hüften. Das Leiden ist meist von leichtem oder schwerem Fieber remittierenden Charakters begleitet. Ferner sind zu der Zeit, wo durch die multiple tuberkulöse Gelenkerkrankung das Bild des chronischen Gelenkrheumatismus vorgetäuscht werden könnte, meist schon Drüsentuberkulose, Tuberkulose der serösen Häute oder der Lungen nachweisbar. Die spindelförmigen Anschwellungen der Finger betreffen nur einzelne Finger und von ihnen meist die Mittel-, nicht die Endgelenke. Das Röntgenbild zeigt die für die Tuberkuloselokalisation charakteristischen Lücken in den aufgetriebenen Knochen. Abmagerung und Schmerzen lassen sich nach Přibram kaum differentialdiagnostisch verwerten.

Das Bestreben Poncets und Leriches und ihrer Schule, die meisten Formen der Polyarthritis dem Tuberkelbazillus oder seinem Toxin in die Schuhe zu schieben, müssen wir auf das Strengste ablehnen, da ein wirklicher Beweis von diesen Autoren nicht erbracht ist. Diese Theorie Poncets dürfte denselben Wert haben, wie die desselben Autors, dass der Tuberkelbazillus auch für zahlreiche gutartige Adenome, für viele Fälle von Pes valgus, Genu valgum, Coxa vara, Skoliose etc. etc. verantwortlich zu machen sei.

Wir glauben, dass der Verlauf, die Tuberkulinreaktion, event. mit ihren jetzt verfeinerten Methoden (v. Pirquet, Calmette), das Röntgenbild die Differentialdiagnose zwischen unseren Formen der Polyarthritis und der Tuberkulose meist werden stellen lassen.

Dass die Hämophilie, besonders in ihrem dritten Stadium, dem der Gelenkverwachsung, Kontraktur resp. Ankylose in seltenen Fällen einmal zu Verwechslungen Anlass geben könnte, wird von Přibram angeführt. Der Entstehungsmodus der Gelenkaffektionen mit ihren plötzlichen Ergüssen und die sonstigen Anzeichen der Hämophilie, das vorwiegende Ergriffensein bestimmter Gelenke und die Familienanamnese werden wohl kaum lange Zweifel aufkommen lassen. Bekanntlich ist die Verwechslung des Blutergelenkes mit der Tuberkulose sehr viel naheliegender und häufiger.

Die Arthritis uratica, die echte Gicht, ist sicher nicht immer leicht von unseren Polyarthritiden zu unterscheiden. Der typische Gichtanfall verläuft bekanntlich so, dass, meist zur Nachtzeit, urplötzlich heftige Schmerzen meist im Metatarsophalangealgelenke einer grossen Zehe eintreten. Es kommt zur Schwellung des Gelenkes, während die Haut über demselben gerötet und gespannt ist. Ein mässiges Fieber setzt ein. Fast stets klingen mit dem Morgen die gesamten alarmierenden Symptome ab. Die Schwellung jedoch bleibt bestehen. In der nächsten und den folgenden Nächten wiederholt sich nun dies Spiel, um nach $^1/_2$—1 Woche langer Dauer aufzuhören (Strümpell).

Liegen die Verhältnisse so, wie eben geschildert, so ist die Diagnose natürlich leicht zu stellen; schwierig wird sie erst, wenn wir es mit den chronischen Veränderungen der Gicht zu tun haben, wenn die Hände und Finger ergriffen und in allen möglichen Kontrakturstellungen fixiert sind. Die Anamnese wird auch dann häufig noch Aufschluss über die wahre Natur des Leidens geben. Nach Strümpell kommt es bei der echten Gicht an den Fingern viel häufiger zu völliger Ankylosenbildung, ferner sollen die Finger stärker und diffuser verdickt sein. Sind deutliche, etwa sogar aufgebrochene Tophi vorhanden, so dürfte die Diagnose keinem Zweifel begegnen.

In zweifelhaften Fällen mag auch etwa die, allerdings ja unzuverlässige, Garrodsche Fadenprobe herangezogen werden.

Durch das Röntgenbild wird unserer Ansicht nach nicht stets Aufschluss zu erbringen sein.

Potain und Serbanesco (zit. nach Barjon) geben folgende röntgenographische Unterscheidung zwischen Gicht und Rheumatismus an:

Bei der Gicht sind die Gelenkenden mit Uraten, die die Phosphate substituiert haben, infiltriert. Die Urate sind für Röntgenstrahlen durchlässiger als die Phosphate. Diese Infiltration macht sich daher auf dem Röntgenbilde in Gestalt von hellen, durchsichtigen Flecken geltend. Beim chronischen Rheumatismus dagegen findet sich eine verdichtende Ostitis der Gelenkenden, wodurch sich eine grössere Opazität dieser Partien auf dem Röntgenbilde ergibt.

In bezug auf letzteren Punkt stimmen wir mit Barjon überein, der den Autoren nicht beipflichtet; wir haben vielmehr auf unseren Röntgenbildern gesehen, dass kondensierende Ostitis sich gewöhnlich — zumal an den Fingern und Zehen — bei den chronischen Polyarthritiden nicht vorfindet. Die verschiedenen Formen der Knochenatrophie lassen vielmehr wohl nicht stets eine Unterscheidung gegenüber der echten Gicht zu, besonders wenn diese Knochenatrophie, wie so häufig, einen herdförmigen Typus aufweist. Haben die Uratablagerungen dagegen grössere Zerstörungen im Knochen angerichtet, so fällt die röntgologische Diagnose nicht schwer.

Uebrigens weicht das anatomische Bild der Synovialis bei der uratischen Gicht weit von dem der progressiven Polyarthritis ab; in einem Fall von Gicht des Metatarsophalangealgelenkes der grossen Zehe sahen wir die Synovialis mit zahlreichen kleinsten Zöttchen besetzt; die Synovialmembran zeigte neben mässiger Gefässneubildung eine geringe Vermehrung der fixen Bindegewebszellen und eine deutliche Ausbildung eines homogenen, kernarmen Bindegewebes und eine Verdickung der fibrösen Kapsel. Nirgends fanden sich jene Anhäufungen von Lymphocyten oder mehrkernigen Leukocyten, die ja bei der progressiven Polyarthritis das anatomische Bild so ungemein charakteristisch gestalteten. Der Knorpel wies bei der echten Gicht jene bekannten kristallinischen Einlagerungen von harnsaurem Natron auf, während seine Zellkerne im Bereiche der Harnsäureansammlungen vielfach ihre Färbbarkeit eingebüsst hatten.

Die Unterscheidung der primär chronischen progressiven Polyarthritis und des sekundär chronischen Gelenkrheumatismus von der Arthritis deformans, die ja der Gegenstand der vorliegenden Schrift ist, dürfte nach dem Gesagten nur selten auf Schwierigkeiten stossen; wir wollen zum Schlusse noch einmal in Kürze die wesentlichen

Unterschiede zwischen den anatomischen Veränderungen der Arthritis deformans und den beiden hier in Betracht kommenden Formen der chronischen Polyarthritiden rekapitulieren:

Wir haben bei der Arthritis deformans bei schon sehr ausgesprochenen Auffaserungen des Knorpels mit ausgedehnter Proliferation von Knorpelzellen doch nur sehr unbedeutende Veränderungen an der Synovialis vor uns; die letzteren bestehen in einfacher Zottenhyperplasie resp. Proliferation und Vermehrung des Bindegewebes und sehr geringer Gefässneubildung. Bei hochgradigerer Deformierung der Gelenkenden finden wir dann auch ausgesprochenere Erscheinungen an der Synovialis; wir finden aber stets nur minimale entzündliche Vorgänge, die sich eben vorwiegend in Zottenproliferation und Gefässneubildung dokumentieren, nur selten einmal in geringen Lymphocyteninfiltrationen. Degenerative Erscheinungen, wie die hyaline Degeneration und Verkalkung, ferner Pigmenteinlagerungen in Zellen und Bindegewebsspalten, wohl als Residuen alter Blutungen in die Gelenkhöhle und in die Zotten werden häufiger angetroffen.

Ganz anders die primär chronische progressive Polyarthritis. Hier sehen wir in Frühstadien neben der stärkeren Zottenwucherung eine viel reichere Gefässentwicklung, eine viel bedeutendere Proliferation der fixen Bindegewebszellen, vor allem aber mächtige, meist dicht beieinander in den Zotten, aber auch tiefer im Bindegewebe gelegene Anhäufungen von Rundzellen.

Diese Lymphocytenanhäufungen sind meist zirkumskript, es finden sich aber ausserdem überall im Gewebe verstreut die gleichen kleinen Rundzellen vor.

Einen gleichen anatomischen Befund haben die meisten der wenigen Autoren erhoben, welche Frühstadien dieser Erkrankung mikroskopisch zu sehen Gelegenheit hatten, also Schüller, Johannessen und Spitzy. Natürlich stellen diese Lymphocytenanhäufungen nichts Spezifisches dar; Schuchardt gibt an, dass er solche Anhäufungen in den meisten seiner Präparate von chronischen Arthritiden vorgefunden habe; ein unter seiner Leitung von Schmolck publizierter Fall von Lipoma arborescens wurde wegen solcher Lymphocytenherde seiner Zeit als eine Tuberkulose beschrieben; später aber hat Schuchardt seinen Irrtum eingesehen. Von Tuberkelknötchen unterscheiden sich diese Knötchen durch ihre stete perivaskuläre Lagerung, ferner dadurch, dass in ihnen nie Riesenzellen gefunden werden, nie Verkäsung. Wir selbst haben diese lymphomartigen Anhäufungen auch bei Präparaten von Arthritiden der verschiedensten Aetiologie gesehen und erblicken in ihnen ebenfalls nichts Spezifisches. Wir heben hervor, dass bei der Arthritis deformans auch einmal ähnliche perivaskuläre Anhäufungen

vorkommen können, aber nie auch nur in annähernder Menge und Dichtigkeit, im Gegenteil, wir fanden sie im allgemeinen bei der gewöhnlichen Arthritis traumatica sogar noch häufiger, als bei der Arthritis deformans. Wir sehen in den massenhaften Lymphocytenkonglomeraten den Ausdruck eines hochentzündlichen Prozesses, eine Annahme, in der wir noch bestärkt werden durch den Befund zahlreicher vielkerniger Leukocyten in der Synovialis unseres frühesten Falles, sowie im Sediment der Punktionsflüssigkeit bei demselben Fall; wir glauben nicht fehlzugehen, wenn wir annehmen, dass gerade von den Gefässen eingewanderte Mikroorganismen die Veranlassung solch massenhafter Auswanderung von Lymphocyten sind, wie dies Schüller und Bannatyne annehmen. Wenigstens findet man solche Lymphocytenanhäufungen besonders bei sicher infektiösen Arthritiden, z. B. bei gonorrhoischen Arthritiden (cf. auch Schuchardt). Das Vorhandensein der Lymphocytenanhäufung bei der traumatischen Arthritis könnte möglicherweise auch auf einer Infektion des durch das Trauma geschädigten Synovialisgewebes durch zufällig im Blute kreisende Mikroorganismen zurückzuführen sein.

Dass man mächtige Lymphocytenanhäufungen selbst in ganz alten Fällen primär chronischer, progressiver Polyarthritis findet, bei denen es schon zur vollständigen Obliteration der Gelenkhöhle gekommen ist, haben wir an unseren Präparaten ebenfalls gesehen.

Um es kurz noch einmal zu sagen: Der Befund an der Synovialis bei der Arthritis deformans erinnert an die Bilder, welche wir bei traumatischer Arthritis, der Befund bei der primär chronischen, progressiven Polyarthritis und dem sekundär chronischen Gelenkrheumatismus an Bilder, wie wir sie bei der infektiösen Arthritis finden.

Was die Veränderungen am Knorpel bei der progressiven Polyarthritis betrifft, so sahen wir, dass ein von der Synovialis ausgehendes Granulationsgewebe das Knorpelgewebe aufzehrt, es substituiert, ferner, dass lebhafte Degeneration und Destruktion im Knorpel vorherrschen, dass jedoch diese Veränderungen bei schon hochgradig erkrankter Synovialis noch verhältnismässig geringgradig sind; also ist das Verhältnis zwischen Knorpel- und Synovialisläsion bei der chronischen Polyarthritis ein umgekehrtes, wie bei der Arthritis deformans.

Wir hoffen in vorstehendem gezeigt zu haben, dass die Geschichte der Veränderungen eine ganz verschiedene ist bei der Arthritis deformans einerseits, bei der primär chronischen progressiven Polyarthritis und dem sekundären chronischen Gelenkrheumatismus andererseits. Wir haben zwei ganz verschiedene Krankheitsbilder, verschieden in ihrem ganzen klini-

schen Verhalten vom Anfang bis zum Ende, verschieden in ihren röntgologischen Ausweisen, verschieden in ihren anatomischen Grundlagen. Zuweilen, aber nur in geringem Grade, kann das Krankheitsbild, die Arthritis deformans, im Verlaufe des anderen, der progressiven Polyarthritis, auftreten. Aber die erstere ist nicht etwa stets das Endstadium der letzteren, wie einzelne Autoren annehmen. Aus diesen Tatsachen folgt für uns die logische Konsequenz, beide Krankheiten streng auseinander zu halten, und in dem Falle, wo wir beide Krankheitsbilder gemeinsam vereinigt sehen, also wo im Verlaufe der primär chronischen progressiven Polyarthritis eine Deformation, nicht nur eine Destruktion der Gelenkenden auftritt, die Arthritis deformans als eine sekundäre Komplikation, als eine Reaktion auf die im Gelenke gesetzte Ernährungsstörung aufzufassen.

Warum diese Reaktion nicht stets auftritt, warum sie, wenn sie vorliegt, meist so gering ausfällt, dafür haben wir Wahrscheinlichkeitsgründe vorgebracht.

Das strenge Auseinanderhalten beider Krankheitsprozesse muss sich notwendigerweise auch auf die Nomenklatur ausdehnen, z. B. in der Art, wie wir es vorgeschlagen haben, oder in anderer zweckmässiger Weise. Namen sind zwar Schall und Rauch, sie sind aber zum Zweck der Verständigung und zur Vermeidung von Missverständnissen gerade in der wissenschaftlichen Sprache mit grosser Sorgfalt zu wählen. Jedenfalls ist es durchaus ungerechtfertigt, zwei verschiedene Krankheitsbilder, von denen jedes scheinbar für sich allein vorkommen kann, von denen nur das eine aber zuweilen als sekundäre Komplikation des anderen auftreten kann, mit dem gleichen Namen zu benennen.

PROPERTY OF THE
ROBERT W. LOVETT MEMORIAL

Literatur.

1. Adams: On rheumatisme, rheumat. gout and sciatica. Dublin 1853.

2. Bannatyne: Rheumatoid Arthritis: Its Pathology, morbid Anatomy and Treatment. Bristol 1896.

3. Bannatyne, Wohlmann and Blaxall: Rheumatoid Arthritis: its clinical history, etiology and Pathalogy. Lancet Apr. 1896, S. 1120.

4. Barjon: La radiographie appliquée à l'étude des arthropathies déformantes. Paris 1897.

5. Barth: Histologische Knochenuntersuchung bei tab. Arthropathie. Arch. f. klin. Chir. Bd. 69, H. 1 u. 2.

6. Bennecke: Die gonorrhoische Gelenkentzündung. Berlin, Hirschwald, 1899.

7. Bonnet: zit. nach Gurlt.

8. Bosse: Histologisches und Radiologisches zur tardiven Form der hereditären Gelenklues. Beitr. z. klin. Chir. 1906, Bd. 51, S. 134.

9. Brandes: Ueber primär chronische Arthritis mit Beginn im Kindesalter. Zeitschr. f. orthop. Chir. Bd. 17. 1906.

10. Braun: zit. nach Fick.

11. Brigidi und Banti: zit. nach Přibram.

12. Broca: Bullet. de la Société anatomique de Paris 1848, S. 141.

13. v. Brunn: Ueber die juvenile Osteoarthritis deformans des Hüftgelenkes. Beitr. z. klin. Chir. Bd. 40. 1903. S. 650.

14. Charcot: Caractères anatomiques de l'arthrite rhumatismale chronique. Gaz. des Hôpit. 1867, No. 24, 27 u. 60.

15. Charcot: Maladies des vieillards, goutte et rhumatisme. Oeuvres complètes. Paris 1889.

16. Colles: Dublin Journ. July 1839.

17. Cornil et Ranvier: Manuel d'histologie pathologique Paris 1881, S. 463.

18. Cruveilhier: Anat. pathologique 1828—1835, Liv. IX.

19. Curschmann: Bericht der med. Gesellschaft zu Leipzig. 28. Mai 1895. Schmidts Jahrb. 1895, Bd. 247, S. 219.

20. Curschmann: Ueber Polyarthritis chron. deform. Berliner klin. Wochenschrift 1906.

21. Delcourt: Rhumatisme articulaire noueux chez les enfants. Revue mensuelle des maladies de l'enfance. Juli 1898, S. 329.

22. Delville et Broca: Bullet. de la Société anatom. 1851.

23. Densusianu: Histologie des Arthritis chroniques et spécialement de l'arthrite blennorrhagique. Arch. de Médec. expériment, Bd. 13, 1901, S. 79.

24. Ecker: zit. nach Virchow.

25. v. Eiselsberg und Ludloff: Atlas klin. wichtiger Röntgenphotogramme. Berlin 1900.

26. Elter: Weitere Beiträge zur chirurgischen Behandlung der Arthritis deformans, insbesondere der kleineren Gelenke. D. Zeitschr. f. Chir. Bd. 66. 1902.

27. Fick: Handbuch der Anatomie und Mechanik der Gelenke. Jena 1904.

28. Fock: Bemerkungen und Erfahrungen über die Resektion im Hüftgelenke. Langenbecks Archiv, Bd. 1, 1861, S. 172.

29. Garrè: Orthopädische und operative Behandlung des chronischen Gelenkrheumatismus, der Arthritis deformans, der gonorrhoischen und syphilitischen Gelenkerkrankungen. Handb. d. Therapie innerer Krankheiten (Penzold u. Stintzing) III. Aufl., Bd. VI. Jena 1903.

30. Goldthwait: The Differential Diagnosis and Treatment of the so-called Rheumatoid Diseases. Boston med. and. surg. Journal 1904, Nr. 20.

31. Götz: De morbis ligamentorum ex materiei animalis mixtura et structura mutata cognoscendis. Halae 1798. Zit. n. Gurlt S. 359.

32. Gurlt: Beitr. z. vergleichenden patholog. Anatomie der Gelenkkrankheiten. Berlin 1853.

33. Hammar: zit. nach Fick.

34. Hasse: Ueber den anatomischen Befund bei dem akuten und chronischen Rheumatismus. Henles u. Pfeufers Zeitschr. f. rat. Med., Bd. 5, 1846.

35. Hesse: Ueber eine Beobachtung von bilateraler idiopathischer juveniler Osteoarthritis deformans des Hüftgelenkes. Mitteil. a. d. Grenzgeb. d. Med. u. Chir. Bd. 15, H. 3 u. 4, 1905.

36. His: Der chron. Gelenkrheumatismus. Deutsche Klinik Bd. 11, S. 269, 1904.

37. Hoffa: Die Behandlung d. Mal. coxae senile (Arthr. def. d. Hüftgelenkes). Therapie der Gegenwart. Jan. 1906.

38. Hoffmann: Lehrbuch der Konstitutionskrankheiten. Stuttgart 1893.

39. Hoppe: Ueber Arthritis deformans im jugendlichen Alter. Inaug.-Diss. Leipzig 1895.

40. Hueter: Klinik der Gelenkkrankheiten. Leipzig 1876.

41. Janssen: Arthritis chron. ankylopoëtica. Mitteilungen aus den Grenzgebieten 1903, Bd. 12.

42. Johannessen: Ueber chronischen Gelenkrheumatismus und Arthritis deformans im Kindesalter. Zeitschr. f. klin. Med., Bd. 39, 1900, S. 313.

43. Kachel: Arthrit. chron. adhaesiva. Zieglers Beitr., Bd. 33, 1903.

44. Kaufmann: Lehrb. d. spez. path. Anatomie. Berlin 1901. 2. Aufl.

45. Kienböck: Ueber Knochenveränderungen bei gonorrhoischer Arthritis und akute Knochenatrophie überhaupt. Wiener klin. Wochenschr. 1903, S. 57.

46. Kimura: Histologische Untersuchungen über Knochenatrophie und deren Folgen etc. Zieglers Beitr. 1900, Bd. 27.

47. Koelliker: Handbuch der Gewebslehre des Menschen.

48. Köhler: Knochenerkrankungen im Röntgenbilde. Wiesbaden 1901. S. 25.

49. Köhler: Beitr. z. Osteoarthritis deformans. Fortschritte auf dem Gebiete der Röntgenstrahlen, Bd. 6, 1902—1903, S. 138.

50. Köhler: Die normale und pathologische Anatomie des Hüftgelenkes und Oberschenkels in röntgenographischer Darstellung. Hamburg 1905.

51. Köhler: Chronischer Gelenkrheumatismus. Verhandl. d. Deutsch. Röntgengesellschaft Bd. II, 1906, S. 100.

52. König-Hildebrand: Allgemeine Chirurgie. Berlin 1905. 2. Aufl.

53. Kredel: Die Arthropathien und Spontanfrakturen bei Tabes. Volkmanns Samml. klin. Vortr. 309. (Chir. Nr. 96.)

54. Küttner: Demonstration im ärztlichen Verein zu Marburg, 18. Juli 1906. Ref. Münchn. med. Wochenschr. 1906, S. 1892.

55. Lotze: Demonstration in der mediz. Gesellsch. zu Leipzig, 14. März 1905. Ref. Münch. med. Wochenschr. 1905, S. 980.

56. Markheim: Ueber Arthritis gonorrh. Deutsch. Archiv f. klin. Med. 1901. Bd. 72, H. 2.

57. E. Müller: Chronischer Gelenkrheumatismus und Arthritis deformans. Med. Korrespondenzbl. d. württ. ärztl. Landesvereins 1899, Bd. 69, Nr. 47 u. 48.

58. W. Müller: Zur Frage der operativen Behandlung der Arthritis deformans und des chronischen Gelenkrheumatismus. Arch. f. klin. Chir., Bd. 47, 1894.

59. Nasse: Die gonorrh. Entzündungen der Gelenke, Sehnenscheiden und Schleimbeutel. Volkmanns Samml. klin. Vortr. 181. (Chir. Nr. 51.)

60. Painter: Types of Rheumatoid Disease. Boston med. and surg. Journ. 1904, No. 20.

61. Přibram: Chronischer Gelenkrheumatismus und Osteoarthritis deformans. Wien 1902. Nothnagels Handbuch.

62. Redfren: On anormal nutrition in articular cartilages. Edinburgh Monthly Journ. of the med. scienc. 1849.

63. Regimbeau u. Vedel: zit. nach Přibram.

94. Reiner: Ueber die multiple, sog. chronische rheumatische Gelenkentzündung im Kindesalter. Zeitschrift für Heilkunde Bd. 24 (N. F. Bd. 4), 1903, Abt. f. Chir., S. 157.

65. Ribbert: Lehrb. d. spez. Pathol. Leipzig 1902.

66. Rimann: Pathologische, anatomische u. ätiologische Beiträge zur Arthrit. deform. Arbeiten aus dem patholog. Institut zu Berlin. Herausgegeben von Orth. Berlin 1906, S. 139.

67. Rindfleisch: Lehrbuch der pathologischen Gewebslehre. Leipzig 1875.

68. Rotter: Berliner med. Gesellsch. Sitzung vom 17. November 1886. Berl. klin. Wochenschr. 1886, S. 851.

69. Rotter: Die Arthropathien bei Tabiden. Arbeiten aus d. chir. Klinik der kgl. Univers. Berlin, 1887, S. 123.

70. Rubinstein: Verein f. innere Medizin zu Berlin. Sitzung vom 19. Febr. 1900. Ref. Heilkunde 1900, S. 492.

71. Samaran: Ueber die Veränderungen der Gelenkknorpel bei Rheumatismus und Arthritis deformans. Inaug.-Diss. Berlin 1878.

72. Schmauss: Grundriss der pathologischen Anatomie. Wiesbaden 1898.

73. Schoemann: Das Malum coxae senile. Jena 1851.

74. Schuchardt: Die Krankheiten der Knochen u. Gelenke. Stuttgart 1899.

75. Schüller: Pathologie und Therapie der Gelenkentzündungen. Wien 1887.

76. Schüller: Chirurgische Mitteilungen über die chronisch. rheumat. Gelenkentzündungen. Langenbecks Archiv Bd. 45, H. 1, 1892.

77. Schüller: Ein chirurgischer Beitrag zum Kapitel des chronischen Gelenkrheumatismus und seine Behandlung. Kongress für innere Medizin. Berlin 1897.

78. Senator: Die Krankheiten des Bewegungsapparates. Ziemssens Handbuch Bd. 13. Leipzig 1879.

79. Séran: Contribution à l'étude de la polyarthrite déformante chez l'enfant Thèse. Toulouse 1901.

80. Smith: Dubl. Journ. of med. sciences. 1834 u. 1843.

81. Spitzy: Zur chronischen Arthritis des Kindes. Zeitschr. f. orth. Chir. Bd. 11, 1903.

82. Stempel: Das malum coxae senile als Berufskrankheit und in seinen Beziehungen zur sozialen Gesetzgebung. Deutsche Zeitschr. für Chirurgie Bd. 60, 1901, S. 265.

83. Strominger: 3 Fälle von blennorrhag. Rheumatismus. Spitalul 1903, Nr. 19—20. Ref. Münchn. med. Wochenschr. 1904, S. 450.

84. Teissier et Roque: Rhumatismes. Paris 1906.

85. Vergély: zit. nach Barjon.

86. Virchow: Ueber parenchymatöse Entzündung. Virchows Archiv Bd. 4, 1852, S. 261.

87. Virchow: Die krankhaften Geschwülste. Berlin 1863. S. 460.

88. Virchow: Berliner med. Gesellsch. 17. Nov. 1886. Berl. klin. Wochschr. 1886, S. 852.

89. v. Volkmann: Krankheiten der Bewegungsorgane. Pitha-Billroths Handbuch 1865—1872.

90. Waldmann: Arthrit. deform. u. chron. Gelenkrheumatismus. Volkmanns Samml. klin. Vortr. 1884.

91. Weichselbaum: Die senilen Veränderungen der Gelenke und deren Zusammenhang mit der Arthrit. deform. Sitzungsbericht d. K. Akad. d. Wissenschaft. III. Abt. April 1877.

92. Winterberg: Die chron. Erkrankungen der Gelenke u. ihre Behandlung Wiener Klinik 1901.

93. Zesas: Ueber Resektion des Hüftgelenkes bei Arthrit. deform. Deutsche Zeitschr. f. Chir. Bd. 27, 1888, S. 586.

94. Ziegler: Ueber die subchondralen Veränderungen der Knochen bei Arthr. deform. und über Knochenzysten. Virchows Archiv Bd. 70, 1877, S. 502.

95. Ziegler: Lehrb. d. spez. pathol. Anatomie. Jena 1906. 11. Aufl.

Neuester Verlag von FERDINAND ENKE in STUTTGART.

Geheimrat Prof. Dr. A. HOFFA:

Lehrbuch der orthopädischen Chirurgie.

Fünfte Auflage.

Mit 870 in den Text gedruckten Abbildungen.
gr. 8°. 1905. geh. M. 21.—; in Leinw. geb. M. 23.—.

Die orthopädische Literatur.

Zusammengestellt von

Geheimrat Prof. Dr. **A. Hoffa** und Dr. med. **A. Blencke.**

Zugleich **Anhang** zu **Prof. Dr. A. Hoffas**

Lehrbuch der orthopädischen Chirurgie.

gr. 8°. 1905. geh. M. 14.—; in Leinw. geb. M. 15.60.

Atlas der orthopädischen Chirurgie in Röntgenbildern.

Herausgegeben von

Geheimrat Prof. Dr. **A. Hoffa** und Dr. **L. Rauenbusch.**

137 Bilder auf 80 Tafeln in Lichtdruck mit Text.
hoch 4°. 1906. kart. M. 42.—; in Leinw. geb. M. 43.—.

Lehrbuch der Frakturen und Luxationen

für Aerzte und Studierende.

Vierte vermehrte und verbesserte Auflage.

Mit 554 Textabbildungen. gr. 8°. 1904. geh. M. 13.—; in Leinw. geb. M. 14.40.

Technik der Massage.

Fünfte verbesserte Auflage.

Mit 45 teilweise farbigen Abbildungen im Text.
gr. 8°. 1907. geh. M. 3.—; in Leinw. geb. M. 4.—.

Bade, Dr. P., Die angeborene Hüftgelenksverrenkung. Mit 189 Abbildungen im Text. gr. 8°. 1907. geh. M. 12.—.

Bardenheuer, Geh. Rat Prof. Dr. B., Die allgemeine Lehre von den Frakturen und Luxationen. Mit 11 Tafeln und 39 Textabbildungen. gr. 8°. 1907. geh. M. 11.—; in Leinw. geb. M. 12.20.

Bardenheuer, Geh. Rat Prof. Dr. B. und Graessner, Doz. Stabsarzt Dr. R., Die Technik der Extensionsverbände bei der Behandlung der Frakturen und Luxationen der Extremitäten. **Dritte, vollständig umgearbeitete Auflage.** Mit einer Tafel und 70 Textabbildungen. gr. 8°. 1907. geh. M. 4.—; in Leinw. geb. M. 5.—.

Bum, Dozent Dr. A., Physiologie und Technik der Massage. Mit 23 Abbildungen im Text. gr. 8°. 1906. geh. M. 1.20; in Leinw. geb. M. 1.80. (Physikalische Therapie in Einzeldarstellungen Heft 4.)

PROPERTY OF THE
ROBERT W. LOVETT MEMORIAL

Neuester Verlag von FERDINAND ENKE in STUTTGART.

Calot, Dr. F., Die Behandlung der angeborenen Hüftgelenksverrenkung. Uebersetzt von Dr. **P. Ewald.** Mit 206 Abbildungen und einem Vorwort von Prof. Dr. O. Vulpius. gr. 8°. 1906. geh. M. 10.—.

Calot, Dr. F., Die Behandlung der tuberkulösen Wirbelsäulenentzündung. Uebersetzt von Dr. **P. Ewald.** Mit 120 Abbildungen und einem Vorwort von Prof. Dr. O. Vulpius. gr. 8°. 1907. geh. M. 3.60.

Gocht, Dr. H., Künstliche Glieder. Ein Beitrag zur mechanischen und orthopädischen Chirurgie. Mit 208 Abbildungen im Text. gr. 8°. 1907. geh. M. 6.—.
(Sonderausgabe aus „**Deutsche Chirurgie**", herausg. von P. v. Bruns. Liefg. 29a.)

Gocht, Dr. H., Handbuch der Röntgenlehre. Zum Gebrauch für Mediziner. **Zweite umgearbeitete und vermehrte Auflage.** Mit 104 in den Text gedruckten Abbildungen. gr. 8°. 1903. geh. M. 10.—; in Leinw. geb. M. 11.—.

Gocht, Dr. H., Orthopädische Technik. Anleitung zur Herstellung orthopädischer Verband-Apparate. Mit 162 in den Text gedruckten Abbildungen. gr. 8°. 1901. geh. M. 6.—.

Haudek, Dr. M., Grundriss der orthopädischen Chirurgie für praktische Aerzte und Studierende. Nebst einem Vorwort von Prof. Dr. A. Hoffa. Mit 198 Textabbildungen. gr. 8°. 1906. geh. M. 8.—; in Leinw. geb. M. 9.20.

Herz, Doz. Dr. M., Heilgymnastik. Mit 38 Textabbildungen. gr. 8°. 1907. geh. M. 1.80; in Leinw. geb. M. 2.40.
(Physikalische Therapie in Einzeldarstellungen Heft 5.)

Kaufmann, Doz. Dr. C., Handbuch der Unfallmedizin. Mit Berücksichtigung der deutschen, österreichischen, schweizerischen und französischen Arbeiter- und der privaten Unfallversicherung. Für den akademischen und privaten Gebrauch. **Dritte, neubearbeitete Auflage** des Handbuches der Unfallmedizin.
I. Hälfte: Allgemeiner Teil — **Unfallverletzungen.** gr. 8°. 1907. geh. M. 14—.

Krukenberg, Dr. H., Lehrbuch der mechanischen Heilmethoden. Mit 147 Abbildungen. gr. 8°. 1896. geh. M. 7.—.

Lange, Prof. Dr. F., Die Behandlung der habituellen Skoliose durch aktive und passive Ueberkorrektur. Mit 58 Textabbildungen. gr. 8°. 1907. geh. M. 2.80.

Lossen, Prof. Dr. Herm., Grundriss der Frakturen und Luxationen. Für Studierende und Aerzte. Mit 70 Abbildungen. 8°. 1897. geh. M. 6.—; in Leinw. geb. M. 7.—.

Petersen, Prof. Dr. H. und Gocht, Dr. H., Amputationen und Exartikulationen. Künstliche Glieder. Mit 379 Textabbildungen. gr. 8°. 1907. geh. M. 22.—.
(„**Deutsche Chirurgie**", herausg. von P. v. Bruns. Liefg. 29a.)

Schanz, Dr. A., Die statischen Belastungsdeformitäten der Wirbelsäule mit besonderer Berücksichtigung der kindlichen Skoliose. Mit 118 Abbildungen. gr. 8°. 1904. geh. M. 9.—.

Wullstein, Prof. Dr. L., Die Skoliose in ihrer Behandlung und Entstehung. Nach klinischen und experimentellen Studien. Mit 115 Abbildungen im Text. gr. 8°. 1902. geh. M. 7.60.

Verlag von FERDINAND ENKE in STUTTGART.

Kürzlich erschien vollständig:

Handbuch der Praktischen Chirurgie.

In Verbindung mit

Prof. Dr. **v. Angerer** in München, Prof. Dr. **Borchardt** in Berlin, Prof. Dr. **v. Bramann** in Halle, Prof. Dr. **v. Eiselsberg** in Wien, Prof. Dr. **Friedrich** in Greifswald, Prof. Dr. **Graff** in Bonn, Prof. Dr. **Graser** in Erlangen, Prof. Dr. **v. Hacker** in Graz, Prof. Dr. **Henle** in Dortmund, Dr. **Hoffa** weil. Prof. in Berlin, Prof. Dr. **Hofmeister** in Stuttgart, Prof. Dr. **Jordan** in Heidelberg, Prof. Dr. **Kausch** in Schöneberg-Berlin, Prof. Dr. **Kehr** in Halberstadt, Prof. Dr. **Körte** in Berlin, Prof. Dr. **F. Krause** in Berlin, Prof. Dr. **Krönlein** in Zürich, Prof. Dr. **Kümmel** in Heidelberg, Oberarzt Dr. **Kümmell** in Hamburg, Prof. Dr. **Küttner** in Marburg, Prof. Dr. **Lexer** in Königsberg, Primararzt Dr. **Lotheißen** in Wien, Dr. **v. Mikulicz,** weil. Prof. in Breslau, Dr. **Nasse,** weil. Prof. in Berlin, Dr. **Nitze,** weil. Prof. in Berlin, Stabsarzt Dr. **Rammstedt** in Münster i. W., Oberarzt Dr. **Reichel** in Chemnitz, Prof. Dr. **Riedinger** in Würzburg, Prof. Dr. **Römer** in Straßburg, Prof. Dr. **Rotter** in Berlin, Dr. **Schede,** weil. Prof. in Bonn, Prof. Dr. **Schlange** in Hannover, Prof. Dr. **Schlatter** in Zürich, Oberarzt Dr. **Schreiber** in Augsburg, Prof. Dr. **Sonnenburg** in Berlin, Prof. Dr. **Steinthal** in Stuttgart, Oberarzt Dr. **Wiesmann** in Herisau, Prof. Dr. **Wilms** in Basel.

Bearbeitet und herausgegeben von

Prof. Dr. E. von Bergmann in Berlin. und **Prof. Dr. P. von Bruns** in Tübingen.

Dritte umgearbeitete Auflage.

Fünf Bände.

I. Band: Chirurgie des Kopfes.

Mit 167 in den Text gedruckten Abbildungen, 62 Bogen Gross-Oktav.
1907. geheftet M. 22.—, in Leinwand gebunden M. 24.—.

II. Band: Chirurgie des Halses, der Brust und der Wirbelsäule.

Mit 265 in den Text gedruckten Abbildungen, 61 Bogen Gross-Oktav.
1907. geheftet M. 21.60, in Leinwand gebunden M. 23.60.

III. Band: Chirurgie des Bauches.

Mit 140 in den Text gedruckten Abbildungen, 56 Bogen Gross-Oktav.
1907. geheftet M. 19.40, in Leinwand gebunden M. 21.40.

IV. Band: Chirurgie des Beckens.

Mit 176 in den Text gedruckten Abbildungen, 43 Bogen Gross-Oktav.
1907. geheftet M. 15.—, in Leinwand gebunden M. 17.—.

V. Band: Chirurgie der Extremitäten.

Mit 564 in den Text gedruckten Abbildungen, 71 Bogen Gross-Oktav.
1907. geheftet M. 25.—, in Leinwand gebunden M. 27.—.

Kaum drei Jahre sind seit dem Erscheinen der zweiten Auflage des Handbuches der praktischen Chirurgie verflossen und schon ist die Ausgabe der dritten Auflage nötig geworden. Die neue Auflage ist — ohne erhebliche Vermehrung des Umfanges — statt in vier in fünf Bänden erschienen, um den Stoff gleichmässiger auf dieselben zu verteilen. Die Trennung der Chirurgie des Bauches und des Beckens in zwei Bände war unerlässlich, weil der eine umfangreiche Band zu wenig handlich geworden wäre, da gerade auf diesen Gebieten die Chirurgie zur Zeit schnellere Fortschritte als auf den anderen aufzuweisen hat.

Die Herausgeber haben es sich angelegen sein lassen, das ganze Werk immer gleichmässiger und einheitlicher zu gestalten, und die Verfasser der einzelnen Abschnitte haben sich bemüht, die Errungenschaften des letzten Trienniums zu verwerten. So stellt die neue Bearbeitung wiederum in allen ihren Teilen den Stand der gegenwärtigen Forschung dar.

Besondere Aufmerksamkeit ist bei der neuen Auflage der Ausstattung mit guten und klaren Abbildungen geschenkt worden, deren Zahl erheblich vermehrt wurde (der fünfte Band ist mit 564 Abbildungen ausgestattet).

PROPERTY OF THE
ROBERT W. LOVETT MEMORIAL

Verlag von FERDINAND ENKE in STUTTGART.

Zeitschrift für Orthopädische Chirurgie

einschliesslich der

Heilgymnastik und Massage

Begründet von **ALBERT HOFFA**

Unter Mitwirkung von

Dr. G. Drehmann in Breslau, Oberarzt Prof. Dr. L. Heusner in Barmen, Dr. H. Krukenberg in Elberfeld, Prof. Dr. F. Lange in München, Prof. Dr. A. Lorenz in Wien, Sanitätsrat Dr. A. Schanz in Dresden, Privatdoz. Dr. W. Schulthess in Zürich, Privatdoz. Dr. H. Spitzy in Graz, Prof. Dr. O. Vulpius in Heidelberg, Privatdoz. Dr. G. A. Wollenberg in Berlin

herausgegeben von

Dr. G. Joachimsthal

a. o. Professor an der Universität Berlin.

gr. 8°. Geheftet.

Die Ausgabe der Zeitschrift, welche die ersten Orthopäden Deutschlands und des Auslandes zu ihren Mitarbeitern zählt, ist eine zwanglose. Es liegen bisher zwanzig Bände, reich mit Abbildungen ausgestattet, vollständig vor, der einundzwanzigste befindet sich im Erscheinen. Die Zeitschrift ist das Organ der **„Deutschen Gesellschaft für orthopädische Chirurgie"**, deren Kongressberichte in der Zeitschrift veröffentlicht werden. — Die Verlagshandlung bittet um Beteiligung am Abonnement. Auch können von neu eintretenden Abonnenten die älteren Bände, soweit der kleine Vorrat reicht, noch lückenlos nachbezogen werden.

Als Sonder-Abdruck aus der Zeitschrift sind erschienen:

Verhandlungen der Deutschen Gesellschaft für Orthopädische Chirurgie

Erster Kongress abgehalten zu Berlin am 1. April 1902.

Mit 1 Tafel und 127 Abbildungen im Text. gr. 8°. 1902. Geheftet. 10 Mark.

Zweiter Kongress abgehalten zu Berlin am 2. Juni 1903.

Mit 145 Abbildungen im Text. gr. 8°. 1903. Geheftet. 14 Mark.

Dritter Kongress abgehalten zu Berlin am 5. April 1904.

Mit 4 Tafeln und 176 Abbildungen im Text. gr. 8°. 1904. Geheftet. 15 Mark.

Vierter Kongress abgehalten zu Berlin am 25. April 1905.

Mit 224 Abbildungen im Text. gr. 8°. 1905. Geheftet. 14 Mark.

Fünfter Kongress abgehalten zu Berlin am 3. April 1906.

Mit 211 Abbildungen im Text. gr. 8°. 1906. Geheftet. 14 Mark.

Sechster Kongress abgehalten zu Berlin am 2. April 1907.

Mit 290 Abbildungen im Text. gr. 8°. 1907. Geheftet. 20 Mark.

Walter Bau

COUNTWAY LIBRARY
HC 2B1A A